VADE-MECUM

CLINIC

MIHAI LAZEANU





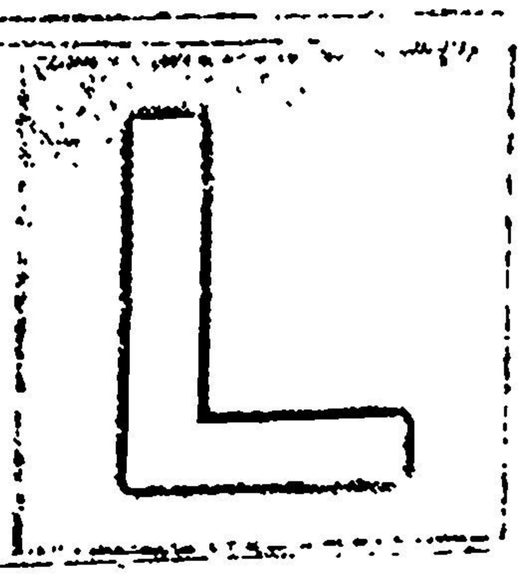

EDITURA MEDICALĂ

MIHAI LAZEANU

VADEMECUM CLINIC

EDITURA MEDICALĂ — BUCUREŞTI, 1975

Scanned with OKEN Scanner

CUVÎNT ÎNAINTE

Cînd am luat parte la cea de a II-a Conferinţă naţională de Medicină Generală, la care s-au dezbătut multe şi interesante probleme de interes practic general, ne-am putut da mai bine seama de carenţele numeroase în instruirea profesională a studentului în medicină şi care se resfrîng, în mod nemijlocit, după absolvire, în practica sa ca medic de medicină generală.

Ne-a reţinut atunci atenţia necesitatea unui efort conjugat al tuturor disciplinelor universitare şi postuniversitare chemate să contribuie la formarea medicului de medicină generală, „cea mai numeroasă categorie de medici din ţara noastră, antena cea mai înaintată în teren şi aflată în contact imediat cu omul bolnav".

Tot timpul cît am activat în învăţămîntul O.R.L. postuniversitar am afirmat şi insistat ani de-a rîndul să promovăm în conştiinţa medicilor secundari veniţi la cursurile de specializare în O.R.L., adevărul că otorinolaringologia, în ansamblul ei, nu se mai poate limita doar la cunoaşterea aprofundată a patologiei aparatelor şi organelor de nas, gît şi urechi, că ea şi-a lărgit considerabil orizonturile şi se confundă astăzi tot mai mult cu medicina generală, recomandîndu-le ca după examenul de atestare să se străduiască să rămînă medici generalişti, mereu bine pregătiţi şi, în plus, specializaţi în otorinolaringologie.

În ultimii ani s-a introdus forma de „reciclare", o variantă a învăţămîntului postuniversitar de perfecţionare. Nu există desigur o profesiune în care mult discutata problemă a reciclării cadrelor să se pună în mod atît de acut şi vital ca în profesia de medic, deoarece medicina progresează cu paşi uriaşi.

Şi atunci, ce este de făcut? Noi credem că sarcina principală a învăţămîntului medical nu va fi onorată decît atunci cînd se va reuşi ca medicul generalist să fie ridicat la rangul de specialist pluridisciplinar. În învăţămîntul universitar să i se dea o pregătire cît mai practică şi mai apropiată cu ceea ce i se va cere, precum şi educaţia omeniei, condiţie fără de care nu poate fi un medic bun.

Apoi, menajînd timpul său la locul de muncă — recunoscut ca atît de greu — de la nivelul circumscripţiei sanitare, să i se reducă în mod consistent

obligaţiile paraprofesionale, birocratice şi funcţionăreşti, lăsîndu-i răgazul de a acorda o asistenţă medicală de calitate. În plus, să i se ofere timpul necesar pentru „reciclarea propriе" prin studiul individual permanent.

Prin chemarea la cursuri postuniversitare de perfecţionare, o dată la trei ani, să i se ofere informări la zi cu tot ceea ce îl poate ajuta să facă faţă cu succes la morbiditatea care predomină la locul său de muncă.

Patologia cu care este confruntat medicul de medicină generală este foarte variată şi foarte complexă. Dezvoltarea în ritm impresionant a mijloacelor de transport a sporit în mod considerabil numărul accidentelor rutiere. Conflictele psihoemoţionale, apoi acei bolnavi funcţionali pe care viaţa modernă îi produce în lanţ, tineri traumatizaţi prin prăbuşirea structurilor familiare, perechi despărţite, rurali transferaţi în mediul urban, raporturile sociale de la locul de muncă şi din familie, afecţiunile cardiovasculare, cancerul etc. sporesc cantitativ bolile şi obligă la o cunoaştere amănunţită a tuturor coordonatelor vieţii bolnavului.

Toate statisticile arată că durata medie de viaţă s-a mărit în ultimele decenii, iar în ţara noastră ajunge la vîrsta de aproape 70 de ani. Desigur că prelungind viaţa creşte şi numărul vîrstnicilor, care, prin uzură, sînt mai uşor expuşi feluritelor boli. În procesul îmbătrînirii premature, încărcată de boli cronice degenerative, se ştie că ateroscleroza afectează cu precădere celulele nervoase şi miocardice, dată fiind sensibilitatea acestora la hipoxie. Există, de asemenea, în biologia senescenţei umane, factorul vascular al îmbătrînirii venelor. În sfîrşit, o trăsătură esenţială a îmbătrînirii umane este faptul că omul are posibilitatea să grăbească sau să întîrzie propria sa îmbătrînire.

Or, cine este cel mai indicat să cunoască toate aceste aspecte şi să ofere sfaturile şi îngrijirile necesare, decît medicul de prim contact — medicul de medicină generală?

Un alt factor de care nu se ţine îndeajuns seama este ritmul rapid al progresului tehnic, care poate imprima medicului generalist teama de a fi depăşit. Din această cauză, el înclină să se autoprotejeze, renunţînd la însuşirea acestui progres. Acest sentiment de renunţare îi poate conferi însă o conştiinţă falsificată, cu atît mai chinuitoare, cu cît el este şi trebuie să rămînă un om de ştiinţă plin de scrupule.

În legătură cu acumularea foarte rapidă de numeroase date noi pe care medicul trebuie să şi le însuşească, este cazul să amintim aici că prelucrarea electronică a informaţiei începe să ocupe un loc esenţial în medicina modernă. Astfel, în Suedia, bolnavul primeşte mai întîi un caiet cu întrebări pe care-l completează în linişte, la adăpostul emoţiei provocată de consultul medical. Acest caiet este trimis la un centru medical care decide examenele paraclinice necesare. În felul acesta, contactul dintre medic şi bolnav nu intervine decît ca ultimă verigă a lanţului de informaţii care ajută la precizarea diagnosticului şi a tratamentului. Medicii suedezi sînt astăzi convinşi de aportul indispensabil al ordinatorului electronic, care uşurează documentarea lor. Acest ordinator reprezintă în esenţă o „bancă de date" de informaţii imposibil de înregistrat de un singur creier, şi, cu atît mai puţin de ţinut la zi.

Scanned with OKEN Scanner

Dar, fără îndoială, progresul neîncetat, în galopul fără frîu al timpului, va permite în curînd medicului generalist să nu mai ia decizii fără a fi comunicat cu un sistem care-i va procura toate informaţiile asupra unui anumit medicament şi a eficienţei unui anume tratament.

De asemenea, foarte spectacular apare astăzi diagnosticul automatic, care se ştie că nu mai este o ficţiune. În Franţa, la Spitalul Boucicaut, s-a şi pus la punct un sistem de interpretare a electrocardiogramelor, pe baza căruia diagnosticul poate fi precizat şi verificat la 95% din bolnavi.

Iată de ce nu subscriem părerii celor care cred că progresul uriaş al tehnicii este în stare să mineze moralul medicului de medicină generală, să-i confere un pesimism şi o închistare.

În cuprinsul acestei cărţi au fost introduse, în mod intenţionat, unele detalii şi noţiuni care am considerat că trebuie să existe în bagajul teoretic şi practic al medicului de medicină generală. Această zestre i-o datorăm cu ioţii, fiindcă numai cultura sa pluridisciplinară îi poate conferi atributul de medic instruit. Fără efortul unui minim de informaţie, medicul generalist riscă să rămînă static şi „ipso facto" să îmbătrînească prematur ştiinţific şi profesional.

Acestea sînt cîteva din gîndurile de autor cu care s-a pornit la redactarea acestei cărţi. Colegii medici de medicină generală, cărora le este dedicată, vor aprecia în ce măsură s-a reuşit să se răspundă deziderateloi muncii lor profesionale, pe care continuăm s-o apreciem ca fiind un adevărat apostolat medical.

Autorul

Scanned with OKEN Scanner

CUPRINS

PATOLOGIA TRAUMATISMELOR ŞI CORPILOR STRĂINI ÎN OTORINOLARINGOLOGIE. . . . . Pag. 9

Traumatismele faciale 9
Traumatismele faringelui 14
Traumatismele laringelui 16
Traumatismele auriculare 23
Corpii străini nazali 27
Corpii străini ai faringelui 28
Corpii străini laringotraheobronhici şi esofagieni 30
Corpii străini auriculari 39

PATOLOGIA INFLAMAŢIILOR ACUTE 42

Rinitele acute ale adultului 42
Rinitele acute ale nou-născutului, sugarului şi copilului 45
Rinopatia acută alergică şi patergică sau angiospastică 48
Rinosinuzitele acute ale adultului 52
Sinuzitele acute ale copilului 64
Inflamaţiile acute ale faringelui şi amigdalelor 67
Inflamaţiile acute ale urechii 97
Inflamaţiile acute ale laringelui 110
Esofagitele acute 119

PATOLOGIA INFLAMAŢIILOR CRONICE 123

Rinitele cronice 123
Rinosinuzitele cronice ale adultului 129
Rinosinuzitele cronice ale copilului 136
Faringitele cronice 138
Inflamaţiile cronice ale laringelui 150
Otitele medii cronice 153

PATOLOGIA TUMORALĂ ÎN OTORINOLARINGOLOGIE. 163

Tumorile benigne şi maligne ale piramidei, foselor şi sinusurilor nazale . 163
Tumorile benigne şi maligne ale faringelui şi amigdalei palatine 171
Tumorile benigne şi maligne ale laringelui 178

Scanned with OKEN Scanner

Pag.

Tumorile maligne traheobronhice 182
Cancerul bronhopulmonar 183
Tumorile benigne şi maligne ale urechii 185

PATOLOGIA VASCULARĂ ÎN OTORINOLARINGOLOGIE 189

Sindroame vasculare migrenoase 189
Sindroame vasculare hemoragice 193

PATOLOGIA NEUROLOGICĂ ÎN OTORINOLARINGOLOGIE 207

Sindroame senzoriale 210
Sindroame senzitive 235
Sindroame motorii 245

PATOLOGIA RETICULOZELOR ÎN OTORINOLARINGOLOGIE 259

Scanned with OKEN Scanner

Scanned with OKEN Scanner

PATOLOGIA TRAUMATISMELOR ŞI A CORPILOR STRĂINI ÎN OTORINOLARINGOLOGIE

TRAUMATISMELE FACIALE

FRACTURILE ŞI LUXAŢIILE PIRAMIDEI ŞI SEPTULUI NAZAL

Simptomatologie. Principalul simptom cu care se prezintă la medicul generalist un bolnav cu fractură traumatică a piramidei şi septului nazal este *rinoragia* (*epistaxisul*).

Cînd traumatismul a fost mai violent şi a determinat şi o fractură a etajului anterior al craniului, cu soluţie de continuitate la nivelul lamei ciuruite a etmoidului, apare şi rinoreea cerebrospinală (licvoreea sau scurgerea de lichid cefalorahidian). În aceste cazuri, bolnavul se găseşte în stare de şoc temporar, provocată de comoţia cerebrală, şi după ce şi-a revenit acuză, în plus, o durere vie în regiunea nazofacială.

Obiectiv, un bilanţ precis al leziunilor poate fi stabilit imediat după accident. În mod obişnuit, însă, bolnavul se prezintă la consultaţii a 2-a sau a 3-a zi ; atunci la inspecţie, medicul poate constata o tumefacţie difuză nazopalpebrală, datorată hematomului subcutanat, care în zilele următoare se accentuează.

Piramida nazală este edemaţiată şi echimotică. Există echimoze pe obraji, pe pleoape şi, uneori, chiar subconjunctivale. La inspecţie şi palparea oaselor proprii se poate aprecia un relief al fragmentului superior şi o proeminenţă laterală exagerată a ramurilor ascendente ale maxilarelor ; între ele, fragmentul osos înfundat prezintă o mobilitate anormală şi se simt crepitaţii osoase.

În alte cazuri, inspecţia feţei arată o scolioză sus-situată, o translaţie a crestei osoase, a dosului nasului care este puţin mobilizabil, şi nu se simt crepitaţii, ceea ce denotă că nu s-a produs decît o luxaţie a oaselor proprii ale nasului.

Manevrele de căutare a crepitaţiilor şi a mobilităţii anormale trebuie executate cu prudenţă, pentru a nu agrava deplasarea.

În cazurile îndoielnice, palparea metodică va releva o durere vie localizată de-a lungul traiectului de fractură şi prezenţa unui emfizem subcutanat, care atestă comunicarea cu fosele nazale.

Tratament. Dacă bolnavul se prezintă la medic chiar în ziua accidentului, acesta va proceda imediat la oprirea hemoragiei şi la reducerea luxaţiei sau a fracturii. Fără anestezie, doar după administrarea unui analgezic,

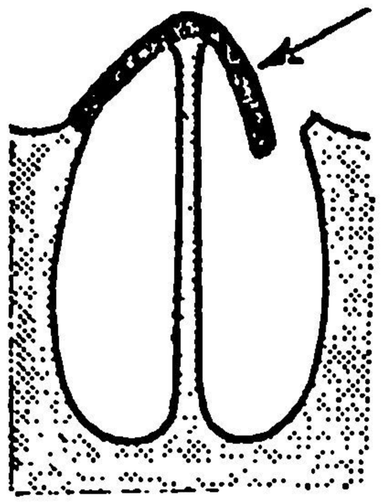

Fig. 1. — Disjuncţia oaselor proprii nazale, fără fractură (după M. Aubry).

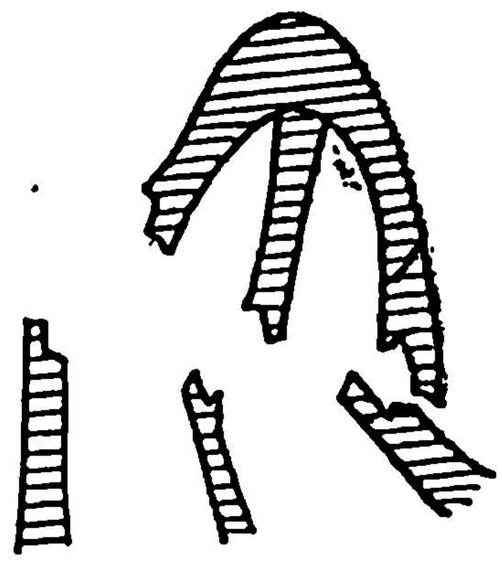

Fig. 2. — Fractură cu disjuncţie a streaşinii condro-osoase nazale. În dreapta, fractură ,marginală a apofizei ascendente a maxilarului (după M. Aubry).

medicul generalist va executa cu policele o apăsare corespunzătoare pe fragmentele deplasate, care revin astfel la poziţia lor. Manevra va provoca, desigur, o durere de scurtă durată, care nu incomodează mult pe bolnav. Nu este necesar să fie aplicat un aparat de contenţie.

Dacă bolnavul se prezintă după cîteva zile, se va prescrie o medicaţie antiflogistică şi antiinfecţioasă (antibiotice, cortizonice, alfachimotripsină) şi se va recomanda aplicarea locală a unei pungi de gheaţă. Sub nici un pretext reducerea fracturii nu va fi amînată peste 6—7 zile.

Bolnavii care au depăşit acest termen, precum şi cei care prezintă o fractură complexă şi deschisă, vor fi trimişi serviciului O.R.L.

Diagnosticul este uşor de făcut în zilele care urmează imediat accidentului, singura dificultate fiind reprezentată de tumefacţia ţesuturilor, care îngreunează manevrele de explorare. În aceste cazuri, va fi solicitată o radiografie, care va confirma existenţa, sediul şi traiectul fracturii. Pentru a preciza existenţa fracturii cu deplasare a septului nazal, este necesară rinoscopia, efectuată la serviciul O.R.L., unde va fi rezolvat şi un eventual hematom în desagă, care, pe lîngă obstrucţia pe care o provoacă, este susceptibil să se infecteze secundar şi să determine un abces cu necrobioza cartilajelor şi deformarea consecutivă a piramidei nazale.

Evoluţie, complicaţii, prognostic. Evoluţia fracturilor nazale este rapidă şi consolidarea lor se face în 8—10 zile în mod spontan, dar adesea cu o lordoză sau scolioză nazală, deformări fizice care pot afecta psihicul bolnavilor şi care pot fi înlăturate printr-o rinoplastie corectoare ulterioară. Complicaţiile sînt reprezentate, în afara celor estetice, de suferinţe funcţionale posttraumatice (obstrucţia nazală şi hiposmia), precum şi de infectarea

Scanned with OKEN Scanner

secundară a unui hematom al septului nazal. Deviaţia posttraumatică a septului nazal, care provoacă insuficienţă respiratorie, va fi tratată de chirurgul rinolog prin repoziţie sau rezecţie şi repoziţie.

Prognosticul este benign ori de cîte ori traumatismul nu a interesat lama ciuruită a etmoidului şi conţinutul meningoencefalic al etajului anterior al craniului.

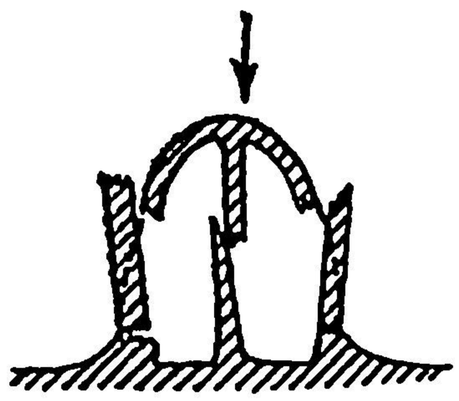

Fig. 3. — Traumatism anteroposterior. Înfundarea streaşinii nazale osoase disjunge şi fracturează apofizele ascendente ale maxilarelor (după M. Aubry).

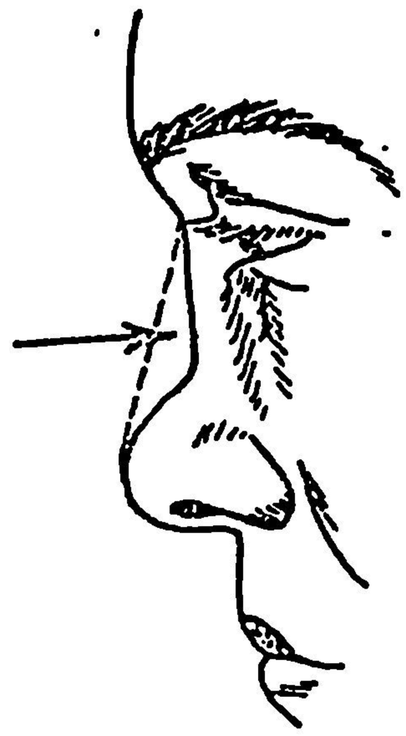

Fig. 4. — Traumatism anteroposterior. Înfundarea rădăcinii nasului. Nas concav sau nas în şa (după M. Aubry). →

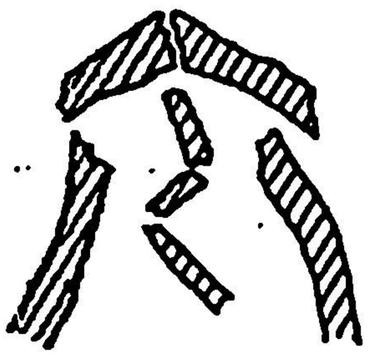

Fig. 5. — Traumatism anteroposterior. Fractură în carte deschisă (după M. Aubry).

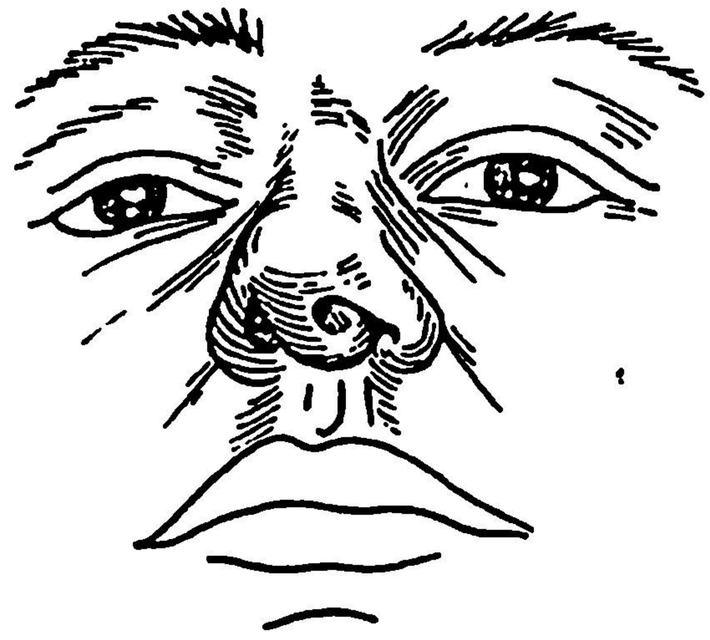

Fig. 6. — Luxaţia septului nazal în raport cu subcloazonul (după M. Aubry). →

Etiopatogenie. Dezvoltarea circulaţiei rutiere „zeul automobil", care domină viaţa cotidiană a oamenilor, accidentele de muncă, de sport etc., sînt cauzele principale ale traumatismelor nazofaciale. Tipurile de fractură deschisă sau închisă, cu sau fără deplasare, cu înfundarea unilaterală a unui os propriu, cele în carte deschisă etc. sînt provocate de un şoc median care înfundă streaşina condroosoasă a nasului şi determină disjuncţia piramidei osoase de ramurile ascendente ale maxilarelor. O lovitură de box sau o cădere pe nas fracturează septul şi deformează linia dorsală a nasului.

FRACTURILE OASELOR MAXILARE ŞI MANDIBULEI

Fractura oaselor maxilare se recunoaşte prin modificarea articulaţiei dentare. În aceste cazuri, examenul obiectiv va folosi în special metoda palpatorie.

Palpînd cu indexul introdus în cavitatea bucală, înapoia ultimului molar superior, la nivelul apofizei pterigoide, vom descoperi un punct dureros care atestă existenţa unei fracturi transversale. Avînd grija de a imobiliza capul bolnavului cu mîna stîngă aplicată pe frunte şi palpînd cu policele şi indexul mîinii drepte arcada dentară superioară, se va putea depista mobilitatea ei anormală. Linia de fractură urmează, cel mai adesea, traiectul canalului infraorbitar, fapt care va putea fi pus în evidenţă prin palparea comparativă a celor două margini inferioare ale orbitelor pe linia mediosagitală. Cu ajutorul unui fragment de vată se va putea aprecia existenţa unor tulburări de sensibilitate în teritoriul cutanat de distribuţie a nervului suborbitar.

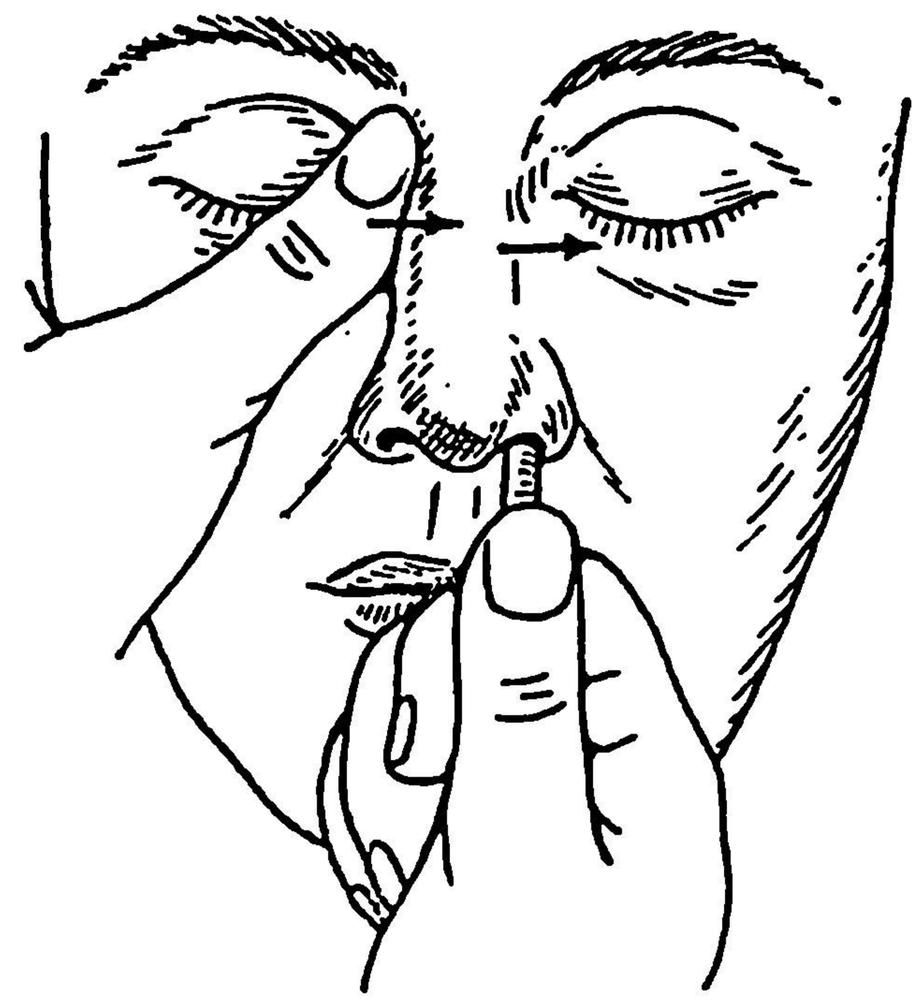

Fig. 7. — Reducerea unei fracturi laterale (după M. Aubry).

Ori de cîte ori bolnavul acuză diplopie, aceasta poate fi provocată de fractura osului malar şi căderea consecutivă a planşeului orbitar. Fractura poate trece neobservată datorită edemului ţesuturilor obrazului şi orbitei.

Fig. 8. — Înfundarea piramidei nazale osoase. a = înainte de corectare; b = după corectarea prin grefă osoasă (după M. Aubry).

Scanned with OKEN Scanner

Radiografia simplă, dar mai ales examenul tomografic vor pune în evidenţă fracturile existente şi deplasarea fragmentelor osoase.

Fracturile transversale sînt cele mai frecvente; poate avea loc o disjuncţie craniofacială superioară (fractură în 1/3 superioară, care separă faţa de craniu). Traiectul fracturii, vizibil pe clişeele tomografice, interesează în aceste cazuri oasele proprii nazale, apofiza ascendentă a maxilarului, celulele etmoidale, despicătura sfenomaxilară, peretele extern al orbitei şi separă astfel osul malar de cel frontal. Alteori, traiectul fracturii interesează despicătura pterigomaxilară şi apofiza pterigoidă (fractura în 1/3 medie). Cînd fractura are loc în 1/3 inferioară, ea interesează conturul osos al orificiului piriform, fosa canină, fosa pterigomaxilară şi 1/3 inferioară a apofizei pterigoide.

Fracturile orizontale sînt mai rare şi sînt provocate de căderea pe bărbie; ori de cîte ori mandibula rezistă, se produce disjuncţie intermaxilară. În disjuncţia craniofacială joasă, traiectul fracturii interesează concomitent porţiunea inferioară a oaselor proprii, apofiza ascendentă a maxilarului, osul *unguis*, arcada orbitară inferioară, fosa pterigomaxilară şi apofiza pterigoidă.

Fracturile mandibulei. Medicul generalist poate întîlni mai multe varietăţi clinice de fractură a mandibulei. Astfel, cînd aceasta interesează corpul osului, linia de fractură se localizează cu predilecţie în punctele de minoră rezistenţă ale regiunii incisivilor, realizînd o fractură mediană, una paramediană, sau una premolară.

Cînd fractura îşi are sediul pe ramura ascendentă, ea se localizează în regiunea condiliană, care este cea mai vulnerabilă, şi realizează varietatea subcondiliană înaltă. Este provocată de obicei de un şoc indirect pe bărbie şi se manifestă printr-o laterodeviaţie care lasă deschisă regiunea incisivilor şi închisă pe ceq a molarilor.

Cînd fractura interesează gonionul la nivelul molarului de minte, se produce deplasarea în sus a fragmentului posterior prin tracţiunea muşchilor, cu scoborîrea restului mandibulei.

Diagnosticul fracturilor mandibulei se va pune prin felul cum se modifică articularea dinţilor, prin explorarea deplasării segmentelor, prin palparea unei mobilităţi anormale şi dureroase şi prin examenul radiografic, care poate arăta o fractură dublă.

Tratament. Medicul generalist va acorda în toate traumatismele nazomaxilofaciale primul ajutor constînd din:

— combaterea şocului;
— oprirea hemoragiei;
— asigurarea respiraţiei, uneori prin traheotomie de necesitate;
— prevenirea tetanosului;
— prescrierea unei medicaţii antiinfecţioase şi tonicardiace;
— asigurarea transportului de urgnţă al traumatizatului la un centru spitalicesc adecvat, orice deficienţă în terapeutica iniţială grevînd viitorul funcţional şi estetic al traumatizaţilor. La acest centru, chirurgul maxilofacial va rezolva cazul în funcţie de varietatea clinică, în colaborare cu protezistul.

Scanned with OKEN Scanner

Fractura maxilarului cu disjuncţie în treimile superioară şi medie va fi tratată conform principiilor generale ortopedice, prin reducere, coaptare şi imobilizare.

Fractura transversală inferioară va fi tratată prin imobilizare timp de 8—10 zile.

Pentru fractura mandibulei este nevoie să se aplice un aparat gipsat.

Ori de cîte ori traumatismul facial se complică cu unul craniocerebral, medicul generalist este informat prin pierderea mai mult sau mai puţin



Fig. 9. — Traumatism al scheletului facial. a = înfundarea maxilarului dă impresia unui prognatism mandibular; b = corectarea obţinută după osteotomie (după M. Aubry).

îndelungată a cunoştinţei sau prin starea de comă profundă şi prelungită a bolnavului. Obişnuit, în fracturile bazei craniului hemoragia este asociată cu scurgere de lichid cefalorahidian prin nas şi urechi. În toate aceste cazuri, un examen sumar neurologic va convinge pe medicul generalist asupra necesităţii transportării de extremă urgenţă a bolnavului, cu avion sanitar, elicopter etc., într-un spital de neurochirurgie. Aceasta este atitudinea corectă şi obligatorie, deoarece traumatismul cranio-cerebral primează asupra celui facial, leziunile oaselor feţei putînd fi remediate în zilele următoare, îndată ce bolnavul şi-a revenit din colaps şi obnubilare.

TRAUMATISMELE FARINGELUI

Plăgile faringelui fac parte din contextul leziunilor craniene sau al traumatismelor faciale. Ele se observă cu precădere în timp de război, dar pot surveni şi în timp de pace, prin imprudenţe, prin accidente de vînătoare şi, uneori, în scop de sinucidere. Uneori, sînt observate la copii mici, care avînd între dinţi un creion, un muştuc de trompetă etc., aleargă şi cad cu faţa în jos. Plaga astfel provocată interesează fie un stîlp al lojei

amigdaliene, fie parenchimul amigdalian însuşi, fie vălul palatului, fie peretele posterior al orofaringelui. Este o plagă contuză, de dimensiuni mici, dînd impresia unor ţesuturi sfîşiate.

Cu excepţia interesării trunchiurilor vasculare din pereţii laterali ai faringelui, aceste plăgi sînt benigne şi se vindecă în cîteva zile, fără a fi necesare suturi, doar cu respectarea unei igiene stricte bucodentare.

Arsurile trebuie situate şi ele în cadrul traumatismelor faringelui.

Simptomatologic. Bolnavul acuză iniţial o durere foarte vie, care se atenuează în orele următoare. La examenul obiectiv — inspecţia bucofaringelui — poate fi observat un enantem difuz sau localizat, precum şi una sau mai multe flictene, care se rup după cîteva ore şi se acoperă apoi cu o membrană fibrinoasă. În arsurile mai grave, cum sînt cele consecutive unei electrocoagulări, se produce o escară albă-cenuşie.

Tratament. Se vor recomanda gargarisme alcaline, slab antiseptice, antalgice şi, ori de cîte ori se constată existenţa unei pioree alveolare sau a unei gingivite piofongoase, se vor administra parenteral antibiotice, timp de 5—6 zile, pentru a evita infectarea secundară.

Evoluţia şi prognosticul sînt în general benigne şi, în marea majoritate a cazurilor, arsurile se vindecă fără sechele importante.

Forme clinice şi etiopatogenie. Şi la nivelul faringelui, ca şi în alte părţi ale corpului, leziunile provocate de arsuri se definesc prin gradul lor, adică prin întinderea în profunzimea ţesuturilor. Se pot individualiza astfel 4 forme anatomoclinice :

Arsura de gradul I este o simplă reacţie eritematoasă resimţită de bolnav ca o senzaţie dureroasă atît spontan, cît mai ales la deglutiţie. La orofaringoscopie se observă enantemul difuz sau localizat. În cîteva ceasuri sau zile toate simptomele subiective şi obiective dispar.

Arsura de gradul II se caracterizează prin formarea de bule superficiale intraepiteliale cu conţinut fluid, galben citrin.

Arsura de gradul III este o leziune în care are loc coagularea şi necrobioza corionului şi uneori chiar a structurilor subiacente mucoasei. Comparativ cu arsura de gradul II, este mai puţin dureroasă spontan, iar evoluţia ei spre cicatrizare este mult mai lentă.

Arsura de gradul IV este echivalentă cu o carbonizare profundă a ţesuturilor. Cele pe care le putem observa în faringe sînt provocate de medic prin electrocoagularea unor tumori care nu pot fi operate pe cale sîngerîndă.

Plăgile prin combustie interesează în mod inegal cele 3 etaje ale faringelui. Cel mai afectat este orofaringele, apoi hipofaringele şi, în mod cu totul excepţional, nazofaringele.

Pe plan *etiologic*, arsurile faringelui pot fi încadrate în 4 grupe, în raport cu circumstanţele şi natura agenţilor nocivi.

Arsuri provocate de ingestie intempestivă a unor lichide foarte fierbinţi. Evacuarea lor imediată limitează, de obicei, efectele la mucoasa cavităţii bucale. Extensia dincolo de istmul faringian se observă la sugarul alimentat cu biberonul şi la care nu s-a luat precauţia răcirii laptelui sau ceaiului la

Scanned with OKEN Scanner

temperatura convenabilă, sau la copilul mic căruia i se dă să înghită o supă prea fierbinte.

Arsuri provocate de absorbţia accidentală sau voluntară a unor caustice chimice cum sînt soda sau potasa caustică. Prognosticul sever al acestora este dependent de concentraţia şi de cantitatea causticului, care provoacă una sau mai multe stenoze cicatriceale, adesea foarte strînse.

Arsuri provocate de un jet de vapori fierbinţi. Este un accident de muncă posibil, deşi rar, care afectează în special vălul palatului.

Arsuri provocate de inhalarea de gaze caustice, vezicante (ca de pildă iperita). Desigur că manifestările dramatice ale acestor arsuri sînt în primul rînd datorite interesării traheei şi bronhiilor.

TRAUMATISMELE LARINGELUI

Traumatismele laringelui sînt din ce în ce mai frecvente şi tratamentul lor comportă multe probleme dificil de rezolvat. Adesea, medicul generalist este confruntat cu politraumatizaţi şi în contextul acestora traumatismul laringian reprezintă o urgenţă prioritară.

Numărul crescînd al accidentelor de circulaţie, al celor de muncă — în special la muncitorii forestieri — cataclismele sismice, intubaţia cu scopul anesteziei şi reanimării, practicată pe scară tot mai largă etc. justifică interesul care este acordat astăzi unei codificări terapeutice cît mai corespunzătoare.

În asistenţa medicală de urgenţă pot fi întîlnite două mari categorii de traumatisme laringiene : *externe* şi *interne*. De traumatismele interne se ocupă cu precădere medicul laringolog specializat şi foniatrul.

Simptomatologia traumatismelor externe. Bolnavul solicită primul ajutor pentru un ansamblu de simptome comune tuturor traumatizaţilor laringieni : *şocul, dispneea, disfonia, tulburările de deglutiţie, tusea.* Ca o observaţie de ordin general, în leziunile laringiene sus-situate, respectiv în etajul supraglotic, semnul funcţional care predomină este disfagia ; în leziunile etajului glotic este disfonia, iar în cele subglotice predomină dispneea.

Şocul este frecvent în traumatismele laringelui şi se prezintă sub două aspecte : *şocul neuropatic* şi *şocul traumatic.* Primul este observat în comoţia laringelui ; el se traduce prin sincopă respiratorie sau cardiacă imediată, de origine bulbară, provocată de un reflex nociceptiv cu punct de plecare laringian, care, după cum se ştie, este un organ bogat inervat şi foarte reflexogen. Şocul nervos poate fi benign, cînd pierderea cunoştinţei durează doar cîteva minute şi foarte grav, atunci cînd colapsul cardiovascular se prelungeşte şi cînd sincopa cardiacă poate provoca moartea.

Şocul traumatic se instalează aproximativ după o jumătate de oră şi este caracterizat printr-un dezechilibru umoral. În traumatismele laringelui, hemoragia este un element secundar, cu excepţia plăgilor vasculare importante.

Factorul psihic joacă un rol determinant : durerea, senzaţia de asfixie iminentă, asociate emfizemului subcutanat, favorizează instalarea şocului. Acest factor este cu deosebire important în traumatologia de război, unde

Scanned with OKEN Scanner

rănitul este obosit şi înspăimîntat. Organismul reacţionează împotriva şocului printr-o reacţie oscilantă postagresivă în care intervine sistemul hipotalamohipofizocorticosuprarenalian. Reflexele vagale sînt cele care provoacă bradicardie, bronhospasm şi măresc tulburările de hemostază, vomismentele, tusea şi hipersecreţia loco-regională.

Dispneea poate apărea imediat după traumatism, fiind provocată de o invaginare a părţilor moi în lumenul laringian, de căderea limbii înapoi, de un edem sau un hematom submucos, de prezenţa unui corp străin consecutiv traumatismului. Dar dispneea poate apărea şi în primele 12 ore, motiv pentru care aceşti traumatizaţi trebuie îndeaproape supravegheaţi. Cauzele dispneei întîrziate pot fi :

— un edem inflamator sau reacţional în prezenţa corpului străin intralaringian ;

— un emfizem submucos ;

— o ocluzie a glotei prin paralizie recurenţială, artrită sau luxaţie cricoaritenoidiană ;

— un emfizem cervical subcutanat sau mediastinal.

Hipoventilaţia prin diminuarea lumenului laringian datorită unui hematom cervical, unui hematom sau emfizem intralaringian, unui cheag de sînge sau corp străin, unei luxaţii cricoaritenoidiene sau unei paralizii recurenţiale în adducţie, determină o hipercapnie şi o hipoxie, responsabile de creşterea tensiunii arteriale, tulburări respiratorii, hipersecreţie alveolară. Se constituie astfel un sindrom acut de insuficienţă respiratorie cu dispnee laringiană, exprimat prin bradipnee inspiratorie cu tiraj şi cornaj şi coborîrea laringelui în timpul inspiraţiei. Această coborîre inspiratorie a laringelui, tirajul suprasternal şi supraclavicular, pot fi mascate de hematomul cervical, de edem sau de emfizemul subcutanat. De aceea va trebui căutată existenţa tirajului epigastric sau intercostal, care obligă la o traheotomie de urgenţă.

Disfonia se explică prin leziunile articulaţiei cricoaritenoidiene, prin edem sau hematom submucos, prin fragment sau corp străin intracavitar, prin paralizie recurenţială în abducţie, prin pierderea mobilităţii uneia sau ambelor corzi vocale, consecutivă dezinserţiei.

Disfagia dureroasă se observă în leziunile vestibuloepiglotice. Tulburările grave de deglutiţie se datorează pierderii funcţiei de apărare a laringelui, prin leziuni ale nervilor laringei superiori, ale epiglotei şi aritenoizilor şi impun traheotomia şi alimentarea pe sondă nazofaringiană.

Tusea este frecventă şi de tip iritativ, fiind provocată de inhalarea de sînge în trahee şi bronhii, de falsa cale alimentară, de prezenţa unui corp străin în laringe (aşchie osoasă sau de cartilaj, proiectil, schijă etc.). Cînd apare cu întîrziere, indică o complicaţie bronhopulmonară.

Tratament. Medicului generalist îi revine obligaţia de a acorda primul ajutor. Cele patru imperative ale asistenţei de urgenţă, valabile şi aci ca în toată traumatologia sînt :

— salvarea vieţii accidentatului ;

— conservarea funcţiilor laringelui ;

Scanned with OKEN Scanner

— aplicarea tratamentului pe cît îi este posibil, sau cel puţin evitarea agravării consecinţelor de ordin estetic;

— prevenirea complicaţiilor tardive.

Aceste cerinţe nu sînt întotdeauna uşor de îndeplinit, dar de felul cum este acordată asistenţa medicală de urgenţă depind viaţa traumatizatului şi funcţiile laringelui.

Primul ajutor trebuie să îndeplinească trei condiţii esenţiale:

— să restabilească respiraţia:

— să asigure hemostaza;

— să combată şocul.

În acţiunea împotriva asfixiei, intubaţia nu este întotdeauna posibilă, deoarece riscă să agraveze leziunile existente. În cazurile de extremă urgenţă va fi utilizată calea plăgii însăşi; în cele mediane sau paramediane, plaga va fi debridată, introducîndu-se în lumenul căii aeriene o sondă de cauciuc sau o canulă. În traumatismele închise, folosirea unui trocar-canulă pentru perforarea membranei intercricotiroidiene trebuie să fie proscrisă, deoarece pe laringele traumatizat riscă să provoace dezastre şi mai mari. Tirotomia, laringotomia sau coniotomia sînt de asemenea nocive, însoţindu-se de stenoze. Nu vor fi practicate decît în cazurile în care hemoragia intralaringiană este abundentă, iar fragmente din cartilajele fracturate devin corpuri străine endolaringiene. În tot cazul, canularea prin plaga însăşi, precum şi laringotomia intercricotiroidiană de urgenţă, vor fi în mod obligatoriu urmate în primele ore de o traheotomie de necesitate. Medicului generalist îi incumbă în aceste cazuri să ştie să execute o traheotomie convenabilă în condiţii desigur nu tocmai uşoare.

Traheotomia este obligatorie în asistenţa de urgenţă a acestor traumatizaţi, deoarece este unicul mijloc de luptă împotriva dispneei. Este intervenţia care:

— evită hipoxia şi asfixia, factori ai şocului;

— restabileşte o hemostază normală;

— permite aspirarea sîngelui şi a secreţiilor bronhopulmonare; asociată unui tamponament supracanular, împiedică căderea în căile aeriene inferioare a sîngelui, a salivei sau a lichidului gastric în caz de vomismente;

— uşurează respiraţia traumatizatului prin desfiinţarea spaţiului mort de 150 cm^3 al căilor aeriene superioare;

— permite repausul laringelui;

— permite anestezia generală prin canulă;

— permite o respiraţie asistată.

Aşadar, traheotomia este obligatorie ori de cîte ori traumatizatul suferă de o dispnee gravă sau este în stare iminentă de asfixie. Abstenţia operatorie sau intervenţia tardivă sînt cauzele multor decese. Este preferabil ca această intervenţie să fie chiar mai puţin bine executată, dar viaţa bolnavului să fie salvată.

Apreciind necesitatea absolută a pregătirii medicilor de medicină generală în cunoaşterea practică a executării unei traheotomii, vom arăta

Scanned with OKEN Scanner

în continuare unele tehnici care pot fi folosite. În cadrul reciclării, cei care au sarcina să o facă, considerăm că sînt obligaţi să asigure condiţiile însuşirii traheotomiei prin demonstraţii şi lucrări practice la prosectură şi nu numai prin expuneri teoretice.

Traheotomia de extremă urgenţă, denumită expeditivă de către Brocq, se desfăşoară după următoarea tehnică:

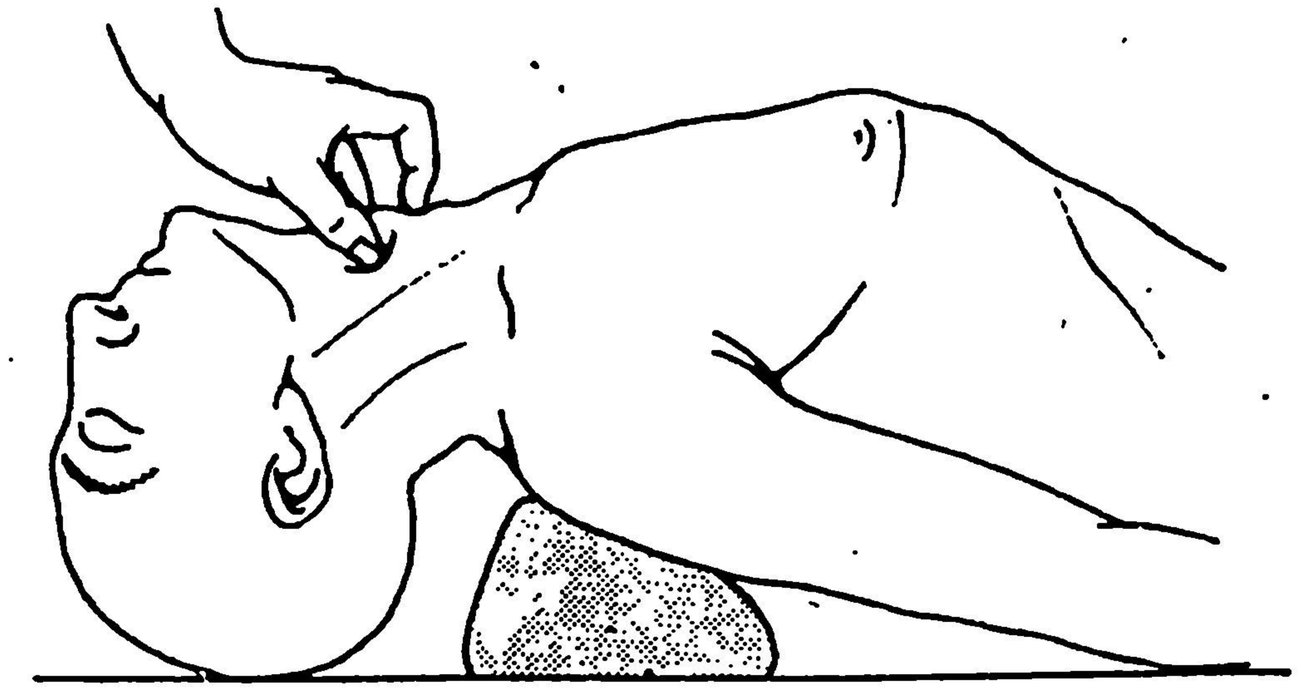

Fig. 10. — Traheotomie. Poziţia bolnavului. Cartilajul cricoid este reperat cu ajutorul indexului sting (după M. Aubry).

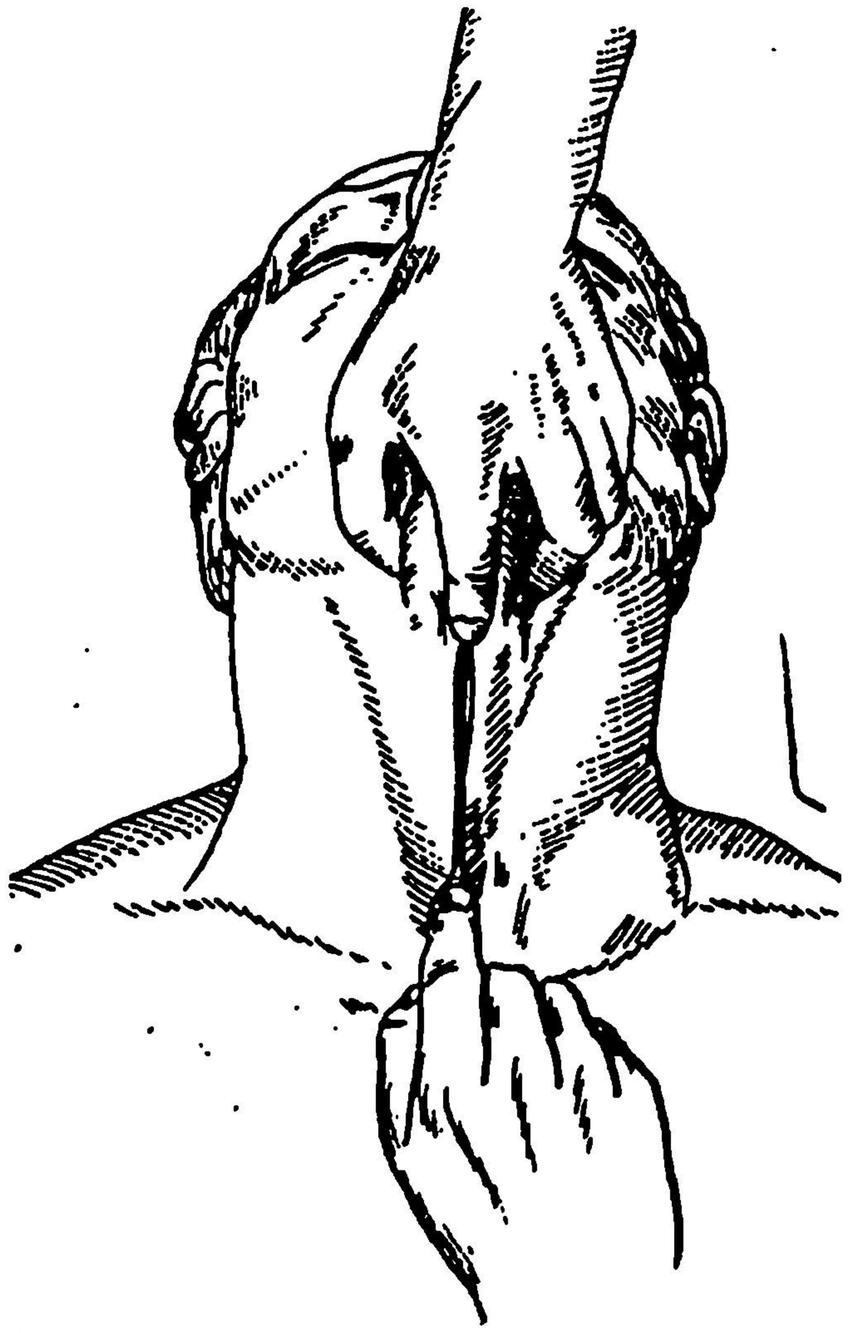

Fig. 11. — Traheotomie. Incizia pielii porneşte de la marginea inferioară a cricoidului, în timp ce cartilajul tiroid este fixat între police şi medius (după M. Aubry).

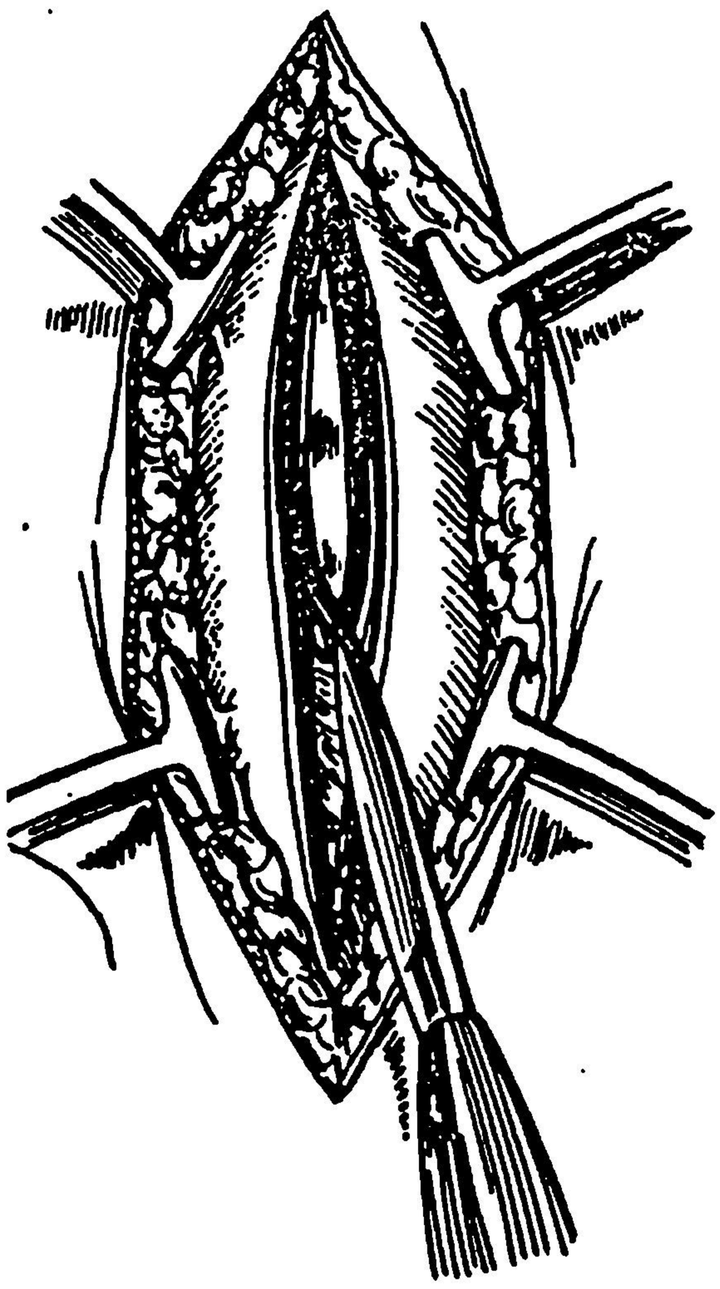

Fig. 12. — Traheotomie. Incizia planurilor musculoaponevrotice (după M. Aubry).

Scanned with OKEN Scanner

Se infiltrează — dacă mai este posibil — pielea liniei mediane cervicale şi a planurilor subcutanate cu xilină sol. 2%.

Laringele este fixat cu policele şi mediusul mîinii stîngi, iar indexul este aşezat pe cricoid. Această poziţie a mîinii stîngi nu mai este deplasată pînă ce traheea nu a fost deschisă. Cu bisturiul ţinut în mîna dreaptă, în timp ce ajutorul (soră sau asistent medical) tamponează sîngele, se incizează

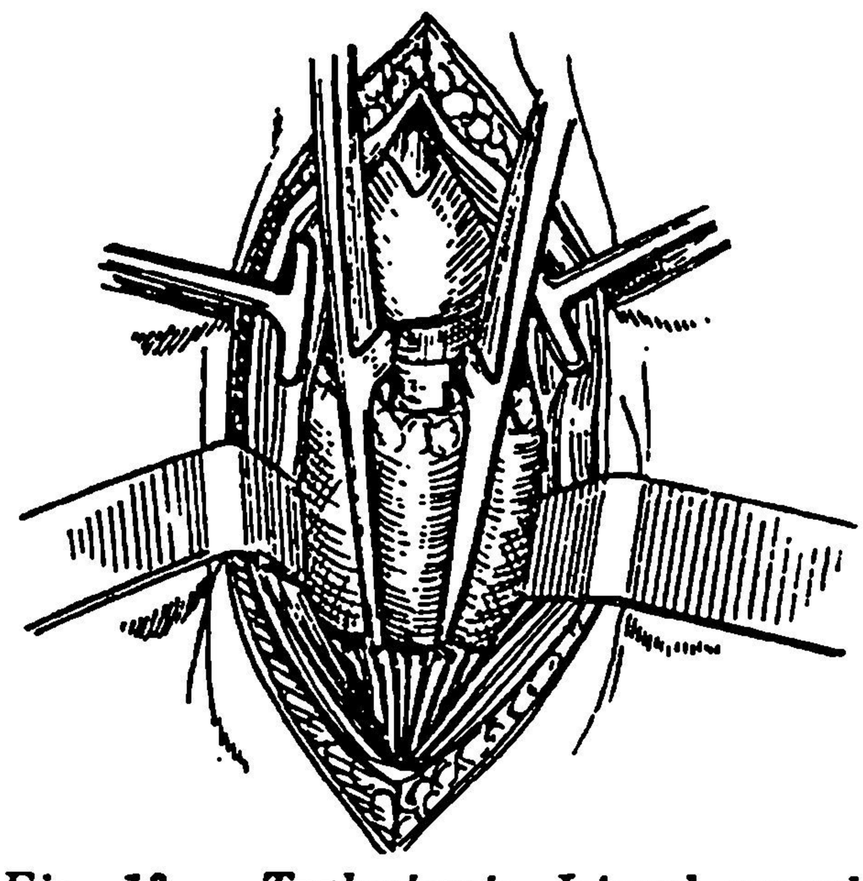

Fig. 13. — Traheotomie. Istmul corpului tiroid a fost degajat de faţa anterioară a traheei şi este pensat cu două pense Kocher (după M. Aubry).

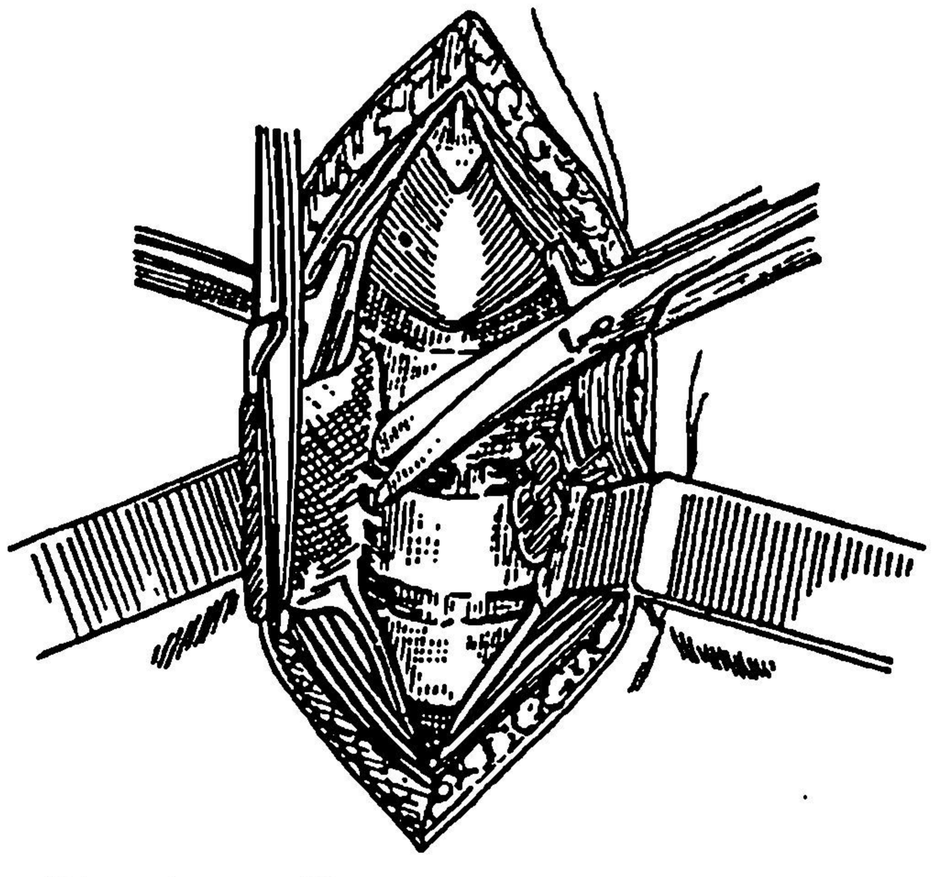

Fig. 14. — Traheotomie. Istmul a fost secţionat pe linia mediană şi se execută ligaturarea bonturilor istmice (după M. Aubry).

pielea pe o profunzime de 0,5 cm, imediat sub indexul operatorului şi apoi mai superficial pînă la furculiţa sternală. Un şuierat semnalează pătrunderea în lumenul traheal, chiar sub cricoid. Incizia traheei este apoi mutată mai jos, în cel de al treilea sau al patrulea inel. Hemostaza este de îndată asigurată. Această operaţie poate fi practicată într-o jumătate de minut şi merită, pe bună dreptate, numele de traheotomie eroică.

Traheotomia de necesitate va fi practicată ori de cîte ori dispneea o permite. Ea va fi executată întotdeauna sub istmul tiroidian, deoarece este mai rapidă şi mai puţin hemoragică decît cea transistmică. Aceasta din urmă va fi totuşi preferată în cazurile în care există un hematom, emfizem şi o stază sanguină importantă a plexului venos subistmic. Cele cîteva secunde pierdute pentru a elibera şi secţiona istmul tiroidian între 2 pense, sînt uşor recuperate faţă de timpul necesar unei hemostaze subistmice.

Reperele anatomice normale pot fi mascate de un hematom sau de emfizem, dar marginea anterioară a tiroidului rămîne totdeauna uşor palpabilă, iar furculiţa sternală constituie cel de-al doilea reper. Incizia trebuie făcută strict pe linia mediană şi bisturiul va tăia dintr-o dată pielea, ţesutul celular subcutanat şi muşchiul pielos. Cu cît este mai lungă — de la osul hioid pînă la manubriul sternal — cu atît ea permite o mai bună hemostază sub controlul vederii şi un drenaj al emfizemului, reprezentînd o adevărată cervicotomie exploratoare. Operaţia este continuată prin disecţia cu foarfecele a liniei albe cervicale între muşchii subhioidieni. Se repereză istmul tiroidian, care poate fi reclinat în sus sau în jos, sau secţionat între două

Scanned with OKEN Scanner

ligaturi. Hemostaza sistematică şi progresivă nu este făcută decît dacă dispneea o permite ; altminteri se deschide rapid trahcea, sîngele fiind aspirat sau absorbit prin tamponare, constatîndu-se că restabilirea respiraţiei diminuă considerabil sîngerarea prin suprimarea stazei venoase. Deschiderea traheei la cel de al 3-lea, al 4-lea inel este bine să fie făcută după prealabilă injectare intratraheală a unui centimetru cub de xilină. În felul acesta

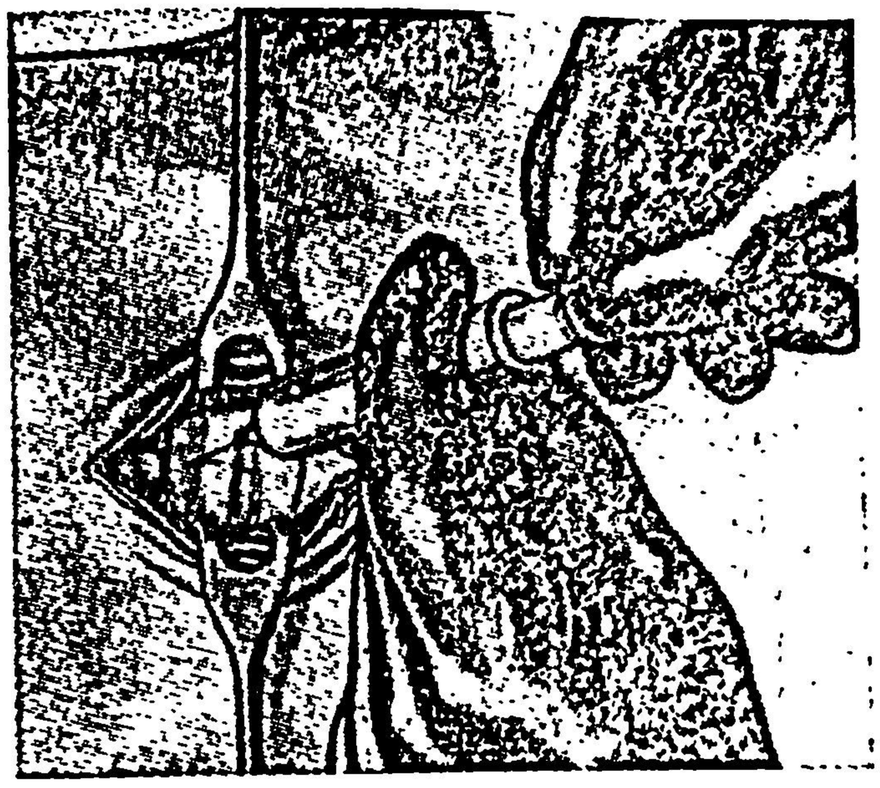

Fig.15. — Traheotomie. Anestezia intratraheală în caz că bolnavul nu este preasfixic. Se introduce acul între două inele şi se aspiră uşor cu pistonul seringii ; dacă apar bule de aer, proba că acul se găseşte în lumenul traheal este concludentă. Se injectează 1 ml xilină sol. 1% sau cocaină 5%, care provoacă reflexul de tuse, realizînd o autovaporizare şi anesteziere a mucoasei laringotraheale (după G. Portmann).

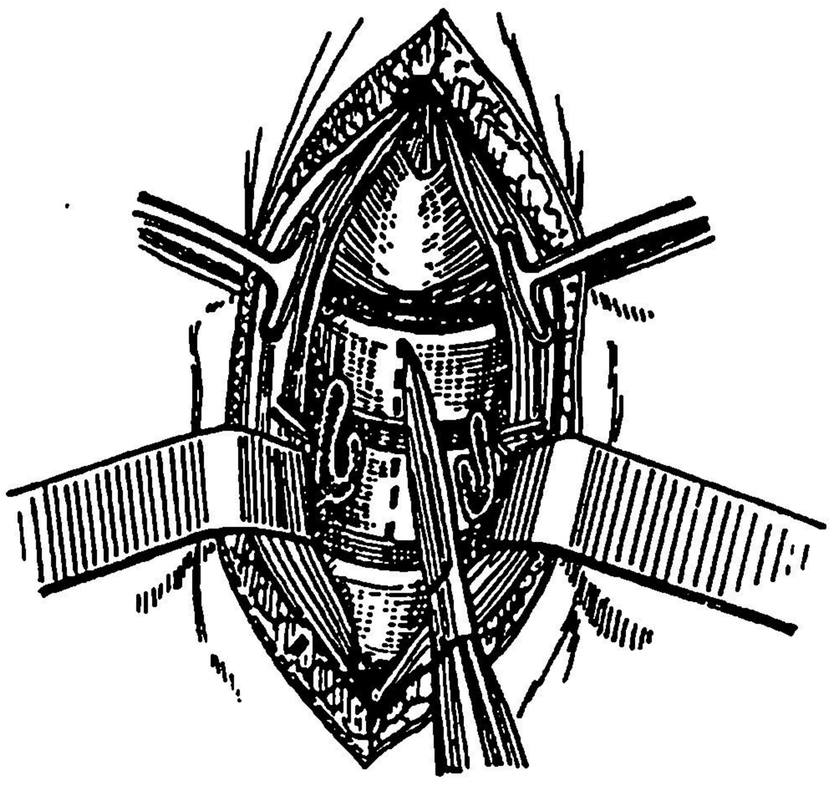

Fig. 16. — Traheotomie înaltă. Incizia verticală a traheei la nivelul primului, al doilea sau al treilea inel traheal (după M. Aubry).



Fig. 17. — Traheotomie. Introducerea canulei în lumenul traheal (după G. Portmann).

se evită riscul unei sincope reflexe mortale la un traumatizat hipoxic şi hipercapneic. Prin incizia traheei se va introduce o canulă potrivită ca mărime, de preferinţă din polivinil, aceasta fiind mai flexibilă, avînd lumenul mai mare şi fiind mai puţin traumatizantă.

Sutura pielii nu trebuie să fie ermetică ; este bine să fie lăsat un spaţiu între canulă şi orificiul cutanat, destinat să permită drenajul emfizemului sau al unui hematom. Se va aplica un pansament uscat.

Traheotomia terminată, accidentatul va fi aşezat în poziţie semişezînd şi se va purta grijă să respire o atmosferă mai umedă. Cu primul mijloc de transport va fi îndrumat la un staţionar O.R.L.

Medicul generalist este bine să cunoască faptul că terapia traumatismelor acute ale laringelui cere o intervenţie precoce şi o calibrare maximă executată de chirurgul laringolog în primele 48 de ore. Personal am insistat

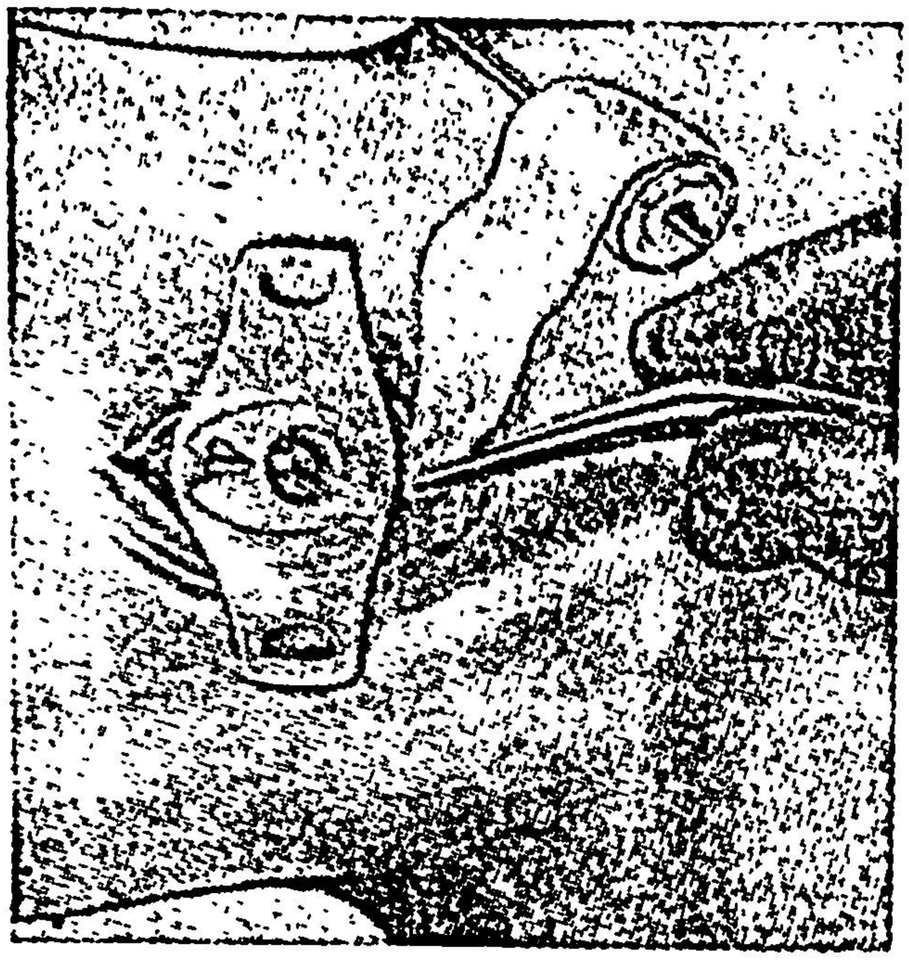

Fig. 18.— Traheotomie. Interpunerea unei meşe de tifon în unghiul inferior al plăgii evită formarea unui hematom şi a emfizemului postoperator (după G. Portmann).



Fig. 19. — Traheotomie. Sutura plăgii. Operaţia terminată (după G. Portmann).

adesea în diferite ocazii, pe lîngă medicii de circumscripţie şi pe lîngă chirurgii care practică asistenţa de urgenţă, asupra acestei necesităţi.

Cel de al doilea obiectiv al primului ajutor acordat de medicul de medicină generală este asigurarea hemostazei.

Incizia verticală făcută pentru traheotomie permite explorarea spaţiilor laterolaringotraheale şi ligatura vaselor care sîngerează. Dacă o plagă laringeană continuă să sîngereze după traheotomie, trebuie tamponată cavitatea endolaringeană, fie prin plaga însăşi, fie prin orificiul de traheotomie, introducînd meşa de jos în sus. Dacă există emfizem, incizia va fi completată printr-o debridare în cravată, care va asigura evacuarea aerului în timp de 24—48 de ore.

Cel de al treilea obiectiv este combaterea şocului. Şocul neuropatic sau colapsul reflex este cel mai adesea o pierdere temporară a conştiinţei. Alteori însă poate apărea sincopa respiratorie sau cea cardiacă, care au prognostic grav. Sincopa respiratorie beneficiază de ventilaţia asistată sau de respiraţie gură la gură; cea cardiacă de resuscitare sau reanimarea cordului. Analepticele cardiovasculare clasice nu au efect.

Injecţiile intracardiace de adrenalină sînt mai mult dăunătoare decît utile. Singura metodă eficace este masajul cardiac pe cale externă — asociat cu o perfuzie de hidrocortizon 500—1 000 mg cu ser glucozat 10%.

Scanned with OKEN Scanner

Recent, în U.R.S.S., a fost pus la punct un aparat portativ pentru masaje cardiace, care funcţionează pe bază de baterii electrice.

Şocul traumatic instalat după 1/2 oră beneficiază de administrarea unui antalgic şi de refacerea masei sanguine. În mod schematic, hematocritul dă indicaţii pentru această acţiune. Cînd este normal, se va perfuza sînge total, cînd este crescut, numai plasmă, iar cînd este diminuat, numai hematii. Se va asocia şi perfuzia cu ser glucozat hipertonic 30%, în care se vor încorpora 10 unităţi de insulină la 60 ml de ser. Este un aport energetic preţios pentru miocard şi peretele vascular. De asemenea, clorura de calciu îşi păstrează indicaţiile în transfuziile masive (0,5 g pe flacon), fiind şi un tonic cardiovascular. Oxigenoterapia este întotdeauna de mare utilitate.

Dignostic. Diagnosticul unui traumatism al laringelui este uşor ori de cîte ori există o plagă cervicală cu interesarea directă a laringelui, în special o plagă perforantă sau transfixiantă care face să comunice lumenul laringelui cu exteriorul.

În absenţa unei plăgi cutanate, diagnosticul prezumtiv al leziunii laringelui se bazează pe durere locală, dispnee, hematom cervical, emfizem subcutanat şi disfonie. În traumatismele închise ale laringelui, după acordarea primului ajutor, medicul generalist va trimite neîntîrziat bolnavul la serviciul O.R.L., unde se va stabili diagnosticul pozitiv.

Evoluţie, complicaţii, prognostic. Evoluţia contuziilor, a luxaţiilor şi a fracturilor în traumatismele închise este favorabilă din punct de vedere vital şi rezervată din punct de vedere funcţional. Durerea spontană dispare sau se atenuează după cîteva ore, iar durerea provocată de deglutiţie persistă mai multă vreme. Prognosticul vocal este adesea compromis.

Evoluţia şi prognosticul vital al traumatismelor deschise s-au ameliorat considerabil o dată cu progresul tehnicilor operatorii, a mijloacelor moderne de reanimare şi a terapiei antiinfecţioase cu antibiotice.

Complicaţiile precoce ale traumatismelor laringiene sînt asfixia, hemoragia şi infecţia. Complicaţiile tardive sînt în esenţă sechelele, care constau din tulburări fonatorii şi respiratorii, respectiv din constituirea de stenoze laringiene.

TRAUMATISMELE AURICULARE

URECHEA EXTERNĂ

Plăgile pavilionului. La nivelul pavilionului pot fi întîlnite : muşcături, tăieturi, secţiuni parţiale sau totale, plăgi contuze, smulgeri etc.

Medicul generalist va pansa rapid şi aseptic toate aceste plăgi, avînd grijă de a afronta corect buzele plăgii în cazul unei suturi. În secţiunile parţiale sau totale, fragmentele sau chiar pavilionul în întregime pot fi suturate cu succes (autoplastie) datorită vascularizaţiei bogate a regiunii.

Othematomul este de asemenea consecinţa unui traumatism al pavilionului; el constă din revărsarea de sînge între cartilaj şi pericondru. El

Scanned with OKEN Scanner

poate fi cauzat de căderea pe o piatră, pe bordura trotuarului, de o lovitură de pumn agresivă sau la cei care practică boxul, sau ca accident sportiv, în special la jucătorii de rugby, la atleţi şi profesionişti ai circului.

Simptome. Sediul othematomului este treimea superioară a pavilionului, aproape de helix, pe faţa externă a pavilionului, şi se prezintă ca o tumefacţie rotundă, netedă, renitentă, fluctuentă, de culoare roşie-violacee.

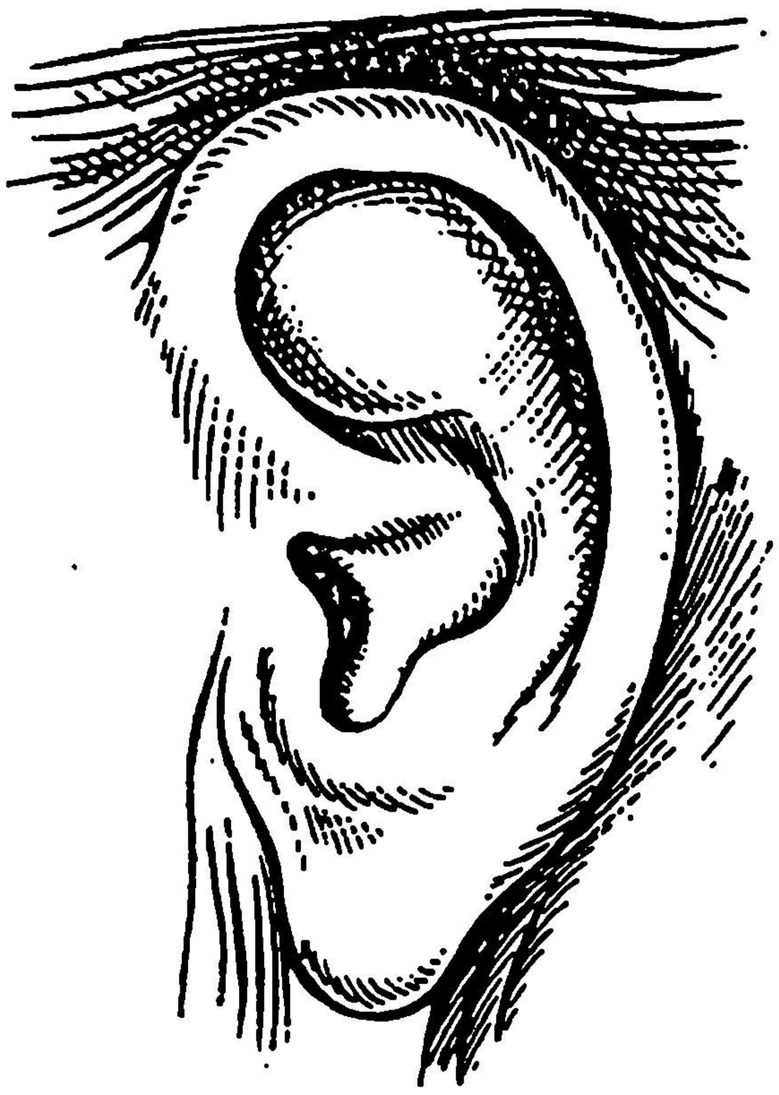

Fig. 20. — Othematom.

Acestor semne fizice li se asociază o uşoară durere care se intensifică în caz de supuraţie.

Tratament. Primul ajutor pe care urmează să-l acorde medicul generalist este prescrierea de antalgice şi recomandarea aplicării de comprese reci sau pungă cu gheaţă, după care se va executa un pansament compresiv. Apoi va îndruma bolnavul la serviciul O.R.L. Aci se va aprecia oportunitatea unei puncţii evacuatoare sau a unei incizii largi, urmată de chiuretaj cu îndepărtarea fragmentelor de cartilaj necrozat.

Evoluţie, complicaţii şi prognostic. Iniţial poate fi sperată o resorbţie spontană prin aplicarea de gheaţă. În caz de eşec, nu trebuie aşteptate infecţia secundară şi supuraţia, deoarece cu tot tratamentul chirurgical practicat ulterior nu vor putea fi evitate cicatrice inestetice şi deformarea pavilionului.

Traumatismele conductului auditiv extern sînt de obicei consecinţa unei fracturi a osului temporal sau a unei împuşcături. Tratamentul lor aparţine exclusiv medicului otolog, care are pregătirea necesară de specialitate pentru prevenirea unei stenoze secundare, care odată constituită este mult mai greu vindecabilă.

URECHEA MEDIE

Traumatismul poate să intereseze numai timpanul sau şi pereţii cutiei timpanice.

Simptomele proprii rupturii membranei timpanice sînt : *durere violentă, otoragie, acufene* şi o *scădere evidentă a acuităţii auditive.*

Tratamentul unei leziuni traumatice a timpanului, oricare ar fi originea sa, constă într-o asepsie riguroasă cu alcool rectificat a conductului şi un pansament uscat.

Instilaţiile auriculare cu apă oxigenată, sau cu glicerină boraxată sau fenicată, recomandate de unii medici de circumscripţie, trebuie cu rigurozitate interzise, deoarece lichidul introdus în conduct vehiculează

Scanned with OKEN Scanner

microbii existenţi aici înspre cutia timpanică şi provoacă infectarea mucoasei. Otoreea purulentă constituită va fi tratată conform celor descrise la capitolul otitei medii supurate acute.

Diagnosticul pozitiv este uşor de făcut de către medicul generalist cu ajutorul anamnezei şi al simptomelor fizice şi funcţionale acuzate de bolnav.

Evoluţie, complicaţii şi prognostic. Evoluţia unei perforaţii traumatice a timpanului este favorabilă ori de cîte ori sînt respectate şi aplicate riguros îngrijirile recomandate.. Complicaţiile sînt reprezentate de infectarea secundară şi constituirea unei otite medii supurate acute sau de o perforaţie definitivă a membranei timpanice, care se însoţeşte de o hipoacuzie de tip transmisie. Prognosticul otitei medii traumatice este rezervat, datorită cronicizării mai frecvente, a constituirii unei mastoidite, şi uneori a unor tulburări comoţionale encefalolabirintice.

Fractura posttraumatică a pereţilor cutiei timpanice succede de obicei unei fracturi a bazei craniului, fractură care interesează concomitent şi urechea internă.

Etiologie. Traumatismul direct se poate produce în cursul unei manevre de scărpinare în ureche, cu ocazia încercării de a curăţa conductul auditiv cu un ac de păr, chibrit, scobitoare etc. sau printr-o spălătură neîndemînatică făcută cu scopul de a extrage un corp străin.

Traumatismele indirecte pot fi provocate de un şoc pneumatic, de o deplasare bruscă a aerului în urma unei explozii, în cursul decomprimării rapide la muncitorii chesonieri, la coborîrile rapide cu avionul, sau printr-o palmă puternic aplicată pe ureche.

Barotraumatismul urechii medii este provocat de variaţiile bruşte ale presiunii atmosferice şi este observat cu precădere la muncitorii care lucrează în cheson, la scafandrii şi la aviatori. Progresiv cu ascensiunea la altitudini mari, la care presiunea atmosferică scade, presiunea aerului conţinut în cavităţile cutiei timpanice şi în celulele mastoidiene suferă o creştere relativă. Cînd coborîrea de la mari înălţimi se face brusc, aşa cum este cazul avioanelor turboreactoare, presiunea atmosferică ambiantă suferă o creştere rapidă, iar cea a aerului conţinut în cavităţile timpanomastoidiene scade. Cu cît diferenţa dintre cele două presiuni — pozitivă şi negativă — se produce mai brusc, cu atît cresc şansele apariţiei unei hemoragii cu ruptura membranei timpanice.

URECHEA INTERNĂ

Traumatismele urechii interne pot fi directe şi indirecte.

Traumatismul direct este de cele mai multe ori consecinţa unei împuşcături în ureche.

Simptomatologia este aceea a marilor traumatizaţi: pierderea cunoştinţei, facies palid pămîntiu, respiraţie încetinită, otoragie şi uneori otorahie (scurgere de lichid cefalorahidian), paralizie facială periferică.

Tratament. Dacă bolnavul iese din comă şi supravieţuieşte, primul ajutor pe care-l va acorda medicul generalist, va fi cel al unei asepsii

Scanned with OKEN Scanner

riguroase a conductului, pungă de gheaţă pe cap, puncţii lombare repetate şi chimioterapie antiinfecţioasă (antibiotice şi sulfamide). Va lua apoi măsuri de transportare neîntîrziată a bolnavului la un staţionar de neurochirurgie sau de O.R.L.

Diagnostic. Va fi stabilit pe constatarea orificiului de intrare a proiectilului. Bilanţul leziunilor fizice şi funcţionale va fi făcut la seviciul O.R.L. prin otoscopie, audiometrie, vestibulometrie şi radiografie.

Evoluţie, complicaţii, prognostic. Evoluţia şi prognosticul sînt dependente de prezenţa sau absenţa complicaţiilor. Acestea pot fi imediate — comoţia cerebrală şi hemoragia — sau tardive de tip infecţios: otita medie supurată acută traumatică, labirintită, meningită etc.

Traumatismul indirect al urechii interne este consecinţa unei fracturi de boltă, iradiată la bază, care interesează labirintul cohleovestibular situat în stînca temporalului.

Simptomatologie. Primul simptom pe care-l observă medicul generalist este otoragia, care poate fi abundentă şi intermitentă. Progresiv, se instalează cel de al doilea simptom, licvorahia, şi apar paralizii nervoase. Paralizia motor ocularului extern este frecventă şi se manifestă prin strabism şi diplopie. Paralizia nervului facial este imediată şi de tip periferic. Trigemenul poate fi de asemenea lezat, fie la nivelul trunchiului, fie numai pe una din ramuri.

Tratament. Este acelaşi ca cel descris la traumatismul direct.

Diagnostic. Medicul generalist va putea preciza diagnosticul unei fracturi a bazei craniului care interesează şi urechea internă prin simptomele descrise şi prin puncţia lombară, care va arăta prezenţa sîngelui în lichidul cefalorahidian.

Proba blocajului circulaţiei acestui lichid va fi făcută prin comprimarea comparativă a venei jugulare interne la nivelul gîtului (semnul Queckenstedt).

Examenul radiologic — radiografii în incidenţele „Chaussé" — este de mare utilitate pentru precizarea traiectului fracturii.

Evoluţie, complicaţii, prognostic. Fractura labirintică se poate consolida spontan sau se poate complica cu semne de iritaţie corticomeningială, posibile în fracturile bazei craniului. Bolnavul prezintă o ascensiune termică la 40°, concomitent cu faza comatoasă din care nu se mai trezeşte şi decesul devine iminent. Cînd se dezvoltă un hematom în zona arterei meningee mijlocii, bolnavul îşi revine din coma iniţială, dar el recade în starea comatoasă şi dacă nu se intervine neurochirurgical, poate să moară. Această recădere este precedată de următoarele semne de alarmă: bradicardie, bradipnee, hipotensiune arterială şi a l.c.r., midriază şi pierderea progresivă a reflexelor.

Complicaţiile secundare sînt cele de tip infecţios: otită medie supurată, piolabirintită, meningită septică difuză, tromboflebite cu septicopioemie.

Complicaţiile tardive sînt cele ale traumatismelor craniene, sub forma de sechele vestibulare şi cohleare, arahnoidită bazală posttraumatică forma adezivă, pneumatocelul intracranian. Prognosticul este sever, ca în toate

Scanned with OKEN Scanner

traumatismele craniocrebrale şi este dependent de toate complicaţiile primare, secundare sau tardive.

Traumatismul sonor (*trauma acustică profesională*). Este cunoscut şi sub denumirea de sonotrepidoză, deoarece efectul nociv al zgomotului se sumează şi se amplifică cu cel al trepidaţiilor.

Dacă organul auditiv este supus un timp îndelungat unui zgomot ce depăşeşte o intensitate de 90 — 100 decibeli, la care se asociază trepidaţii, capacitatea lui funcţională scade treptat şi bolnavul respectiv poate ajunge la surditate totală, la cofoză. Acest efect traumatizant al zgomotului şi trepidaţiilor se întîlneşte la muncitorii care lucrează în metalurgie, filaturi, ţesătorii, mori de ciment, şantiere navale, bancuri de probă ale motoarelor de avion, la cei din industria lemnului, precum şi la nituitori, cazangii, mecanicii de locomotivă etc.

Simptomatologia surdităţii profesionale începe cu o scădere moderată a auzului pentru vocea şoptită şi o cădere audiometrică a frecvenţei 4 000; ambele simptome retrocedează în ziua de repaus sau după cîteva ore de la ieşirea din mediul zgomotos. Într-o a doua fază, căderea audiometrică se accentuează la nivelul frecvenţelor acute şi hipoacuzia devine permanentă. În cea de a treia perioadă, cam după 10 — 15 ani de activitate în zgomot, se constată o surditate pronunţată, care interesează întreaga scară tonală, implicit frecvenţele vocii de conversaţie, respectiv 500 — 1 000 şi 2 000 duble vibraţii pe secundă.

Aşadar, în acţiunea sunetelor şi trepidaţiilor asupra organului auditiv se pot deosebi trei perioade : *perioada de adaptare*, în care alterările funcţionale dispar repede şi complet după încetarea acţiunii sunetului; *perioada de oboseală*, în care apar reacţii patologice care durează timp mai lung; *perioada de traumă acustică* sau surditate profesională constituită, care este definitivă, ireversibilă.

La noi în ţară, Comisia de acustică a Academiei R.S.R. a iniţiat încă mai de mult studiul ştiinţific al combaterii zgomotului şi trepidaţiilor pe trei direcţii principale : tehnică, acustică şi medicală.

Măsurile de profilaxie generală şi individuală se bazează pe depistarea caracteristicilor fizice ale zgomotului şi trepidaţiilor, iar selecţia medicală are ca obiectiv depistarea reacţiei individuale la hiperexcitaţia acustică prin stabilirea periodică a pragului audibilităţii înainte, în timpul şi după activitatea în mediul cu poluare sonotrepidozică.

CORPII STRĂINI NAZALI

Pătrunderea corpilor străini în fosele nazale se face, de obicei, pe cale anterioară — narinară, iar localizarea lor este la nivelul etajului inferior.

Corpii străini pot fi animaţi — insecte — sau inerţi, organici sau anorganici. Cei organici sînt de obicei vegetali — sîmburi de fructe, seminţe de cereale, boabe de legume; ei îşi pot mări volumul în prezenţa mediului umed din fosele nazale.

Corpii străini anorganici sînt reprezentaţi de mărgele, butoni, nasturi, capsule de creion, fragmente de vată sau tifon uitate de medicul rinolog etc.

Corpii străini pot ajunge în fosele nazale şi pe cale posterioară — coanală — fapt care se poate realiza în timpul tusei, al vomitării, mai ales în cazuri de paralizii ale vălului palatin sau de perforaţii consecutive unei gome luetice a bolţii palatine. În aceste cazuri, localizarea lor se face în etajul mijlociu al cavităţii nazale. Corpii străini pătrunşi pe cale coanală sînt în general de origină alimentară, inerţi şi rareori animaţi, ca spre exemple ascarizii.

Simptomatologie. Semnele subiective acuzate de bolnav sînt : strănut repetat, hidroree, obstrucţie nazală, rinoree mucopurulentă şi sanguinolentă, cefalee şi hiposmie. Suferinţele sînt adesea unilaterale.

Tratament. Recomandarea unui dezinfectant nazal (Mentorin) şi trimiterea neîntîrziată a bolnavului la un serviciu O.R.L., unde medicul rinolog va proceda la manevre speciale de extragere.

Diagnosticul probabil al unui corp străin nazal va fi făcut de medicul generalist prin anamneză şi simptomatologia prezentată de bolnav. Cel de certitudine va fi stabilit de medicul rinolog cu ajutorul rinoscopiei.

Diagnosticul diferenţial va fi făcut cu o sinuzită supurată, cu lupusul, goma sifilitică, rinoscleromul şi un neoplasm ulcerat şi secundar infectat.

Prognosticul este în funcţie de apariţia unor complicaţii rinosinuzale, a ulceraţiilor mucoasei cu formarea de sinechii septoturbinale, erizipel şi flegmoane ale feţei.

Prezenţa unui corp străin în fosele nazale poate ocaziona depunerea de săruri calcare, fosfat şi carbonat de magneziu, oxid de fier, în jurul lui şi formarea unui rinolit. Rinolitiaza este mai des întîlnită la muncitorii din industria cimentului şi la cei din industria textilă. Curentul de aer inspirat depozitează praful de ciment şi scamele de bumbac şi de lînă în jurul corpului străin, iar ulterior are loc precipitarea sărurilor menţionate.

Corpii străini ai sinusurilor nazale sînt de resortul exclusiv al medicului rinolog.

CORPII STRĂINI AI FARINGELUI

În opoziţie cu corpii străini ai esofagului, care pot fi variaţi şi multipli, corpii străini ai faringelui sînt, în mod obişnuit, reprezentaţi de oasele de peşte. În cazul înghiţirii, adică a trecerii unui os mare de peşte din cavitatea bucală în faringe, şi fixat aici, acesta poate fi reperat cu uşurinţă şi ablaţia lui se poate efectua fără dificultate de medicul generalist, cu ajutorul unei pense de prehensiune. Ori de cîte ori însă este vorba de un os mic, fin, transparent şi foarte greu de deosebit de flocoanele de salivă, depistarea lui devine mai grea şi examenul trebuie făcut cu răbdare, blîndeţe şi metodă, folosind competent cunoştinţele asupra zonelor unde se poate înfige osul, precum şi indicaţiile de localizare oferite de bolnav. Zonele în care se poate opri şi fixa osul sînt cele bogate în ţesut limfoid. Amigdalele palatine, inclusiv polul lor inferior care se continuă cu amig-

Scanned with OKEN Scanner

dala linguală, şanţul glosoamigdalian, amigdala de la baza limbii şi şanţul glosoepiglotic sînt veritabile capcane pentru corpii străini. În aceste regiuni trebuie căutaţi cu precădere şi mai puţin la nivelul pereţilor posterior sau laterali ai faringelui.

În ceea ce priveşte indicaţiile topografice date de către bolnav, este bine ca medicul generalist să cunoască următoarele :

— localizarea francă la dreapta sau la stînga a senzaţiei resimţită de bolnav trebuie să orienteze de la început explorarea de partea respectivă ;

— localizarea în fundul gîtului cere investigarea cu atenţie a amigdalei linguale şi a valeculelor (gropiţelor glosoepiglotice), prin aplicarea puternică a unui apăsător de limbă pe baza limbii ;

— ori de cîte ori bolnavul afirmă că osul s-a înfipt în vălul palatului şi că acolo îl simte, explorarea va fi făcută cu minuţiozitate de sus în jos şi adesea corpul străin este descoperit în 1/3 superioară a amigdalei linguale.

Manevrele de explorare pentru descoperirea şi extragerea unui corp străin faringian vor fi întotdeauna precedate de o anestezie de suprafaţă prin vaporizarea unei soluţii de xilină 2%, de gingicaină sau xilestezină sau de clorhidrat de cocaină 1 — 2%, care va determina suprimarea reflexului faringian şi calmul necesar.

O astfel de explorare este dificilă la următoarele persoane :

— cei care au un gît scurt şi gros, cei pletorici, precum şi cei care dau fuga la medic cu stomacul plin şi cu atît mai mult dacă au consumat băuturi alcoolice ;

— cei care au o limbă scurtă şi foarte puternică, greu de apucat şi de menţinut trasă afară din gură ;

— cei cu epiglota anteflectată care nu permite o inspecţie bună a bazei limbii ;

— cei care salivează abundent ;

— cei la care osul s-a înfipt în întregime în amigdală, prezentîndu-se doar cu un punct mic albicios, foarte greu de reperat.

Coexistenţa la acelaşi accidentat a mai multor factori defavorabili măreşte dificultatea depistării corpului străin. Odată însă reperat, extragerea se poate face uşor cu ajutorul unei pense adecvate.

În cazul unei explorări infructuoase, bolnavul va fi rechemat pentru a doua zi şi dacă din nou, cu tot examenul atent şi minuţios corpul străin nu poate fi identificat, medicul generalist va prescrie o medicaţie sedativă şi vagolitică, o alimentaţie uşoară şi va linişti bolnavul, explicîndu-i că este posibil ca senzaţia pe care o mai resimte să fie provocată doar de înţeparea mucoasei de către corpul străin care acum nu mai există. Acest prognostic se poate dovedi exact în multe cazuri. Dar dacă după trecerea unui interval de 48 — 72 de ore, bolnavul revine şi reafirmă că simte în continuare prezenţa corpului străin, medicul generalist îl va trimite la un serviciu O.R.L., unde se va stabili cu precizie dacă senzaţia este datorită unui corp străin sau este expresia unei parestezii faringiene la un bolnav nevrotic sau cancerofob.

Scanned with OKEN Scanner

Pătrunderea unui corp străin exogen în lumenul laringelui, traheei şi bronhiilor sau în esofag este un accident pe cît de neplăcut, pe atît de grav, datorită complicaţiilor pe care prezenţa lui le ocazionează în anumite circumstanţe.

Simptomatologie. Suferinţele sau simptomele cu care se poate prezenta la medicul generalist un bolnav care a aspirat un corp străin, sînt în raport direct cu timpul care a trecut din momentul inhalării acestuia.

Imediat după accident, bolnavul acuză accese de tuse spasmodică, senzaţie de sufocaţie, de greaţă şi, uneori, o stare de lipotimie. Pe măsura scurgerii timpului — adică după cîteva ore — corpul străin se localizează la un anumit nivel şi în acest caz semnele descrise se estompează, instalîndu-se o perioadă de calm aparent. Numai un adult conştient şi atent precum şi aparţinătorii foarte grijulii ai unui copil mai vin să consulte medicul.

În mod cu totul excepţional, aspirarea în căile aeriene a unui corp străin nu se însoţeşte de nici un simptom revelator şi, în acest caz, corpul străin poate rămîne ignorat pentru multă vreme.

În etapa imediată, reprezentată de trecerea mai multor ore sau zile de la accident, două simptome rămîn totuşi prezente : *tusea* şi *dispneea*.

Tusea este iniţial uscată, şuierătoare, dar mai puţin sonoră. Ea se poate însoţi de crize sau accese de sufocaţie, fenomene care sînt în primul rînd dependente de migrarea sau deplasarea corpului străin. Tusea provoacă durere sau junghi toracic cu sediu de maximă intensitate în regiunea inclavării corpului străin. Treptat, tusea devine umedă şi bolnavul începe să expectoreze.

Dispneea este cel de al doilea simptom major şi dificultatea de a respira este în relaţie strînsă cu volumul corpului străin, cu deplasările lui, cu gradul de obstrucţie laringotraheobronhică, cu intensitatea fenomenelor secretorii, cu amploarea expectoraţiei, cu acumularea secreţiilor etc.

Dispneea se asociază, de obicei, cu fenomene de tiraj şi cornaj. Dispneea de tip superior sau laringean, provocată de prezenţa unui corp străin în lumenul endocavitar al laringelui, se recunoaşte prin aceea că este de tip inspirator, în timp ce dispneea cauzată de un obstacol în căile aeriene inferioare este prezentă în ambii timpi ai respiraţiei şi predomină în expiraţie.

Explorarea clinică a aparatului pulmonar la un bolnav cu un corp străin intrabronhic ne arată la inspecţie că hemitoracele respectiv este retractat şi imobil. La palpare, se constată dispariţia vibraţiilor. La percuţie, descoperim submatitate sau matitate care traduce existenţa atelectaziei. În unele cazuri în care s-a produs emfizem, se percepe o hipersonoritate.

La auscultaţie, constatăm că murmurul vezicular este dispărut sau că bolnavul are o respiraţie suflantă cu raluri umede supraadăugate. Toate aceste semne, care exprimă prezenţa corpului străin, sînt unilaterale, cu alte caractere decît acelea ale unei bronhopneumopatii acute infecţioase.

Scanned with OKEN Scanner

Diagnosticul care se impune în astfel de cazuri este acela de bronşită cu semne de hipoventilaţie pulmonară sau cu emfizem.

Examenul radiologic completează diagnosticul de bronşită provocată de prezenţa corpului străin, mai ales atunci cînd acesta este radioopac şi la radioscopie sau radiografie el se profilează pe harta sistemului bronhic al lobului pulmonar respectiv.

În etapa a III-a sau cea tardivă, bolnavul se prezintă la medic cu complicaţii constituite. Tusea este permanentă şi însoţită de expectoraţie mucopurulentă abundentă. În acest caz, diagnosticul va oscila între o traheobronşită descendentă, o bronşiectazie sau o bronhopneumopatie cu evoluţie atipică. Ori de cîte ori momentul aspirării corpului străin a fost puţin zgomotos şi timpul scurs de la acel moment foarte lung, eroarea de diagnostic este şi mai uşor posibilă. Confuzia mai frecventă este cu un pseudoastm secundar infectat cu stare subfebrilă şi expectoraţie moderată.

Această a III-a etapă evolutivă poate să dureze mai multe luni sau cîţiva ani, fapt care face ca bolnavul să devină un tuşitor cronic, expus la ectazii bronhice periodic inflamate şi infectate, pînă ce corpul străin este depistat. În plus, ulceraţiile mucoasei provocate de prezenţa corpului străin şi procesul inflamator existent generează stenoze bronhice, care adesea nu pot fi vindecate prin tratament endoscopic conservator (dilataţii cu sonde de calibru progresiv).

Tratament. Care sînt obligaţiile medicului generalist în acordarea primului ajutor unui bolnav cu diagnosticul de corp străin în căile aeriene, stabilit prin anamneză şi examen clinic pulmonar completat cu examen radiologic?

În prezenţa unui accidentat care acuză crize de dispnee gravă şi în iminenţă de asfixie, provocate de un corp străin inclavat la nivelul orificiului superior al laringelui sau în etajul glotic, el va efectua neîntîrziat traheotomia, după tehnica descrisă la capitolul traumatismelor laringelui.

De îndată ce funcţia vitală a respiraţiei a fost restabilită, medicul generalist va administra un tratament medical antiinfecţios corespunzător: antibiotice, antiinflamatorii şi antispastice, precum şi analeptice cardiorespiratorii. Cu ambulanţa Staţiei de salvare, va dispune transportarea imediată a bolnavului la unitatea O.R.L. cea mai apropiată dotată cu aparatură şi cadre de endoscopie. Va avea grijă să liniştească bolnavul, sau aparţinătorul în cazul unui copil, că nu va rămîne purtător de canulă. El dovedeşte în felul acesta că nu ignoră asistenţa pe care o va acorda specialistului otorinolaringolog endoscopist care, după extragerea corpului străin, este obligat să îndepărteze canula.

Etiopatogenie. Proveniența cea mai obişnuită şi frecventă a corpilor străini din căile aeriene, este cea exterioară. Corpii străini endogeni, care iau naştere *in situ*, sînt excepţionali.

Corpii străini laringotraheobronhici pot fi împărţiţi, după natura sau componenţa lor, în corpi organici şi anorganici. Ei pot să aparţină regnului animal, vegetal şi mineral.

Fiziopatologia corpilor străini ai căilor aeriene, respectiv mecanismele dereglării funcţiilor acestor căi, este destul de complexă, deoarece se găseşte în strînsă dependenţă de polimorfismul clinic, de variabilitatea etio-

Scanned with OKEN Scanner

logică, de simptomatologia cu care se pot prezenta la anumite perioade care le conturează tablouri clinice particulare şi, în sfirşit, de măsurile terapeutice necesare.

În raport cu vîrsta, corpii străini pot fi întîlniţi la sugar, copil, adult, sau bătrîn. Incontestabil că cel care plăteşte cel mai mare tribut este copilul mic lipsit de supraveghere.

O clasificare etiopatogenică bazată pe provenienţă, ne permite să schematizăm următorul tablou:

a) corp străin provenit şi aspirat din cavitatea bucală, din orofaringe şi din nazofaringe. Acesta poate fi un oscior sau o aşchie de os alimentar, o plombă sau proteză dentară, un dinte, o monedă, un fragment de lemn sau metal, un cui, o capsulă de creion, din tablă sau plastic, o muzicuţă de fluier, un ochi de păpuşe, un sîmbure, o boabă de fasole de porumb, un fragment de amigdală Luşka chiuretată, o amigdală palatină operată. o rotiţă sau arc de ceasornic, un ac de cusut, cu gămălie sau de siguranţă. un ac dentar pentru denervare etc.;

b) corp străin provenit din stomac sau intestin — vărsătură alimentară, chiag de sînge, ascarid, oxiuri;

c) corp străin provenit din plămîn — sînge coagulat, ganglion cazeificat, pneumolit, cartilaj necrozat, membrană hidatică;

d) corp străin ajuns în calea aeriană prin efracţia carapacei cartilaginoase a laringelui sau a peretelui toraco-mediastinal — proiectil de armă de foc, schijă etc.;

e) corp străin chirurgical — fragment de chiuretă Beckman, cap de pensă, de dren, de freză dentară, tampon de vată sau tifon etc.;

f) corp străin reprezentat de extensia unei tumori din pleură, din parenchimul pulmonar, din cel al glandei tiroide, din esofag;

g) corp străin deglutit, extras din esofag, scăpat din pensă şi aspirat în calea aeriană.

La copilul mic, cauza principală este inconştienţa, lipsa de supraveghere sau de atenţie. Cu scopul cunoaşterii, a dezvoltării legăturilor lui cu mediul înconjurător, copilul încearcă să capete informări prin introducerea a diferite obiecte mici în cavitatea bucală, de unde acestea pot fi, în anumite circumstanţe uşor aspirate, devenind corpuri străine, indezirabile, în calea aeriană. Una din circumstanţele răspîndite şi desigur condamnabile este obiceiul de a certa şi chiar de a aplica bătaie copilului care a introdus în gură un corp străin. Răspunsul cu care copilul caută să se justifice, plînsul sau suspinul, favorizează aspiraţia corpului străin.

Pentru copilul mare şi pentru adultul în stare de sănătate, neglijenţa şi imprudenţa sînt factorii care facilitează inhalarea corpilor străini. Sînt unele meserii sau unii profesionişti, tapiţeri, croitori etc., care în practica lor au condamnabilul obicei de a păstra ace sau cuie în gură, pentru a le avea mai la îndemînă în timpul lucrului.

Nerespectarea unei anumite sobrietăţi în timpul actului deglutiţiei de alimente favorizează, uneori, în cursul unei mese zgomotoase, cînd se vorbeşte şi se rîde mult, la astfel de accidente. Acei care poartă nepăsători o coroană sau o proteză defectuoasă, slab fixată, sînt cu uşurinţă expuşi

Scanned with OKEN Scanner

la desprinderea și căderea acestora în calea aeriană. Sînt și unii bolnavi suferinzi de alienație mintală la care inhalarea unui corp străin este făcută în mod voluntar. În alte cazuri, existența unor malformații congenitale sau dobîndite ale etajului median al căii aeriene este cauza acestor accidente.

Cu ocazia unei lipotimii sau sincope, a unei stări de ebrietate, a unei ameţeli sau a unui acces de epilepsie, poate avea loc aspirarea unui corp străin.

Sindroamele nervoase faringolaringiene cu tulburări de sensibilitate sau motorii constituie uneori cauzele determinante ale pătrunderii unui corp străin în lumenul laringotraheobronhic.

La unele petreceri la care adorarea zeului Bachus îmbracă forme excesive, obiceiul așa-numitului „ex", respectiv al golirii dintr-o singură înghiţitură a unui pahar plin cu vin, cînd sînt și unele resturi alimentare în gură și avînd capul mult dat pe spate, favorizează calea falsă a ingurgitării, deoarece orificiul superior al laringelui nu se mai poate închide complet din cauza poziţiei capului.

Ori de cîte ori corpul străin aspirat este de natură organică, intoleranța este mai manifestă, exprimată prin semne zgomotoase, deoarece leziunile pe care le provoacă sînt mai accentuate. Corpii străini anorganici sînt mai ușor toleraţi, expresia lor clinică este mai estompată și nu determină decît după un oarecare timp leziuni secundare de un tip cu totul diferit de cele cauzate de corpii străini de natură organică. Dar fenomenele patologice sînt concomitent dependente nu numai de natura corpului străin, ci și de morfologia lui — formă, volum, consistență, greutate — precum și de durata localizării lor.

Toate aceste elemente au importanță și medicul trebuie să știe să aprecieze amploarea leziunilor provocate în lumina tuturor acestor factori asociaţi.

Dacă accidentul s-a produs recent, reacţiile biologice de apărare ale mucoasei aeriene vor fi întotdeauna prezente, mai mult sau mai puţin zgomotos, în raport cu volumul, forma, natura și septicitatea corpului străin de laringospasmul provocat, de mobilitatea și deplasarea corpului străin sub influența curentului de aer. Reacţiile acestea pot fi pur mecanice de natură chimicotoxică sau de natură infecţioasă. Mucoasa din vecinătate se congestionează, se tumefiază, temperatura locală crește, secreţiile sînt tot mai abundente și apare durerea. Lumenul conductului aerian se strîmtează și, uneori, se obstruează complet, deoarece corpul străin vegetal se va umfla, cel organic animal se va descompune, iar cel metalic se va oxida.

Procesul patologic care ia naștere consecutiv aspirării unui corp străin este reprezentat, în esență, de fenomenele de obstrucţie bronhică și atelectazie pulmonară și, în unele cazuri, chiar de absența ventilaţiei pulmonare, precum și de suprimarea funcţiei de drenaj pe care aparatul mucociliar o exercită în mod obișnuit.

Corpii străini metalici provoacă, în general, o reacţie imediată, discretă și de scurtă durată ; excepţie fac protezele dentare aspirate, care

Scanned with OKEN Scanner

se însoţesc de manifestări bronhice septice mai violente, cu expectoraţie abundentă hemopurulentă însoţită de febră prelungită şi în care eroarea de diagnostic devine uşor posibilă în lipsa unor informări anamnestice corespunzătoare.

Corpii străini organici provoacă leziuni inflamatorii ale mucoasei nu numai prin acţiunea locală traumatică şi iritantă, dar şi prin volumul lor excesiv şi prin hipersecreţia pe care o produc, condiţii care determină fenomene de obstrucţie bronhică, de atelectazie şi emfizem pulmonar.

În punctul de fixare al corpului străin se produce un edem inelar de tip inflamator. Dacă corpul străin are o suprafaţă regulată şi dacă sediul lui este într-un segment bronhic apropiat de bifurcaţie, poate avea loc, consecutiv unei reacţii inflamatorii reduse, un proces de emfizem valvular închis.

În acest caz, mecanismul fiziopatologic este următorul : în momentul inspirului, corpul străin este deplasat de curentul aerian şi îndepărtat de zona inflamată ; bronhia se dilată, îşi măreşte lumenul şi, nemaiexistînd contact strîns între mucoasă şi corpul străin, aerul poate ajunge pînă în alveole. În timpul expiraţiei, mecanismul este invers. Bronhia îşi micşorează calibrul şi corpul străin este antrenat de coloana de aer spre amonte. Ajuns în zona edemului inelar, el este oprit şi împiedică ieşirea aerului care, astfel, se acumulează, îşi măreşte presiunea şi provoacă emfizemul. Existenţa emfizemului ne poate ajuta, în cazul corpilor străini mai puţin radioopaci, să putem preciza la examenul radioscopic locul în care se găseşte inclavat corpul străin. Acest fapt devine posibil deoarece aerul zonei pulmonare tributară bronhiei obstruate se profilează mai luminos comparativ cu restul parenchimului pulmonar. În alte cazuri, fie datorită formei corpului străin, fie că reacţia edematoasă este mai intensă la extremitatea sa inferioară, se produce un mecanism valvular invers. Corpul străin se fixează mai puternic în timpul inspiraţiei şi este, dimpotrivă, mobilizat şi deplasat în expiraţie. Iar alteori, obstrucţia lumenului bronhic este completă, nemaipermiţînd ca aerul să mai circule în ambii timpi ai respiraţiei. În aceste condiţii, cantitatea de aer rezidual pe care o conţine plămînul se resoarbe. Segmentul pulmonar corespondent bronhiei total obstruate avînd funcţia suprimată, se contractă şi se atelectaziază. La examenul radiologic, zona parenchimului pulmonar respectiv va fi mai opacă decît restul pulmonului. Toate aceste tulburări în mecanica respiraţiei determină o serie de repercusiuni asupra altor organe din torace şi alterează starea generală a bolnavului. Cu cît un corp străin rămîne mai multă vreme în cala aeriană, cu atît el provoacă leziuni mai importante. La fenomenul de hipoventilaţie se adaugă cel de stază a secreţiilor, de infecţie secundară şi supuraţie bronhopulmonară. Progresiv, apar ulceraţii care conduc la necrobioza ţesuturilor şi la formarea de stenoze cicatriceale, care compromit funcţionarea normală a dinamicii bronhice, agravînd prognosticul. Unele abcese pulmonare au la originea lor existenţa unui corp străin ignorat, care s-a fixat, cu mulţi ani înainte.

Aspirarea unui corp străin în calea aeriană determină un proces fiziopatologic laringotraheopulmonar, mai mult sau mai puţin amplu, în strînsă

Scanned with OKEN Scanner

relaţie cu morfologia, cu natura, cu intoleranţa, cu fenomenul de iritaţie şi cu mecanica fizică toracobronhopulmonară.

Corpul străin traheobronhic poate provoca, pe lîngă dereglarea mecanică a ventilaţiei pulmonare, trei feluri de leziuni:

— reacţii inflamatorii parietale ale traheei şi bronhiilor de suprafaţă şi profunzime, asociate cu bronhiolită şi alveolită, respectiv bronhopneumopatii secundare;

— infecţii şi supuraţii bronhopulmonare şi pleurale;

— traumatizarea peretelui bronhic, cu posibilitatea constituirii emfizemului mediastinal, a pneumotoraxului spontan şi a hemoptiziilor.

Toată această morfofiziopatologie bronhopulmonară provocată de aspirarea unui corp străin, observată, interpretată şi înţeleasă în timp util — adică mai înainte de apariţia complicaţiilor — poate fi întreruptă printr-o terapeutică adecvată, care începe cu extragerea prin traheobronhoscopie a corpului străin indezirabil.

Diagnosticul existenţei şi sediului topografic al corpului străin pătruns în calea aeriană se stabileşte cu ajutorul anamnezei, a semnelor clinice — dispnee de tip superior sau inferior — şi prin examenul radiologic. Diagnosticul diferenţial va fi făcut cu dispneea provocată de laringitele acute inflamatorii ale copilului, cu o pneumopatie infecţioasă banală şi cu o pseudotuberculoză.

Tablourile clinice diferite conferă patologiei corpilor străini din căile aeriene o serie de particularităţi, în raport cu vîrsta bolnavului şi cu localizarea lor. Un corp străin la sugar ridică probleme grele, atît din punct de vedere al diagnosticului şi prognosticului, cît şi, cu deosebire, acela al tratamentului. Sugarul aspiră corpul străin cu ocazia unui ţipăt, a unui hohot de plîns, a unui sughiţ, sau a unui acces de tuse. În raport cu volumul său, corpul străin se loclizează fie la nivelul laringelui, fie în trahee, bronhia primară sau în bronhia lobară inferioară. Reacţiile mucoasei: hiperemia, tumefacţia, hipersecreţia, spasmul, sînt cu atît mai intense cu cît calibrul bronhiei este mai redus. Dacă corpul străin este vegetal — sămînţă de dovleac, de floarea soarelui etc., în mediul umed în care se găseşte el se umflă şi devine repede obstruant. Aceşti corpi străini vegetali sînt periculoşi şi prin efectele toxice pe care le produc datorită uleiului conţinut în sămînţă, provocînd o formă clinică particulară de bronşită vegetală. Dubla acţiune, mecanică şi chimiotoxică, exercitată de prezenţa corpului străin, determină reacţii locale violente. Ele pot avea ca rezultat obstrucţia completă a bronhiei segmentare sau primare, precum şi obstrucţia parţială a celei de partea opusă. În astfel de cazuri sugarul prezintă atelectazie de o parte şi emfizem de partea cealaltă. Dacă corpul străin s-a fragmentat, pot fi observate reacţii bronhopulmonare de tipul bronhiolitei şi alveolitei exsudative sau o supuraţie a parenchimului lobar şi uneori a întregului plămîn. Tabloul simptomatologic este alcătuit din dispnee cu paroxisme, tuse însoţită de tiraj şi cornaj, vărsături, febră, facies vultos în timpul acceselor şi palid pămîntiu în intervalul dintre ele, cu o stare de nelinişte manifestă. Pulsul este mic şi rapid şi respiraţia scurtă, semne care traduc starea toxicoseptică, hipo- sau anoxemia, cauza

Scanned with OKEN Scanner

majoră a morţii subite, care poate avea loc inainte, în timpul, sau imediat după extragerea corpului străin. Copilul sucombă astfel prin fenomene de bronhoplegie şi carenţă de oxigen.

Diagnosticul pozitiv al unui corp străin la sugar este uşor atunci cînd accidentul este bine cunoscut. Altminteri, el va fi bazat pe faptul îmbolnăvirii bruşte a unui sugar pînă atunci perfect sănătos, pe crizele de sufocaţie şi de tuse spasmodică, precum şi pe semnele radioclinice.

Diagnosticul diferenţial al unui corp străin la sugar, va fi făcut cu:

— hipolaringotraheita infantilă supraacută fibrinoasă, afecţiune în care curba termică e mult ridicată; examenul radiologic este negativ, iar examenul endoscopic descoperă secreţii groase şi crustoase în laringe, trahee şi bronhii. Traheobronhoscopia este în astfel de cazuri un examen practicat nu numai cu scop diagnostic, dar în special terapeutic;

— laringita subglotică difterică;

— un corp străin în esofag care prin compresiunea traheei, provoacă tuse şi dispnee;

— o pleurezie purulentă sau o pneumopatie acută dispneizantă;

— un pneumotorax spontan, formă sufocantă;

— un emfizem subcutanat şi mediastinal, din cauza hiperpresiunii produsă în alveole de obstruarea bronhică şi, consecutiv, ruptura pereţilor alveolari. În modul acesta aerul pătrunde împrejurul tunicilor perivasculare şi pe această cale în mediastin şi în ţesutul celular subcutanat.

Corpii străini ai laringelui sînt mai rar întîlniţi, aproximativ în 7% din totalul corpilor străini aerieni. Ori de cîte ori corpul străin este voluminos şi astupă orificiul faringian sau superior al laringelui, asfixia este cvasiinstantanee. La adult şi bătrîn, un corp străin mic şi ascuţit poate duce la formarea unui granulom de corp străin şi poate astfel simula, după cîteva săptămîni de la inclavare, tabloul unui cancer laringian.

Corpii străini ai traheei sînt întîlniţi în 8 — 10% din cazuri. Un corp străin traheal poate avea un prognostic grav şi uneori chiar letal. Cel voluminos, care a reuşit să se strecoare prin aşa-numitul defileu al laringelui — zona glotosubglotică—favorizat de o abducţie maximă a corzilor vocale, se poate fixa uneori în pereţii traheei, între subglotă şi bifurcaţia traheei. Un corp străin ascuţit şi mic—oscior de peşte, aşchie de os de pasăre etc.— poate traversa ca o săgeată laringele, înfigîndu-se într-unul din pereţii traheei unde poate fi bine tolerat. Dacă însă corpul străin este mare şi mobil, el determină un proces de iritaţie permanentă a mucoasei şi provoacă tuse. Într-un astfel de acces de tuse, corpul străin poate fi proiectat în regiunea subglotică a laringelui şi poate provoca un spasm violent şi prelungit, care, printr-o criză prelungită de sufocaţie, poate determina decesul bolnavului.

Corpul străin intrabronhic, dacă este mare şi obstrucează complet o bronhie principală, provoacă atelectazia plămînului respectiv. Cît timp este fixat, în afara hipoxemiei, el nu prezintă un pericol vital. Dar dacă devine mobil în urma unui acces puternic de tuse, el se poate deplasa şi ajunge în lumenul traheal, de unde căzînd sau fiind aspirat în bronhia primară opusă, provoacă o oprire totală a respiraţiei. Bolnavul moare astfel prin asfixie

Scanned with OKEN Scanner

acută, deoarece singurul plămîn care asigura funcţia respiratorie nu mai poate să o îndeplinească, iar celălalt încă atelectaziat nu se poate reaera suficient de repede.

★

Corpii străini esofagieni nu au o simptomatologie patognomonică. În perioada iniţială a pătrunderii şi opririi lor în esofag, simptomul principal cu care se prezintă bolnavul la medic este *disfagia*. Este semnul cel mai frecvent şi care nu lipseşte niciodată. Disfagia este contemporană cu oprirea corpului străin în esofag şi este, în mod obişnuit, progresivă. Poate fi de intensitate variabilă, uşoară şi intermitentă, manifestă numai în momentul deglutiţiei alimentelor solide, fie violentă şi permanentă, o adevărată afagie.

Tusea este rar prezentă şi numai în cazul unui corp străin voluminos, care comprimă şi irită arborele traheobronhic.

Regurgitaţia alimentară este un simptom frecvent, deoarece în mod obişnuit corpul străin se opreşte în esofag în timpul mesei. Conţinutul regurgitat poate conţine şi corpul străin şi medicul va interoga accidentatul asupra acestui fapt. Alteori conţinutul regurgitat se reduce la salivă deglutită şi pătată cu sînge. În alte cazuri, bolnavul poate prezenta o hematemeză — sînge roşu — atunci cînd corpul străin deglutit a fost ascuţit şi a traumatizat peretele.

Durerea este de asemenea un semn constant; ea poate fi de mică intensitate şi trecătoare. Dar alteori ea este persistentă şi are sediu variabil: suprasternal, retrosternal, dorsal sau epigastric. Cauzele durerii sînt reprezentate de asperităţile corpului străin, de leziunile parietale provocate, de distensia pereţilor datorită volumului mare al corpului străin şi de contracţia spastică a orificiilor esofagiene.

În perioada de stare, după un timp mai mult sau mai puţin lung de la accident, tusea este fie reflexă, fie provocată direct de refluxul intralaringian al secreţiilor esofagiene şi salivare. Toate aceste trei simptome majore — *disfagia*, *regurgitaţia* şi *durerea* — sînt intensificate de fenomenele obstructive şi cele inflamatorii secundare, provocate de prelungirea prezenţei corpului străin în esofag.

Hipertermia este un semn de alarmă, deoarece denotă o complicaţie pulmonară, mediastinală sau pleurală.

Hematemeza repetată este un simptom rar, dar îngrijorător, putînd fi expresia unei perforaţii a peretelui esofagian şi instalarea iminentă a unei mediastinite.

Atitudine terapeutică. Medicul generalist la care se prezintă mai întîi un bolnav cu corp străin deglutit şi oprit în esofag, va proceda la liniştirea bolnavului, convingîndu-l că tehnica modernă endoscopică de extragere a corpilor străini şi îndemînarea celor care o practică, sînt capabile să rezolve cu bine oricare situaţie. El va administra bolnavului pe cale parenterală un antalgic şi un calmant al sistemului nervos, asociate cu un vagolitic (1/2 mg atropină). Va recomanda bolnavului să nu mănînce nimic, iar dacă accidentatul — adult sau copil — este deshidratat, va proceda la

Scanned with OKEN Scanner

hipodermo- şi enterocliză, după care îl va trimite cu maşina staţiei de salvare la centrul O.R.L. cel mai apropiat.

Diagnosticul prezumtiv al unui corp străin esofagian poate fi stabilit printr-o anamneză minuţioasă şi prin simptomatologia mai înainte descrisă. Examenul obiectiv bucofaringian, pe care medicul generalist trebuie să-l practice întotdeauna, poate arăta uneori eroziuni superficiale ale mucoasei şi o stare de inflamaţie anormală. Cei care au obişnuinţa să execute o hipofaringoscopie pot constata un edem al aritenoizilor şi stagnarea secreţiilor (salivei) în sinusurile piriforme. Acest semn, întotdeauna prezent în cazul existenţei unui corp străin esofagian, este important pentru diagnostic.

Explorarea radiologică a esofagului este un examen necesar pentru precizarea existenţei unui corp străin intraesofagian. Cînd corpul străin este metalic şi opac, el se profilează pe umbra vertebrală, costală sau cardiacă. Cînd avem de-a face cu un corp străin transparent, tranzitul esofagian al unei substanţe radioopace este mijlocul obiectiv care ne permite să precizăm existenţa şi sediul corpului străin. Dinamica funcţiei de deglutiţie este în toate cazurile tulburată şi orice anomalie a acestui mecanism funcţional poate fi depistată cu ajutorul examenului radiologic.

Orice obiect a cărui mărime nu depăşeşte gura esofagului poate pătrunde şi se poate fixa în lumenul esofagului, devenind un corp străin.

Corpii străini esofagieni pot fi întîlniţi la toate vîrstele. Etiologia lor este în raport cu forma corpului străin, cu volumul lui, cu elasticitatea, cu existenţa prealabilă a unei stricturi patologice a esofagului sau cu dereglarea funcţională a peristaltismului normal esofagian.

Majoritatea corpilor străini atît la copil, cît şi la adult, se opresc şi se fixează în treimea superioară a esofagului, această localizare frecventă putînd fi înţeleasă prin compresiunea şi strîmtoarea porţiunii cervicale la nivelul orificiului toracic superior.

Prognosticul corpilor străini esofagieni poate fi considerat, în marea majoritate a cazurilor, ca benign. Ori de cîte ori însă se recurge la manevre intempestive (împingerea corpului străin cu ajutorul unei sonde, forţarea deplasării lui prin deglutirea unor alimente consistente — coajă de pîine, carne etc.) şi mai ales cînd corpul străin este neregulat şi ascuţit, se pot provoca eroziuni ale pereţilor şi astfel, soluţii de continuitate spre mediastin. Stagnarea îndelungată a unui corp străin esofagian produce un proces inflamator de esofagită şi periesofagită, care slăbeşte rezistenţa peretelui şi poate conduce la perforarea conductului şi la instalarea complicaţiilor grave de mediastinită purulentă.

Aşadar, netrataţi la timp şi în mod competent, prognosticul corpilor străini esofagieni se agravează din cauza complicaţiilor imediate sau tardive care survin, şi al căror deznodămînt este adesea tragic. Aceste complicaţii sînt reprezentate de esofagita acută supurată, abcesul parietal esofagian, perforaţia peretelui, mediastinita supurată, pleurezia purulentă, fistula esofagotraheală, septicemia, deshidratarea şi, în unele cazuri, din ericire rare, hemoragia cataclismică prin perforarea aortei.

Scanned with OKEN Scanner

Frecvenţa corpilor străini ai conductului auditiv extern şi importanţa lor medico-socială fac ca tehnica extragerii lor să constituie una din practicile curent folosite nu numai de către medicul specialist otolog, dar în anumite cazuri şi de medicul generalist.

Ablaţia corpilor străini ai urechii şi înlăturarea tulburărilor morfofuncţionale pe care prezenţa lor le poate ocaziona, trebuie să fie făcută în aşa mod încît toată manevra să fie complet nevătămătoare. Cel mai adesori, corpul străin nu este periculos prin el însuşi, cît mai ales prin intervenţia neîndemînatică a unui medic, care fără a cunoaşte unele precauţii şi noţiuni elementare caută să-l îndepărteze.

Corpii străini auriculari sînt feluriţi, şi după natura şi originea lor îi putem deosebi în corpi vii sau inerţi, în corpi străini endogeni şi exogeni.

Corpii străini vii sau animaţi, exogeni, ai conductului auditiv extern, sînt reprezentaţi de obicei de insecte şi larve — musculiţe, purici, ploşniţe, ţînţari, viermişori etc., care pătrund de cele mai multe ori în ureche în timpul somnului. Cei endogeni animaţi se întîlnesc la vechii otoreici certaţi cu igiena, la care se dezvoltă larvele muştelor ce şi-au depus ouăle în puroiul existent în meatul acustic extern şi în conca pavilionului.

Corpii inerţi auriculari sînt observaţi mai ales la copiii care, prin imaginaţia lor fertilă în a descoperi jocuri noi, îşi introduc în ureche, lor sau altor copii, obiecte felurite: bucăţele de hîrtie, de stofă, mărgele, pietricele, seminţe de fructe, boabe de grîu, porumb, fasole, capete de creion etc. La adulţi pot fi întîlnite dopuri de vată uitate, căţei de usturoi (introduşi pentru a calma o nevralgie dentară), dopuri formate din aglomerarea secreţiilor în exces ale glandelor ceruminoase sau cele consecutive unei epidermodermite descuamative.

Muncitorii din unele industrii, carboniferă, metalurgică, textilă, din industria morăritului şi a panificaţiei, pot prezenta acumulări de substanţe străine în conductul auditiv extern.

Simptomatologia corpilor străini auriculari este uneori tăcută; uitaţi fiind, pot rămîne ani de zile fără a provoca vreo tulburare. De obicei, aceşti suferinzi se prezintă la medic pentru senzaţia de ureche plină, înfundată. Dacă corpul străin este de volum mare, atunci el apasă pe timpan şi bolnavul se plînge de durere, surditate, acufene (vîjîieli) şi ameţeli.

Corpii străini vii, prin mişcările lor, fac să vibreze timpanul şi produc senzaţii auditive violente şi penibile. De asemenea, ei pot provoca tulburări nervoase de origină reflexă prin excitaţia nervilor senzitivi auriculari. Aceste simptome, cum sînt: tusea violentă şi rezistentă la tratament, vărsăturile incoercibile, salivaţia abundentă, convulsiile, cefalalgia, au condus de multe ori la un diagnostic greşit de tumoare sau abces cerebral, eliminat prin simpla extragere a corpului străin din ureche. Prezenţa corpilor străini în conductul auditiv extern, dar mai ales incompetenţa în extragerea lor, provoacă accidente inflamatorii care pot merge de la roşeaţă şi tumefacţie a tegumentelor conductului, adică de la otita externă difuză, pînă la otita medie traumatică supurată cu toate complicaţiile ei.

Scanned with OKEN Scanner

Dopul de cerumen este un corp străin inert endogen al conductului auditiv extern, format prin acumularea unei materii grase, galbenă sau negricioasă, produsă de secreţia exagerată a glandelor ceruminoase existente în pielea conductului membranos. Această substanţă, de consistenţă variabilă, este un conglomerat care conţine săruri de calciu, de potasiu, acizi graşi şi colesterol, amestecate cu pulberi felurite, perişori şi celule epidermice descuamate. Dopul de cerumen este mai frecvent la adulţi şi bătrîni; cauzele care-l favorizează sînt diversele inflamaţii şi alterări cronice tegumentare existente la eczematoşi, herpetici, precum şi la cei care au o conformaţie sinuoasă a conductului, cu un istm foarte accentuat. Acei care prin natura muncii lor (brutari, cerealişti, morari, minieri etc.), sînt nevoiţi să lucreze într-o atmosferă poluată cu praf, scamă etc., precum şi cei care dintr-un exces de igienă favorizează iritaţia pielii prin introducerea în conduct de bule de săpun cu prea multă sodă, sînt mai deseori purtători de dopuri de cerumen. De asemenea sînt mai frecvent observate la bolnavi hepatici cu tulburări ale metabolismului lipidic.

Simptomul principal al dopului de cerumen este senzaţia de ureche plină, înfundată, care se instalează de obicei brusc, cu ocazia unei băi de abur, a unui duş sau atunci cînd atmosfera este foarte umedă. Fiind higroscopic, dopul suge vaporii de apă, se umflă şi astupă astfel brusc porţiunea rămasă încă neobstruată din lumenul conductului. Conducerea aeriană a sunetelor este astfel compromisă şi surditatea de tip transmisie sau vibratorie este realizată. Bolnavul poate acuza, în plus, vîjîieli (acufene) cu timbru grav, autofonie, otalgie şi cefalee.

Dopul epidermic formează o altă varietate de corp străin endogen al urechii. El este constituit din celule epidermice descuamate din pielea conductului auditiv extern; este prin urmare consecinţa unei dermoepidermite descuamative. Are o culoare albă-cenuşie şi o consistenţă mai dură.

Simptomele pe care le determină sînt aceleaşi cu cele ale dopului de cerumen; ceea ce îl deosebeşte este modul de evoluţie, ajungînd, printr-o proliferare excentrică asemănătoare cu aceea a colesteatomului, să provoace eroziunea pielii şi a timpanului, să subţieze pereţii osoşi şi să pătrundă astfel în cavitatea urechii mijlocii şi în celulele mastoidiene.

Tratament. Constă din extragerea corpului străin; conduita va fi diferită după cum este vorba de un corp străin viu sau inert. Corpii străini inerţi vor fi extraşi printr-o spălătură auriculară cu apă sterilizată călduţă; dacă este vorba de un gramineu care s-a umflat, îl putem deshidrata în prealabil prin instilaţii cu alcool de 96°. Pentru extragerea corpilor străini auriculari au fost construite şi diferite instrumente. *Singura manevră permisă medicului generalist este însă numai spălătura auriculară.* Cînd avem de-a face cu un copil neliniştit, contenţia trebuie să fie foarte bună şi uneori sîntem nevoiţi să practicăm o narcoză de scurtă durată (*Rausch*) în scopul unei bune imobilizări.

Cînd este vorba de un corp străin viu, el trebuie transformat în prealabil în corp inert, fie prin instilarea în conduct a unui corp gras sterilizat, pentru a nu conţine spori micotici (ulei vegetal, glicerină, ulei de parafină), asfixiind astfel insecta care nu mai poate respira prin bronhii, sau amor-

Scanned with OKEN Scanner

ţind-o prin vapori anestezici de cloroform, eter, cu ajutorul unei bucăţi de vată îmbibată şi aşezată în meatul auditiv extern.

Dacă un corp străin a pătruns în profunzime, adică dincolo de istmul conductului sau dacă prin perforarea timpanului s-a inclavat în urechea medic, medicul generalist se va abţine de la orice manevră de extragere şi va trimite imediat bolnavul la un serviciu O.R.L.

Spălătura auriculară, pe care o poate practica orice medic generalist, va fi făcută cu apă caldă sterilizată. Ea se execută cu ajutorul unei seringi Guyon de 100—200 ml cu o pară mare de cauciuc sau cu o pară de tipul Enama. Curentul apei va fi îndreptat spre peretele posterior al conductului, în aşa fel ca apa, dezlipind progresiv dopul, să ajungă la *pars tensa* a timpanului şi, împingînd dopul din spate, să-l împingă în afară.

Cîteva precauţii mai sînt necesare: apa să fie la temperatura corpului, curentul apei să fie sacadat şi nu puternic, bolnavul să aibă gura întredeschisă, ochii închişi şi să fie aşezat pe scaun. În felul acesta se va putea evita un traumatism cu perforarea timpanului şi infectarea urechii mijlocii, o comoţie a labirintului, urmată de ameţeli şi surditate nervoasă, o lipotimie sau chiar o sincopă.

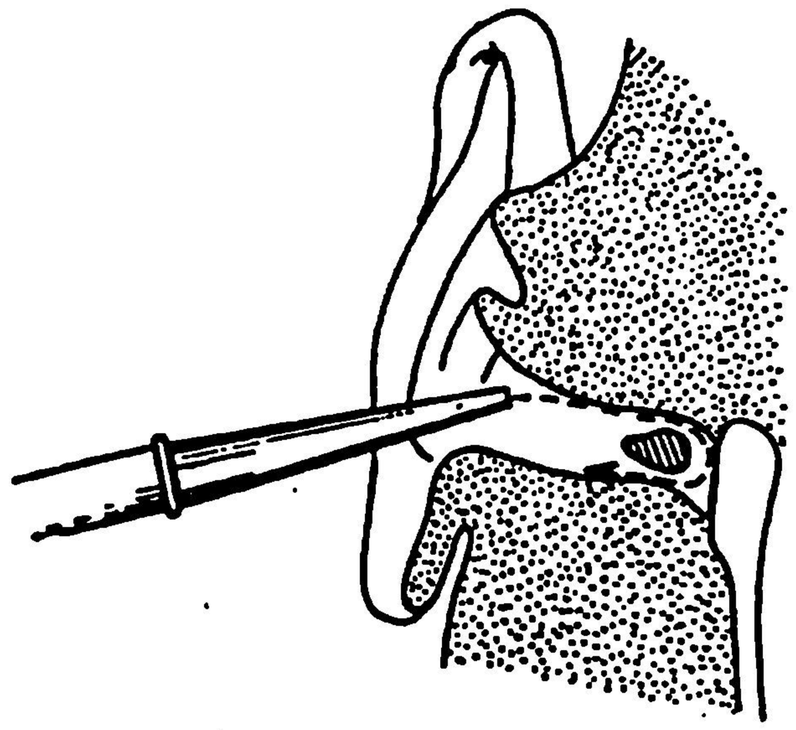

Fig. 21. — Tehnica spălăturii auriculare. Extragerea unui dop de cerumen.

Cînd dopul de cerumen este pietrificat prin uscare îndelungată, trebuie să procedăm la înmuierea şi ramolirea lui, folosind în acest scop, instilaţii în conduct cu apă oxigenată XII vol. călduţă în care dizolvăm o mică cantitate de bicarbonat de sodiu sau prescriind formula: Rp. Carbonat de sodiu 2 g, glicerină neutră şi apă distilată āā 10 ml. Pentru macerarea unui dop epidermic se va recurge înaintea spălăturii la instilarea de alcool simplu, alcool cu acid salicilic 1% sau ulei vegetal cu acid salicilic, după următoarea formulă: Rp. acid salicilic 0,20 g, ulei helianti sterilizat 20 g. Dopul epidermic, fiind uneori rezistent la spălătură, nu este bine să se insiste să fie extras într-o singură şedinţă.

Diagnosticul corpilor străini auriculari se face prin anamneză şi ori de cîte ori meatul auditiv şi conductul extern sînt largi, prin inspecţia acestora, adică prin otoscopia directă, fără intermediul speculului auricular. Manevra poate fi executată cu uşurinţă de medicul generalist, nefiind un examen care să ceară o pregătire de specialitate.

Prognosticul solicită să se ia în considerare existenţa unor afecţiuni auriculare anterioare (perforaţii vechi ale timpanului, otoree etc.).

Scanned with OKEN Scanner

Scanned with OKEN Scanner

PATOLOGIA INFLAMAȚIILOR ACUTE

RINITELE ACUTE ALE ADULTULUI

RINITA ACUTĂ BANALĂ — GUTURAIUL — ȘI CORIZA VIRALĂ

Este o inflamație catarală acută a mucoasei foselor nazale.

Simptomatologie. Bolnavul se prezintă de obicei la medic în perioada de debut, cînd suferă de obstrucție respiratorie nazală, strănut repetat, rinoree seroasă, usturimi și senzație de jenă faringiană (asprime). Are conjunctivele injectate, lăcrimează abundent, își simte capul greu, are somnul agitat cu dese întreruperi, ușoară cefalee, discretă curbatură, oboseală fizică și intelectuală, inapetență și o mică ascensiune termică. Simțul mirosului scade, ca și acela al auzului, dînd senzația de urechi înfundate.

În perioada de stare, rinoreea devine mucopurulentă; după 2 — 3 zile scade în cantitate și ia caracter mucoseros, cînd boala intră în faza terminală.

Tratament. Tratamentul curativ al rinitei acute virotice, deși de un mare interes practic date fiind proporțiile de masă ale îmbolnăvirilor, cu scăderea consecutivă a capacității de muncă, este poate singurul din toată patologia umană a cărui codificare este cea mai puțin fundamentată din punct de vedere științific. Datorită acestui fapt, nu rareori auzim că guturaiul tratat se vindecă în 8 —10 zile, iar cel netratat se vindecă spontan în 4 — 5 zile.

Tratamentul trebuie să înceapă cu repausul într-o cameră bine încălzită, cu băi calde ale extremităților, cu regim bogat în lichide calde — supe și ceaiuri — cu zemuri de fructe și, în general, cu recomandarea unei hrane variate și nutritive, fără a fi abundentă și indigestă. Se vor evita alimentele grase, afumăturile, vînatul, conservele de carne și pește, condimentele și alcoolul.

Medicația generală, neputînd fi o medicație etiotropă, va fi una simptomatică.

Pentru a combate starea febrilă, senzaţia de cefalee şi indispoziţia generală, se vor prescrie aspirină şi piramidon sau antinevralgice, polivitamine şi cu deosebire vitaminele C şi A + D_2.

Medicaţia locală va consta din instilarea în fozele nazale de soluţii vasoconstrictoare, ca : serul efedrinat 2—3% sau preparatul Rinofug diluat. Aceste instilaţii nu se vor face decît în primele 48 de ore, cînd sindromul de obstrucţie nazală este maxim, în scopul restabilirii funcţiilor normale de ventilaţie şi de drenaj a secreţiilor. Efectul lor este sporit ori de cîte ori sînt urmate de inhalaţii calde cu substanţe balsamice volatile (benzoe, eucalipt — vezi medicaţia sinuzitelor acute). Pentru a combate rinoreea mucopurulentă instalată în stadiul de rinită virotică bacteriană şi în scopul prevenirii complicării rinitei cu o sinuzită purulentă, pot fi prescrise instilaţii nazale şi aerosoli cu soluţii de antibiotice. Vor fi folosite de preferinţă neomicina, polimixina, teramicina, bacitracina şi tirotricina, evitîndu-se prescrierea soluţiilor de penicilină, de sulfamide, precum şi a excipientelor uleioase minerale, care pot determina fenomene de sensibilizare sau pneumonii lipoide în cazul folosirii lor în exces.

La suferinzii alergici şi la cei cu instabilitate neurovasomotorie, este utilă asocierea unei medicaţii antihistaminice şi cu hormoni corticosteroizi, care va fi administrată cu precauţiile respective ale acestei terapii majore. Pentru combaterea complicaţiilor infecţioase de tipul rinosinuzitelor supurate, a otitelor şi laringotraheobronşitelor acute, se va folosi antibioterapia parenterală. Ca medicamente adjuvante sînt deseori necesare calmante ale tusei, gargarisme emoliente şi sedative ale disfagiei, aşa cum se găsesc consemnate la capitolul inflamaţiilor acute ale faringelui.

Fizioterapia poate, de asemenea, ajuta şi grăbi vindecarea rinitei acute.

Agentul fizic — căldura sub toate formele — aerotermoterapie, raze infraroşii, raze ultrascurte etc., pot fi recomandate. Actinoterapia cu raze ultraviolete aplicate timp de 10 minute pe faţă şi nas precum şi pe tălpile picioarelor pînă la doza eritem poate avea efecte bune.

Profilaxia corizei virale şi a guturaiului banal cu mijloacele obişnuite a rămas pînă acum cu totul infructuoasă. Măsurile de izolare rămîn totuşi utile, pentru bătrîni şi copiii mici.

Profilaxia specifică nu a dat încă rezultatele aşteptate. Rinovaccinurile sînt totuşi indicate. Descoperirea interferonului, substanţă proteică produsă prin acţiunea numeroaselor virusuri la nivelul celulelor infectate este de aşteptat să aducă perspective noi în terapeutica şi profilaxia corizei virale.

Preparatele Virustat şi Virucid nu au pînă în prezent confirmarea acţiunii pe un model biologic.

Unii rinologi, bazaţi pe cercetările făcute asupra alergiei microbiene, au încercat obţinerea unei hiposensibilizări nespecifice prin administrarea de autovaccinuri, care s-au dovedit, pînă la urmă, lipsite de eficienţa dorită.

Cu acelaşi scop, al prevenirii corizei epidemice, au fost folosite şi imunoglobulinele specifice fie singure, fie asociate cu microdoze de histamină.

Administrarea imunoglobulinelor umane aduce organismului anticorpi specifici, care pot acţiona imediat împotriva unor antigene virale. Acţi-

Scanned with OKEN Scanner

unea lor este însă limitată de existenţa numeroaselor tipuri de rinovirusuri şi de faptul că din momentul eliminării lor dispare şi protecţia antiinfecţioasă pe care o conferă.

Diagnosticul. Diagnosticul clinic pozitiv al rinitei acute este dintre cele mai uşoare. El se bazează pe noţiunea epidemică de contact, pe existenţa simptomatologici locale nazale şi a celei de vecinătate, faringiană şi oculară.

Diagnosticul diferenţial va fi făcut, în primul rînd, cu rinitele acute specifice ale bolilor infectocontagioase, de tipul rujeolei, tusei convulsive etc. Apoi, cu rinitele spasmodice din contextul sindromului clinic alergic de tip reactiv precoce, care va fi recunoscut prin caracterele sale imunologice: manifestări cutanate timpurii, existenţa anticorpilor în sînge, reacţia Prausnitz-Küstner pozitivă etc.

Nu trebuie pierdut din vedere că guturaiul de fin, care reprezintă expresia tipică a rinitei spasmodice, este mult mai puţin frecvent decît rinita alergică aperiodică, care are aceeaşi evoluţie paroxistică, dar care apare în oricare anotimp al anului şi care poate fi produsă de numeroşi alergeni din mediul extern — praf casnic, pene, fulgi etc., de alergeni alimentari sau medicamentoşi.

Etiologie. Rinita acută epidemică este cea mai răspîndită infecţie virală.

Studiile epidemiologice întreprinse în toate ţările lumii au arătat că morbiditatea prin coriză virală este foarte ridicată, că pot exista şi purtători sănătoşi de rinovirusuri şi că numărul mare de bolnavi, în special de copii, reprezintă importante surse de infecţie.

Deşi contagiozitatea guturaiului este foarte mare, îmbolnăvirile se răspîndesc lent, deoarece perioada de incubaţie se întinde deseori pe un interval de 3 — 4 zile. Pe de altă parte, imunitatea generală şi locală faţă de rinovirusuri este de scurtă durată şi numai parţială din cauza numeroaselor tipuri antigenice existente.

Rinita acută virală este cauzată de rinovirusuri, care reuşesc în faza iniţială de inflamaţie catarală să se înmulţească la nivelul mucoasei nazale. Acestui prim stadiu infecţios de rinită exclusiv virală, manifestat prin rinoree pur seroasă, i se asociază în decurs de 48 de ore, o invazie în corionul superficial şi profund de germeni banali, existenţi ca saprofiţi în fosele nazale. Această floră microbiană apatogenă, reprezentată de *Haemofilus influenzae*, streptococ, pneumococul lanceolat, stafilococul auriu etc., îşi exaltă virulenţa datorită condiţiilor biologice schimbate şi astfel coriza trece într-o a doua fază infecţioasă, aceea de rinită acută virotică-bacteriană.

La dezvoltarea acestei rinite acute mai contribuie şi unele cauze favorizante.

O importanţă deosebită o au factorii fizici baro-, hidro-, termometrici, în special frigul instalat brusc şi mai ales asocierea acestuia cu umezeala.

Perturbarea sistemului de termoreglare generală şi locală permite microorganismelor să învingă imunitatea tisulară să dezvolte infecţia. Alături de aceste cauze mai iau parte şi unii factori metabolici — hipovitaminoza, anemia, diabetul, excesele alimentare, alcoolismul, disendocriniile etc. S-a mai observat că indivizii la care există diferite cauze ce tulbură circulaţia normală a aerului în cavităţile nazale — copiii purtători de vegetaţii

Scanned with OKEN Scanner

adenoide precum şi suferinzii de distonii neurovegetative şi de stări alergice — sînt mai receptivi faţă de guturai.

Evoluţie, complicaţii şi prognostic. În mod obişnuit, rinita acută se vindecă spontan în cîteva zile, timp necesar vaccinării locale şi chiar generale a organismului.

Cronicizarea este una din complicaţii, favorizată de unele condiţii de macro- şi microclimat. Hiposmia şi anosmia sînt fie de origină mecanică — tulburarea permeabilităţii nazale care compromite accesul particulelor odorivectoare — fie de origină toxiinfecţioasă — nevrita olfactivă virală. Alte complicaţii sînt reprezentate de sinuzitele acute, otita medie acută, faringoamigdalita acută, laringita acută, traheobronşita sau conjunctivita şi dacriocistita.

RINITELE ACUTE ALE NOU-NĂSCUTULUI, SUGARULUI ŞI COPILULUI

RINITELE ACUTE ALE NOU-NĂSCUTULUI ŞI SUGARULUI

Rinitele acute banale şi specifice ale nou-născutului şi sugarului îmbracă forme clinice speciale şi au un prognostic rezervat datorită reactivităţii imunobiologice reduse şi potenţei bactericide slabe a mucusului nazal. Fosele nazale ale nou-născutului se infectează prin produsele septice vaginale ale mamei în cursul travaliului, cu deosebire în caz de infecţie puerperală. Nou-născutul şi sugarul, organisme în formaţie şi neimunizate şi avînd condiţii structural anatomice favorizante, sînt foarte receptivi la infecţii. Narinele şi coanele sînt turtite, lumenul foselor nazale este strîmt, ca şi cel al rinofaringelui, din cauza proeminenţei coloanei vertebrale cervicale.

Rinitele acute banale se pot prezenta la sugarul mic sub două forme clinice:

rinita simplă, care durează cîteva zile şi în care predomină simptome pur locale de obstrucţie nazală şi rinoree fluidă;

rinita gravă, în care sugarul face eforturi să sugă, se congestionează, se cianozează, lasă sînul ca să poată respira şi poate deceda din cauza inaniţiei, a oboselii şi a complicaţiilor — bronhopneumonie lobară sau diseminată, laringospasm etc.

Tratamentul. Se vor face aspiraţii înaintea fiecărui supt cu ajutorul unei pere de cauciuc şi a unei sonde Nélaton sau cu un aspirator electric şi se vor instila picături de ser fiziologic călduţ adrenalinat 1 ml (o fiolă/sol. 1‰, în 30 ml ser). Aspirină 0,10 g de 3—4 ori/zi, penicilină parenteral şi tonice cardiace. Patul va fi încălzit bine, se va aplica căldură la extremităţi.

Diagnosticul diferenţial va fi făcut cu rinitele acute specifice, gonococică şi sifilitică, descrise în continuare.

Rinitele acute specifice. Rinita gonococică se instalează imediat după naştere. Infecţia se face de la secreţiile vaginale şi vulvare datorate existenţei gonoreei la mamă. Obstrucţia nazală este prezentă, rinoreea este purulentă, de culoare verde, microepistaxisurile sînt provocate de ulceraţia mucoasei. Nou-născutul prezintă şi oftalmie purulentă, keratoconjuncti-

Scanned with OKEN Scanner

vită — semn patognomonic pentru stabilirea diagnosticului — precum şi o adenită pretragiană.

Tratamentul local va consta din aspiraţii frecvente şi instilaţii de protargol sol. 1% şi sulfat de zinc 1/200. Cel general este reprezentat de administrarea de antibiotice : penicilină şi, în caz de rezistenţă, streptomicină, rifampicină.

Rinita acută sifilitică este un semn important în sprijinul diagnosticului de lues congenital. Apare după 2—3 săptămîni de la naştere şi uneori chiar după 2 luni. Se asociază cu alte stigmate de lues, pemfigus palmar şi plantar, hepatosplenomegalie. Sugarul prezintă obstrucţie nazală, rinoree mucopurulentă urît mirositoare, crăpături ale pielii narinelor, ulceraţii condroosoase ale scheletului nazal.

Tratamentul este cel specific antisifilitic.

Diagnosticul este uşurat de concomitenţa altor manifestări luetice existente la mamă şi confirmat prin serologia pozitivă, precum şi prin rezistenţa infecţiei la tratamentele obişnuite. Evoluţia este lentă, prognosticul se agravează odată cu ignorarea diagnosticului, a apariţiei complicaţiilor — deformări ale nasului, cicatrice vicioase, atrofia mucoasei nazale — şi a întîrzierii aplicării tratamentului antiluetic.

RINITELE ACUTE SPECIFICE BOLILOR INFECTOCONTAGIOASE ALE COPILULUI

Aceste inflamaţii acute ale mucoasei foselor nazale sînt etichetate şi ca rinite pseudomaligne, datorită particularităţilor clinice ale infecţiei şi ale leziunilor pe care le produce.

Rinita gripală şi paragripală se recunoaşte prin contextul simptomatologiei generale—febră, frisoane—a complicaţiilor timpurii ascendente—nevrită olfactivă, otite, sinuzite—şi a complicaţiilor descendente, bronhopulmonare.

Profilaxia se realizează prin evitarea prilejurilor de contagiune şi a administrării vaccinurilor pe cale nazală.

Tratamentul curativ este cel descris la rinita acută virală.

Rinita difterică poate fi primitivă sau secundară unei anginc difterice (forma clinică cea mai frecventă).

Simptomatologia este în raport cu virulenţa bacilului Löffler şi cu reactivitatea biologică a copilului. Obstrucţia nazală este prezentă, rinoreea este serosanguinolentă şi abundentă. Uneori, consecutiv unui strănut puternic, copilul elimină pseudomembrane cenuşii şi are epistaxis. Starea generală se alterează progresiv în absenţa tratamentului.

La sugari, difteria nazală poate avea o simptomatologie ştearsă în unele forme larvate, micii pacienţi fiind consideraţi ca avînd un guturai banal prelungit. Ei devin însă purtători de germeni.

Rinita difterică primitivă este rară, dar la ea trebuie să ne gîndim ori de cîte ori o rinită a copilului prezintă o evoluţie insidioasă şi o alterare, chiar discretă, a stării generale.

Diagnosticul de certitudine se bazează pe frotiu şi culturi. Retrospectiv, diagnosticul se pune odată cu instalarea paraliziilor.

Diagnosticul diferenţial se face cu rinita acută banală, cea virală şi cu rinitele altor boli infecţioase.

Scanned with OKEN Scanner

Profilaxia şi tratamentul sînt identice cu cele descrise la capitolul anginei difterice.

Rinita scarlatinoasă. Simptomatologia constă în sindrom de obstrucţie nazală, rinoree hemopurulentă şi fetidă. În formele grave, asociate cu difteria — streptodifterice — evoluţia este pseudomalignă cu leziuni ulceronecrotice şi gangrenoase. Tratată neadecvat, poate provoca complicaţii de vecinătate ascendente — sinuzite de formă osteitică cu localizare mai frecvent etmoidală, otite, otomastoidite etc. Rinita scarlatinoasă poate apărea către sfîrşitul celui de al 2-lea septenar, în cea de a 3-a săptămînă a bolii.

Evoluţia şi prognosticul sînt în funcţie de complicaţiile care pot apărea.

Tratamentul local va consta din prescrierea unor instilaţii nazale de ulei vegetal (ol. helianti sau olivarum sterile) eucaliptolat 1%, aspiraţia secreţiilor la copil, pomezi antiseptice şi cicatrizante.

Rinita rujcolică. Face parte din contextul simptomatic caracteristic al bolii — respectiv catar oculonazal, epistaxis, semn Köplik, enantem faringian, exantem etc. Infectarea secundară cu germeni banali conferă rinitei o formă clinică pseudomalignă, ulcerogangrenoasă, care lasă în urma ei atrofia mucoasei şi sinechii septoturbinale.

Rinita variolică este tot mai rar întîlnită datorită vaccinării sistematice a populaţiei. Este caracterizată prin rinoragii abundente şi repetate şi prin pustule ale pielii narinelor, care prin ulcerarea lor pot provoca cicatrice vicioase cu sinechii şi reducerea lumenului orificiilor narinare.

Rinita morvoasă. Este provocată de infectarea mucoasei nazale cu *Bacillus mallei*. Deşi excepţională, poate fi observată la grăjdarii care îngrijesc cai bolnavi de morvă. Se manifestă prin rinoree purulentă urît mirositoare şi prin apariţia de pustule pe toată pielea corpului. Evoluţia şi prognosticul sînt în funcţie de boala de bază.

Rinita meningococică. Se manifestă prin tabloul clinic al rinitelor banale. Adesea diagnosticul se stabileşte retrospectiv odată cu instalarea meningitei, al cărei debut a fost tocmai această rinită care a favorizat migrarea meningococului din fosele nazale spre spaţiile subarahnoidiene.

De altfel astăzi este tot mai mult admisă opinia că patogenia unor afecţiuni neurologice — poliomielita, encefalita epidemică etc. — este aceea a inoculării virusurilor şi microbilor pe calea foselor nazale.

Consideraţii profilacticocurative generale asupra rinitelor acute ale bolilor infecţioase. Prevenirea apariţiei şi răspîndirii bolilor infecţioase, din contextul clinic al cărora fac parte şi rinitele, se realizează prin vaccinările specifice, prin măsuri de igienă, prin călirea organismului prin măsurile de izolare a bolnavilor şi prin asanarea amigdaloadenoidiană, formaţiuni limfoide gazde bune pentru virusuri şi microbi. Purtătorii de germeni existenţi în aceste focare de contaminare transmit infecţiile copiilor sau adulţilor sănătoşi.

Contagiunea tardivă a meningitei cerebrospinale, ca şi aceea a scarlatinei şi în general a oricărei boli infecţioase este bine dovedită. Mucusul nazal este un purtător de microbi şi, prin intermediul lui, se răspîndeşte infecţia.

Terapia locală devine astfel un auxiliar preţios şi obligator pentru tratamentul general al bolilor infectocontagioase. Instilaţiile nazale, vapori-

Scanned with OKEN Scanner

zaţiile, inhalaţiile şi aerosolizarea cu substanţe antiinfecţioase, deşi considerate de unii medici ca iluzorii, pot avea efecte bune. Instilaţiile şi vaporizările cu săruri de argint—argirol, protargol, colargol în soluţii de 1—3%, ca şi cele cu sulfamide şi antibiotice, vor avea întotdeauna o acţiune mai eficientă dacă în prealabil s-a realizat o toaletă mecanică a foselor nazale prin instilaţii şi aspiraţii concomitente cu ser fiziologic alcalinizat şi efedrinat. Introducerea de pomadă boricată, cu tetraciclină sau cu teramicină, cu albastru de metilen sau cu nitrat de argint, sînt indicate în toate formele pseudomaligne supurate şi ulceroase de rinite acute ale bolilor infecţioase.

RINOPATIA ACUTĂ ALERGICĂ ŞI PATERGICĂ SAU ANGIOSPASTICĂ

Bolnavul vine să consulte medicul de medicină generală pentru un guturai cu secreţie apoasă abundentă şi evoluînd în crize sau continuu.

Rinita spasmodică este forma care se manifestă prin salve de strănut, asociate cu rinoree fluidă, apoasă, obstrucţie nazală, lăcrimare şi senzaţie de prurit nazal şi ocular. Crizele au, în general, o durată scurtă, sub formă de accese, iar în intervalul lor totul reintră în normal.

Rinita spasmodică poate fi periodică sau aperiodică. *Forma periodică* sau sezonieră este în raport direct cu înflorirea fînului şi a pomilor — este adevărata rinopatie polinică. Salvele de strănut sînt violente şi există întotdeauna o participare oculară manifestată prin lăcrimare abundentă, conjunctivită şi fotofobie. Extinderea la mucoasa bronhică este întotdeauna de temut deoarece polenul este elementul determinant al acestei alergii respiratorii a cărei localizare nazală este cunoscută sub numele de guturai al fînului.

Forma aperiodică are o evoluţie mai lungă şi manifestări mai moderate. Hidroreea nazală se instalează fără strănut şi obstrucţie, provoacă adesea o reacţie edematoasă a mucoasei cu formare de polipi. Poate fi observată la bătrîni sau la cei cu insuficienţă renală cronică.

Starea alergică provoacă mai adesea o rinită periodică şi mai rar una aperiodică.

Am precizat că polenul poate fi una din cauze; de asemenea fungii, praful de cameră, descuamările epidermelor de animale, fulgi, pene, păr. În rare cazuri au fost incriminaţi microbi.

Alături de alergia respiratorie poate fi întîlnită şi o formă de alergie digestivă, manifestată prin prurit sau tenesme faringiene, prurit auricular, edem Quincke şi urticarie, dar foarte rareori însoţită de manifestări bronhice.

Rinita patergică este caracterizată prin manifestări vasomotorii sau angiospastice, care în criză sînt greu de diferenţiat de cele din rinopatia pur alergică. Simptomatologia acestei forme este mai puţin zgomotoasă. O întîlnim mai frecvent la instabilii neurovegetativi cu eretism nazal, care sînt foarte sensibili la condiţiile climatice, în special femeile în diferite episoade ale vieţii lor fiziologice genitale, precum şi unii tineri care trăiesc o viaţă sedentară.

Scanned with OKEN Scanner

Etiologia rinitei angiospastice este dominată de o serie de cauze fizice — variaţii baro-, higro-, termometrice, umezeală asociată cu frig, expunere la soare— , cauze care nu pot fi apreciate ca alergeni, dar care pot determina şi întreţine o stare hiperergică.

Cauzele endocrine — discriniile — sînt întîlnite mai ales la femei în perioada menstruală, în sarcină, în alăptare şi la menopauză. Printre acestea, disfuncţia glandei tiroide şi a paratiroidelor ocupă un loc important.

Cauzele generatoare de tensiune psihică, plînsul, emoţiile, grijile pot avea uneori un răsunet asupra prelungirii unor manifestări de instabilitate vasomotorie nazală.

Ori de cîte ori medicul generalist se găseşte în prezenţa unei hidroree, trebuie să se gîndească şi la posibilitatea unei rinoree cerebrospinale. Scurgerea de l.c.r. se intensifică atunci cînd se face o presiune pe venele jugulare sau atunci cînd se apleacă capul în jos. Examenul biochimic arată compoziţia în elemente a l.c.r.

Medicul de medicină generală este bine să fie avizat de existenţa în antecedentele apropiate a unui traumatism cranian, care a putut provoca o fractură a etajului anterior.

Cînd această eventualitate nu există, licvoreea trebuie să fie considerată ca o consecinţă a unei hipertensiuni intracraniene provocată de o tumoare, de hidrocefalie sau, la un copil, de o dehiscenţă congenitală.

Depistarea unei rinoree cerebrospinale obligă pe medic să trimită bolnavul de urgenţă la un serviciu de neurochirurgie, care va efectua obturarea fistulei meningeale, prevenind astfel constituirea unei neningite septice, spaţiile subarahnoidiene putîndu-se infecta de la o rinită acută microbiană.

Profilaxia rinopatiilor acute alergice şi angiospastice se poate realiza prin schimbarea macroclimatului care favorizează declanşarea crizelor în perioada de înflorire a gramineelor. O deplasare la munte sau la mare constituie o admirabilă metodă profilactică. Unii bolnavi beneficiază de aspirarea de pomezi cu hidrocortizon în fosele nazale, precum şi de portul ochelarilor fumurii, reuşind astfel să prevină sau să spaţieze crizele.

În unele rinite aperiodice de cauză digestivă, bolnavul ştiind că este sensibilizat la anumite albumine alimentare, poate evita declanşarea crizei prin ingestia de peptonă înaintea mesei.

Tratament. În tratamentul modern al rinopatiei şi sinusopatiei alergice, trebuie reţinute şi admise fără rezerve patru noţiuni esenţiale :

— natura fluxionară şi reversibilă a infiltraţiei edematoase alergice, simple;

— rolul şi importanţa unor infecţii cu germeni piogeni banali ;

— noţiunea de „teren". O alergie nazală nu trebuie să fie considerată ca o boală de „organ", ci ca expresia locală a unei stări alergice generale ;

— consecinţele unui traumatism chirurgical la un bolnav suferind de alergie nazosinuzală.

Consecvent cunoaşterii acestor noţiuni fundamentale medicul generalist nu trebuie să uite că un tratament local izolat nu poate vindeca rinopatia alergică. A nu ţine seama de acest adevăr înseamnă a expune bolnavul la consecinţe terapeutice nedorite.

Scanned with OKEN Scanner

Un alergic nazal este dificil de tratat, deoarece nu există reguli terapeutice imuabile, tratamentul fiecărui caz trebuind să fie particularizat. Tratamentul ideal, care rămîne a fi descoperit, este cel a terenului alergic. Suprimarea tendinţei reactive imunologice de hipersensibilitate în prezenţa alergenilor poate vindeca fenomenele locale fără altă medicaţie. Acest deziderat aparţine însă viitorului.

Pentru a avea efect, tratamentul medicamentos al rinopatiei alergice, va trebui să ţină seama de noţiunea variabilităţii, de dinamica instabilităţii, care caracterizează starea alergică. Acest tratament va urmări trei mari obiective:

1. Modificarea răspunsului imunologic, acţiune care revine medicului alergolog, pregătit şi familiarizat cu problemele de fiziopatologie şi alergie clinică.

2. Modificarea terenului alergic, fruct al colaborării dintre medicul generalist şi rinolog.

3. Modificarea organului efector, respectiv a mucoasei nazale şi sinuzale care revine în principal rinologului.

Aşadar, poziţia terapeutică a medicului generalist poate fi astfel concretizată:

A. *În alergia nazală simplă benignă şi recentă*, pot fi obţinute rezultate bune prin medicamente puţine şi prin folosirea unor asociaţii medicamentoase: gammaglobuline cu doze mici de histamină şi corticoizi timp de cîteva zile. Această medicaţie este capabilă să întrerupă pentru multe luni ciclul unei rinopatii alergice recente.

Dacă starea alergică este de mai mult timp instalată şi are manifestări zgomotoase, această asociaţie nu va avea efectul dorit şi este necesară aplicarea desensibilizării specifice cu care se poate obţine uneori chiar o „vindecare clinică". Substanţele antihistaminice dau rezultate bune, deşi efemere, cu deosebire în rinita polinică. La cei suferinzi de polinoză, în special la copii, pot fi obţinute uneori efecte bune prin introducerea în alimentaţie a mierii de albine.

Merită de asemenea să se dea atenţie unor tratamente cu E.A.C. (acid epsilonaminocaproic), histaglobină, cromoglicat de sodiu etc.

Cu scopul restabilirii unei bune permeabilităţi nazale pot fi folosite: efedrina, Nafazolin, Rinofug etc. în administrare locală, întotdeauna cu prudenţă şi cu limitare în timp.

B. *În alergia nazală proliferativă*, bolnavul suferind de polipoză nazală voluminoasă şi obstruantă va fi încredinţat de către medicul generalist unui serviciu O.R.L., unde polipectomia va fi efectuată sub protecţia unei medicaţii antibiocortizonice.

C. *În alergia nazosinuzală infectată*, se pun probleme terapeutice dificile. Uneori, prin administrarea unei medicaţii antialergice şi antiinfecţioase bine codificată, poate fi obţinută dispariţia infecţiei.

Folosirea stockvacciuului polimicrobian şi a autovaccinurilor poate oferi medicului generalist, în unele cazuri, rezultate bune. Dacă însă aceste forme clinice de alergie nazosinuzală infectată nu răspund la medicaţia generală antialergică şi antiinfecţioasă, bolnavul va fi trimis serviciului O.R.L., unde medicul rinolog va proceda la ablaţia polipilor nazali, la

Scanned with OKEN Scanner

puncţii şi spălături evacuatoare ale conţinutului purulent sinomaxilar. Dacă aceste tratamente simple se dovedesc ineficiente, el va recurge la asanarea chirurgicală a supuraţiilor sinonazale cu scopul de a realiza profilaxia unei infecţii ascendente pe trompa Eustachio sau a unei infecţii descendente bronhopulmonare. Această asanare, chirurgul rinolog o va face desigur sub protecţia „umbrelei de antibiotice". Ea impune şi o acţiune de imunoprofilaxie operatorie.

Profilaxia infecţiei pre-, per- şi postoperatorie specifică sau nespecifică trebuie să aibă în vedere următoarele deziderate, pe care medicul generalist este bine să le cunoască pentru a pregăti bolnavul atunci cînd îl recomandă serviciului O.R.L. în vederea operaţiei. Acestea sînt:

— determinarea preoperatorie a constantelor biologice care participă în procesele imunitare adică: proteinele plasmatice, titrul alexinei, echilibrul hidromineral, rezultatele examenelor serologice, cu corectarea deficienţelor constatate;

— imunizarea activă preoperatorie.

Indicaţiile pentru imunoprofilaxie se stabilesc individual prin alegerea unor scheme de imunizare specifică sau nespecifică, a unor scheme parţiale şi adesea rapide. Substanţele imunizante care pot fi folosite sînt: anatoxina stafilococică purificată şi concentrată, Polidin sau Omnadin auto- şi stockvaccinul mono- şi polimicrobian.

Aşadar, tratamentul curativ al crizei alergice va fi concomitent local şi general. Cel local, va consta din vaporizări cu efedrină sol. 2—3% sau de Rinofug — precum şi din aerosoli cu Alupent în scopul permeabilizării foselor nazale. Cel general, va căuta să scadă vagotonia prin administrarea de atropină (vagolitic prin excelenţă) în doză de 1/4 de miligram zilnic timp de 7—10 zile şi în continuare cîte 1/2 miligram alte 8—10 zile. De asemenea un cocktail de antihistaminice (clorfenoxamină sau Sistral, Nilfan şi Feniramin cîte 1/2 — 1 tabletă din fiecare zilnic), asociate cu ingestia de efedrină poate avea efecte remarcabile.

Se mai poate prescrie şi preparatul Tavegyl, care are o acţiune centrală sedativă minimă şi efecte antiexsudative şi antiedematoase, în doză de 2—3 comprimate pe zi.

Tratamentul general al bolii alergice va avea ca principal obiectiv desensibilizarea specifică a organismului prin injecţii intradermice repetate, metodă care are avantajul de a evita accidentele anafilactice.

Dacă antigenul respectiv nu a putut fi identificat, se va practica hiposensibilizarea nespecifică.

Ingestia sau injecţiile intramusculare de peptonă, autohemoterapia, autoseroterapia, injecţia intravenoasă de carbonat de sodiu sau de clorură de sodiu, ingestia de săruri de mangan pot oferi unele rezultate. Un astfel de tratament necesită de cele mai multe ori cure îndelungate, administrate cu prudenţă şi în doze mici şi este bine să se reţină constatarea că adesea rezultatele obţinute sînt numai temporare.

Aceeaşi grijă se impune şi pentru tratamentele cu hormoni corticosteroizi, cu testosteron, foliculină, luteină, hipofiză etc. În această privinţă, medicul generalist urmează să consulte specialiştii documentaţi în problemele de endocrinologie generală şi particulară a bolnavului în cauză.

Scanned with OKEN Scanner

Tot din arsenalul terapeutic general face parte şi combaterea meselor excesive şi bogate în cărnuri de vită, porc, peşte, în special: afumături, a grăsimilor animale, a vieţii sedentare, precum şi recomandarea de exerciţii fizice în aer liber, de gimnastică a terminaţiilor nervoase vasomotorii prin duşuri scoţiene, de cure cu ape minerale clorurosodice, arsenicale şi sulfuroase.

RINOSINUZITELE ACUTE ALE ADULTULUI

SINUZITA MAXILARĂ ACUTĂ

Sinuzita maxilară acută este boala care apare consecutiv unei inflamaţii banale nespecifice difuze şi recente a mucoasei sinusului maxilar, mucoasă indemnă de orice trecut patologic sau complet vindecată morfofiziologic de pe urma unei inflamaţii anterioare.

Diferitele forme clinice ale sinuzitei maxilare acute se pot manifesta prin mai multe suferinţe subiective fizice şi funcţionale. Ele pot sugera o serie de constatări patologice la examenul obiectiv.

Simptomatologie. Simptomele locale subiective sînt:

— *senzaţia de tensiune*, de plenitudine intranazală, perinazală sau de hemicranie, provocată de inflamaţia mucoasei nazosinomaxilare şi de inflamaţia osteoperiostică şi tegumentară corespondentă. Pielea şi ţesuturile moi de la nivelul obrazului, adesea pleoapa inferioară, capătă un aspect inflamator, sînt tumefiate, de culoare roză, sînt mai calde şi mai hiperestezice decît cele din vecinătate;

— *rinoreea abundentă*, iniţial bilaterală, pentru ca, după cîteva zile, să devină unilaterală, o rinoree seromucoasă cu striaţii de sînge, mucopurulentă sau reprezentată printr-un puroi gros, bine legat. Această rinosinosecreţie este de culoare galbenă, verde, rareori maronie, în cantitate variabilă, totdeauna mai abundentă dimineaţa la trecerea în poziţia de ortostatism, precum şi la sfîrşitul unei crize dureroase, cînd blocajul ostium-ului cedează şi orificiul devine permeabil, consecutiv creşterii tensiunii intracavitare a puroiului care forţează deschiderea lui. Evacuarea puroiului este în mod obişnuit intermitentă, fiind, în general, favorizată de poziţia anteflectată a capului şi întotdeauna de strănutul repetat şi de efortul de suflare a nasului;

— *durerea spontană*, provocată nu numai de efectul acţiunii mecanice a acumulării puroiului din sinusul maxilar, dar şi ca o consecinţă a nevritei inflamatoare a ramurilor nervoase terminale care asigură sensibilitatea mucoasei sinomaxilare. Durerea spontană este întotdeauna prezentă datorită abundenţei şi complexităţii inervaţiei senzitive trigeminosimpatice, în care există numeroase anastomoze de fibre mielinice şi amielinice şi care explică posibilitatea extinderii sale controlaterale. Sediul durerii maxime este însă în raport cu sinusul maxilar afectat şi bolnavul o localizează la nivelul hemifeţei respective. Durerea are de cele mai multe ori un caracter periodic, cu intensificări paroxistice, ritmice, orare, obligînd bolnavul să prefere, în asemenea cazuri, poziţia de clinostatism în imobilitate completă şi în semiobscuritate şi să renunţe la orice activitate fizică sau intelectuală;

Scanned with OKEN Scanner

— *obstrucţia nazală*, provocată de congestia, intumescenţa şi hipersecreţia mucoasei pituitare, fenomene care blochează meatele şi care suprimă, parţial sau total, lumenul fosei nazale. Obstrucţia nazală acută este iniţial bilaterală, iar mai apoi se menţine strict unilaterală, are caracter intermitent şi este favorizată de clinostatism. Insuficienţa respiratorie nazală se accentuează astfel în cursul nopţii şi, din această cauză, somnul este zgomotos, neliniştit, întrerupt prin senzaţii de uscăciune şi sufocaţie, consecinţe ale respiraţiei bucale care provoacă spasmul reflex al mucoasei faringolaringiene;

— *hiposmia* este un alt simptom subiectiv şi funcţional prezent în faza iniţială a sinuzitei. Dereglarea poate fi numai cantitativă, în sensul unei scăderi a senzoriului olfactiv sau/şi calitativă, urît mirositoare, cînd poate fi consecinţa directă a existenţei unei sinuzite cazeoase sau colesteatomatoase. Hiposmia este frecvent observată, fiind cauzată de deficitul respirator nazal care diminuă aportul aerian al moleculelor odorivectoare, cît şi de alterările inflamatoare ale terminaţiilor senzoriale existente în prima săptămînă de evoluţie a rinosinuzitei maxilare acute;

— *cacosmia*, totdeauna subiectivă, poate fi cauzată de retenţia puroiului, de flora microbiană anaerobă şi de un abces gangrenos apicodentar vidat în cavitatea sinomaxilară;

— *hiperestezia mucoasei pituitare* este o tulburare funcţională adesea prezentă în rinosinuzita maxilară acută infectoalergică. Bolnavul are periodic senzaţia de corp străin care se deplasează intermitent şi care-i provoacă o gîdilare, un prurit nazal care-l face să strănute în salve;

— *microepistaxisul* poate fi un simptom însoţitor al rinoreei acute nazosinomaxilare. El este provocat de congestia difuză a mucoasei şi de ruptura capilarelor ectaziate în cursul unui acces de strănut sau al unui efort de suflare a nasului.

Simptomatologia locală obiectivă constă din următoarele semne fizice şi funcţionale:

— o tumefiere, cel mai adesea moderată şi difuză, interesînd regiunea maxilojugală şi, uneori, nazoetmoidoorbitopalpebrală;

— o congestie difuză a membranelor externe oculare de partea bolnavă, extinsă la căile lacrimale;

— o modificare de culoare a tegumentelor obrazului de partea bolnavă, pielea avînd un aspect inflamator discret;

— roşeaţă, excoriaţii, fisuri sau impetigo la nivelul vestibulului nazinar şi buza superioară.

Prin palparea externă directă, se poate constata că pielea obrazului este mai caldă şi mai sensibilă la atingere; apăsarea obrazului în punctul de emergenţă al nervului infraorbitar, la nivelul şanţului nazogenian, în unghiul intern al orbitei, într-un punct situat inferior şi medial inserţiei scripetelui muşchiului marele oblic, precum şi la nivelul fosei canine, este însoţită de o durere provocată, mai mult sau mai puţin vie.

Simptomele funcţionale obiective locale pe care medicul le poate constata sînt: obstrucţia nazală unilaterală, cu compromiterea parţială sau totală a respiraţiei nazale, rinoreea seroasă sau mucopurulentă unilaterală, cu existenţa unei cacosmii, în prezenţa unei sinuzite maxilare acute odon-

Scanned with OKEN Scanner

topatice, hiposmie, rinolalie discretă, hipoghezie (scăderea senzoriului gustativ), lăcrimare și fotofobie.

Simptomatologia generală este în strîns raport cu protopatia cauzală, mai ales atunci cînd aceasta este o infecție cu virusuri gripale sau paragripale sau cu microbi specifici ai altor boli infecțioase. Bolnavul poate acuza:

— *febră*, oscilînd în jurul a 38 — 39°, în primele zile, însoțită de o senzație de oboseală fizică și intelectuală, de curbatură și rău general;

— *cefalee*, cu caracter mai mult difuz, bolnavul descriind-o ca o senzație de greutate a capului, cu paroxisme în perioadele de obstrucție nazală maximă. Sediul acestei cefalee este de obicei în regiunea mediofacială nasogenioorbitomaxilară. Ea se intensifică în mișcarea de aplecare a capului, în efortul de a sufla nasul, în strănut și în tuse;

— *nevralgii* ale feței, craniului și gîtului, care îmbracă forma unei hiperestezii dureroase a întregului teritoriu de distribuție a trigemenului sau sînt prezente sub formă de dureri periodice și violente care apar în crize, provocate de retenția exsudatului sinomaxilar, prin blocajul edematos intermitent al ostium-ului și care pot fi asemănate și definite ca adevărate colici rinosinomaxilare. Toată această simptomatologie algică, cu senzații din cele mai variate — de arsură, înțepături, zvîcnituri, tensiune, tracțiune, smulgere etc. — cu caracter discontinuu, poate fi favorizată, în afară de fenomenele vasomotorii și secretorii locale și de poziția de ortostatism, de frig, de inhalații prea fierbinți, de emoții, de concentrarea vederii, de încordarea atenției, de perioada menstruală, de o digestie laborioasă, de consumul băuturilor alcoolice și al alimentelor excitante, de excesele sexuale. Mai trebuie precizat că intensitatea acestor nevralgii este variabilă cu potențialul nervos senzitiv al fiecărui individ;

— *aprosexia* este un alt simptom general, care devine aparent mai ales în timpul lucrului. Această dificultate de concentrare a atenției și memoriei contribuie, alături de cefalee și de sindromul dureros craniocervicofacial, la scăderea randamentului muncii fizice și intelectuale;

— *amețeala* de origine sinomaxilonazală este o manifestare clinică mai rară, care poate totuși apărea la unii bolnavi, în mod brusc, însoțindu-se adesea de tulburări vegetative, ca: greață, vărsături, transpirație, paloare, lipotimie etc. și de senzația de echilibru instabil;

— *tahicardie*, palpitații, dureri precordiale, neliniște cardiovasculară. Toate sînt manifestări neuroreflexe ale unui sindrom funcțional cardiac provocat de existența unei rinosinuzite maxilare acute;

— *inapetența*, limba saburală, constipația, disghezia (alterarea gustului) etc. alcătuiesc un mănunchi de simptome digestive adesea întîlnite în patologia inflamatorie a sinuzitei maxilare acute, ca efect al piofagiei, al stării febrile, al protopatiei cauzale;

— *tusea*, la început o tuse uscată, mai mult o tuse de iritație faringiană, pentru ca ulterior să devină o tuse grasă, ca urmare a rinobronșitei care se instalează și care este consecința fie a unei infecții descendente, fie a interrelației neuroumorale rinosinobronhice.

Tratament. Tratamentul sinuzitei maxilare acute este în primul rînd un tratament medicamentos. Principalul obiectiv terapeutic este descon-

Scanned with OKEN Scanner

gestionarea şi dezobstruarea fosei nazale şi a ostium-ului sinomaxilar, pentru a restabili aerarea şi drenajul normal al secreţiilor patologice ale mucoasei nazosinomaxilare.

Inflamaţiile acute sinomaxilare beneficiază de: repaus în cameră caldă timp de 3—7 zile; băi calde generale sau numai ale mîinilor şi picioarelor; fricţiuni cu alcool şi masaje ale pielii capului şi cefei; instilaţii sau vaporizaţii de 4—5 ori pe zi cu ser fiziologic sau uşor hipertonic efedrinat 1—3%, ser sulfamidat 5—10% sau ser penicilinizat 20 000 U.I./ml, ambele asociate cu efedrină. Mai pot fi prescrise instilaţii cu Mentorin sau cu ulei vegetal eucaliptolat 1—2%. Poate fi formulată şi următoarea reţetă:

Rp. Mentol, camfor, Eucaliptol āā 0,10 g
Cloretan 0,05 g
Ol. cinamonii 1 picătură
Ol. helianti (sau olivarum) steril 30 g

Doza externă: se vor instila cîte 5 picături în fiecare fosă nazală de 3—4 ori/zi.

Se vor prescrie inhalaţii nazale cu:

Rp. Mentol 2 g
Alcool rectificat 90° 50 ml

Doza externă: o linguriţă la 1/2 litru apă fierbinte.

Sau

Rp. Tinctură eucalipt, Tinctură tolu, Tinctură benzoe āā 10 g
Alcool de mentă, aqua laurocerasi āā 30 g

Doza externă: o linguriţă la 1/2 litru apă fierbinte.

Sau

Rp. Ol. pini 5 g, Ol. menthae, Ol. eucalipti āā 1 g, Ol. lavandulae, Terpineol āā 0,10 g, Alcool etilic 96° 50 ml.

Doza externă: o linguriţă la 1/2 litru apă fierbinte.

În scopul obţinerii unui efect maxim al acestor inhalaţii este recomandabil: să se instileze în fosele nazale 5—6 picături de ser fiziologic efedrinat 3% cu cîteva minute înainte de inhalaţie; să se folosească un inhalator tip „Nicolaer" sau un recipient (un vas) de 300—500 ml capacitate în care să se toarne apă fierbinte şi peste aceasta o linguriţă din medicamentele mai înainte menţionate; bolnavul să stea pe un scaun aşezat lîngă o măsuţă pe care este pus vasul cu apă fierbinte şi să inspire prin pîlnia respectivă timp de 5, maximum 10 minute, aburii conţinînd medicamentele volatilizate; bolnavul să rămînă în aceeaşi cameră caldă timp de cel puţin 1/2—1 oră. Va face 3—4 inhalaţii pe zi. Mai este necesar ca bolnavul să fie instruit să-şi sufle corect nasul, adică fără efort, alternativ, fiecare fosă nazală, niciodată în poziţie culcat şi de preferinţă după ce şi-a instilat ser fiziologic efedrinat.

Se va prescrie, de asemenea, o medicaţie generală roborantă, antigripală şi antalgică: Gluconat de calciu 3 grame/zi; Vitamina C_{200}, 2—3 tablete/zi, Vitamină A 30 000 U.I./zi, complex B forte 3—4 tablete/zi, Antigermin 2—4 tablete/zi sau Aspirină 0,50 g de 4 ori/zi + Piramidon 0,30 g de 3 ori/zi etc.

Poate fi formulată şi următoarea reţetă:

Rp. 1) Cavit 9, tablete, cutii nr. 2. Doză internă, 3—4 tablete/zi.

Scanned with OKEN Scanner

2) Antigermin, tablete, tub nr. 1, doză internă, 2—4/zi.
Sau o altă prescripţie:
Rp. 1) Calciu gluconic + Vitamină D_2, granule, 500 g, doză internă, 3 linguri/zi.
2) Viplex, drageuri, cutii nr. 2. Doză internă 3/zi.
3) Piramidon 0,30 g, Fenacetină 0,20 g, Coffeină 0,10 g, Sparteină sulfurică 0,01 g, Luminal sodic 0,02 g pentru un bulin, f. ass. no. XV. Doză internă, 2—3/zi.

În formele edematoase, foarte dureroase şi febrile, cum sînt obişnuit cele gripale, virotice, folosirea corticoterapiei este indicată pentru a combate tumefierea mucoasei şi blocajul edematos ostial nazosinomaxilar. Corticoizii vor fi administraţi parenteral, în asociere cu un antibiotic cu spectru larg, şi local prin aerosolizare nazală sau intrasinomaxilară. Poate fi formulată următoarea reţetă:

Rp. Supercortil, tablete a 0,005 g, 1 flacon. Doză internă, 6 tablete primele 2 zile, apoi 4 tablete timp de 3 zile şi în continuare cîte 2 tablete încă 3 zile. 2) Tetraciclină, tablete a 0,250 g, 2 flacoane. Doză internă 4—6 tablete/zi. 3) Complex B forte, drageuri, 1 cutie. Doza internă 4—6/zi. Pentru aerosoli se va prescrie următoarea formulă: *Rp.* Cloramfenicol fiolă a 1 g *pro injectione*, Hidrocortizon 0,025 g fiole nr. V, Feniramin 50 mg/o fiolă a 2 ml, total nr. V, Apă bidistilată fiole a 10 ml nr. V.

Se va proceda în felul următor: în fiola de Cloramfenicol se va introduce o fiolă de 10 ml apă distilată din care pentru fiecare şedinţă de aerosolizare se vor scoate 2 ml la care se va adăuga 1 fiolă Hidrocortizon şi 1 fiolă Feniramin. Este foarte util şi apreciată de bolnav încălzirea acestei soluţii la temperatura corpului. Acest lucru poate fi realizat prin folosirea unui mic radiator electric sau a unui bec de 200 waţi — căldura degajată fiind dirijată pe flaconul aerosolizator.

În sinuzita maxilară acută exsudativă, seromucoasă sau purulentă cu exsudat cavitar intrasinomaxilar, care se resoarbe greu şi care se însoţeşte de senzaţii de greutate a capului, de cefalalgii, de odontalgii, de oboseală oculară şi intelectuală, medicul generalist va trimite bolnavul la medicul specialist rinolog, care va efectua o puncţie a sinusului maxilar pentru evacuarea exsudatului şi grăbirea vindecării. Aceasta însă nu va fi recomandată decît în perioada de declin a simptomelor acute generale, atunci cînd temperatura a redevenit normală, dar persistă rinoreea mucopurulentă, respectiv după trecerea a 7 zile.

Mai este necesar ca medicul generalist să ştie că un tratament chirurgical al sinuzitei maxilare acute nu va fi aplicat de medicul specialist, decît în formele complicate cu osteomielită a maxilarului, cu flegmon al orbitei, cu flebita venelor (facială, unghiulară, oftalmică), cu tromboflebita sinusului cavernos sau cu meningoencefalită.

Forme clinice. Sinuzita maxilară acută se poate prezenta sub una din următoarele forme clinice:

1. *forme etiologice*: rinopatică şi odontopatică;

2. *forme patomorfice*: forma catarală exsudativă seroasă, forma supurată, forma alergică, forma osteitică ulceronecrozantă;

Scanned with OKEN Scanner

3. *forme microbiologice* : cu pneumococ, cu streptococ, cu stafilococ, cu anaerobi, cu virusuri etc.;

4. *forme simptomatice*: definite după simptomul dominant: nevralgică, secretoare, febrilă, obstructivă, anosmică etc.;

5. *forme evolutive* : supraacută şi subacută;

6. *forme complicate* : cu fistulă sinoalveologingivodentară, cu celulită sau flegmon orbitar, cu flebită a sinusului cavernos, cu meningoencefalită, cu gastroenterocolită cu laringotraheobronşită etc.

Diagnostic. Diagnosticul clinic pozitiv se bazează pe anamneză, care va arăta relaţia cauzală dintre sinuzita maxilară şi o rinită acută banală, o rinită virală sau un episod dureros dentar, urmat sau nu de extracţia dintelui sinusian.

Două simptome principale sînt totdeauna prezente: 1) durerea şi 2) rinoreea şi pe ele se va baza în primul rînd diagnosticul. Oricare dintre celelalte simptome locale şi generale, subiective şi obiective, menţionate mai înainte pot fi asociate.

Ca metode ajutătoare de investigaţie, în sprijinul stabilirii diagnosticului, pot fi folosite:

— *diafanoscopia* sau transiluminarea cavităţilor sinonazale, metodă care se bazează pe faptul că aceste cavităţi normal aerate permit propagarea uşoară şi uniformă a unui fascicul luminos. În dotarea circumscripţiilor medicale există şi un astfel de diafanoscop. Explorarea se face într-o cameră

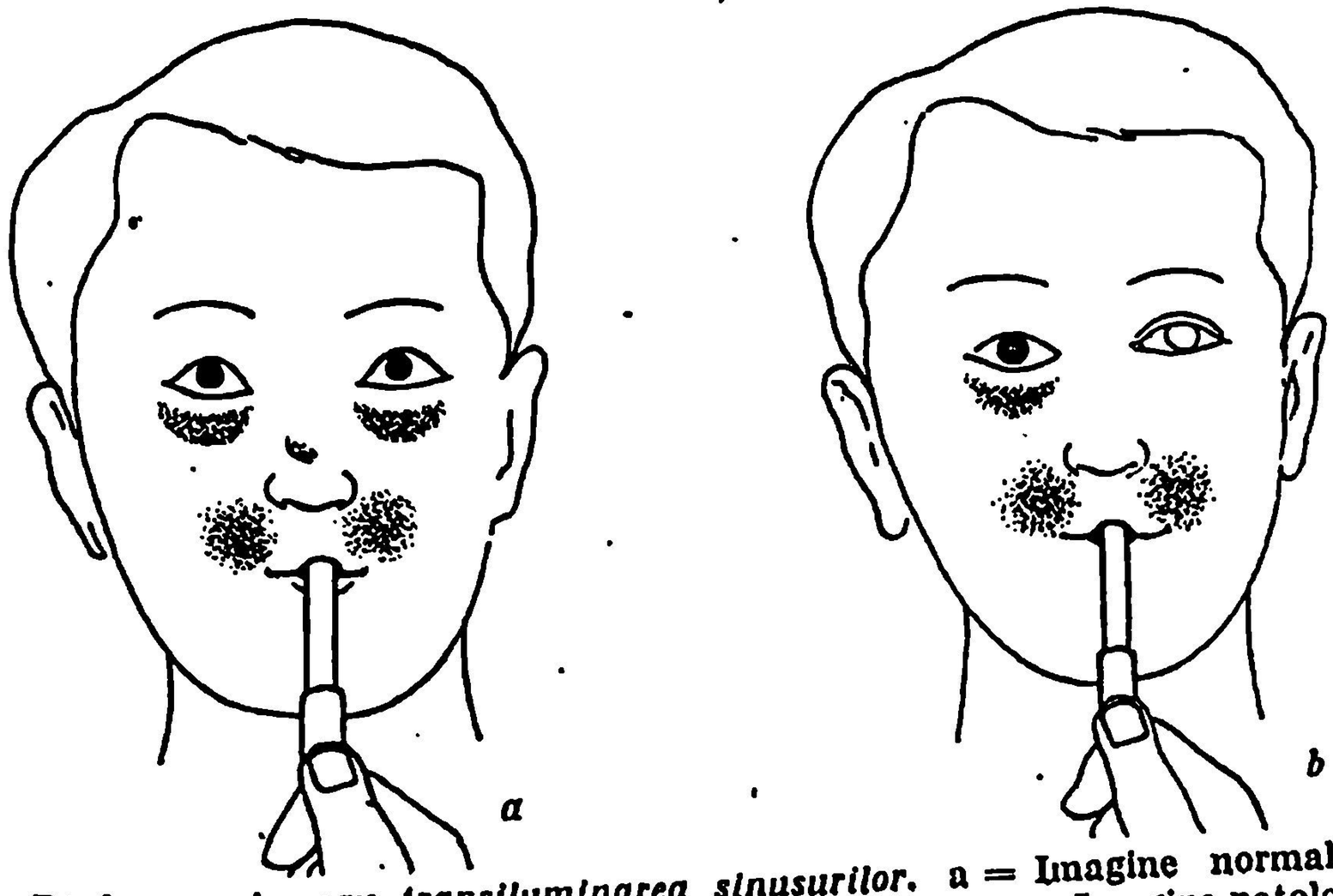

Fig. 22. — Diafanoscopie sau transiluminarea sinusurilor. a = Imagine normală. Luminozitatea pupilelor şi prezenţa semilunelor luminoase suborbitare; b = Imagine patologică. Pupila stîngă rămîne obscură şi nu se mai observă prezenţa semilunei luminoase suborbitare, ceea ce semnifică existenţa unei sinuzite maxilare stîngi.

obscură. Trebuie ştiut că metoda nu oferă întotdeauna rezultate sigure, fiind supusă unor erori prin variaţii de interpretare, datorite multor cauze. Diafanoscopul fiind introdus în cavitatea bucală, poate fi observată o luminozitate inegală a celor 2 fose canine, aceea de partea sinusului maxilar bolnav fiind obscură; pupila de partea sănătoasă se luminează, cea de

Scanned with OKEN Scanner

partea bolnavă rămîne întunecată ; bolnavul, avînd ochii închiși, nu percepe senzația luminoasă de partea bolnavă ori de cîte ori se aprinde becul diafanoscopului.

Dacă medicul generalist are posibilitatea, el va solicita efectuarea unei radiografii a sinusurilor craniofaciale în incidența semiaxială Tcheboul sau Grashey.

Examenul radiologic este un examen complimentar, care ajută la precizarea diagnosticului în cazurile îndoielnice. Transparența normală a sinusului maxilar este modificată, cavitatea sinuzală apare mai mult sau mai puțin umbrită, datorită prezenței serozității sau puroiului. Pe clișeul executat cu capul bolnavului în poziție verticală poate fi observată linia de nivel a lichidului intracavitar, care dispare pe radiografia făcută cu capul în poziție anteflectată. Valoarea poate fi temporară, deoarece exsudatul poate fi resorbit sau evacuat.

Mai sînt desigur și alte metode de explorare, dar acestea sînt de resortul medicului rinolog.

Diagnosticul diferențial al sinuzitei maxilare acute va fi făcut cu : nevralgia trigeminofacială esențială, cu corpii străini nazali ignorați asociați cu o reacție inflamatorie acută a mucoasei, cu limfadenita nazogeniană, cu chistul paradentar inflamat, cu gingivoperiostita maxilară, cu sinuzita frontală și etmoidală acută, cu sinuzita maxilară cronică acutizată.

Evoluție și complicații. Sinuzita maxilară acută poate să evolueze :

— spre *vindecare*, consecutiv administrării unei terapii adecvate;

— spre *cronicizare*, ori de cîte ori o serie de factori cauzali favorizanți își continuă acțiunea nocivă sau în cazurile în care sinuzita maxilară este ignorată sau neglijată, precum și ori de cîte ori este folosită o terapeutică inadecvată ;

— spre *complicații* ; acestea sînt astăzi tot mai rar întîlnite, datorită adresabilității tot mai largi a bolnavilor la medic, a diagnosticului stabilit la timp și creșterii posibilităților terapeutice datorită chimioterapiei antiinfecțioase moderne.

Prognostic. Prognosticul sinuzitei maxilare acute este benign. Chiar formele complicate pot fi astăzi rezolvate cu succes datorită ajutorului prețios al antibioticelor. Astfel, fluxiunea orbitară evoluează rapid spre resorbție și vindecare, durerile scad în intensitate, temperatura revine la normal, starea generală se ameliorează, edemul și exoftalmia se reduc sau dispar și pericolul unei celulite orbitare supurate, al unui flegmon al orbitei cu toate complicațiile amenințătoare pe care le poate genera — tromboflebita, meningită septică, abces cerebral — pot fi astfel din timp jugulate.

Patogenie. În marea majoritate a îmbolnăvirilor, sinuzita maxilară acută este secundară unei infecții nazale, unei rinite acute. Sinuzita maxilară odontopatică este observată astăzi într-o proporție mai redusă de cazuri datorită numeroaselor centre de asistență stomatologică înființate. Sinuzita maxilară acută primitivă, constituită prin vehicularea și localizarea pe cale sanguină a unei infecții septicopiocmice, este excepțională, putînd fi practic considerată ca inexistentă și urmînd a fi admisă doar teoretic.

Etiologie. Sinuzita maxilară acută este o afecțiune frecvent întîlnită în practică. Ea se situează pe locul imediat următor sinuzitei etmoidale și

Scanned with OKEN Scanner

afectează în egală măsură ambele sexe, în vîrsta adultă şi în cea a copilăriei. Se poate aprecia, din punct de vedere statistic, că peste 50% din totalul rinosinuzitelor sînt maxiloetmoidite. Rinitele infecţioase banale, cele specifice şi virale, sînt cauzele principale şi determinante ale sinuzitei maxilare acute.

Printre cauzele locale, care pot favoriza apariţia sinuzitei maxilare acute, o importanţă deosebită o au condiţiile structural anatomice ale cavităţilor nazosinomaxilare. Ostium-ul sinusului maxilar, orificiu care asigură ventilarea şi drenajul secreţiilor cavitare, este sus situat, în partea superioară a peretelui lateral nazosinuzal şi în extremitatea posterioară a şanţului uncibular din meatul mijlociu. Dimensiunile ostium-ului osos sînt micşorate de convergenţa şi sutura de la acest nivel dintre osul palatin, cornetul inferior şi lama osoasă a etmoidului. Dacă la această conformaţie se adaugă tulburări vasomotorii ale mucoasei, prevăzută la acest nivel cu un corion lax care căptuşeşte conturul orificiului osos, tulburări ocazionate de un proces cataral inflamator, de o stare patergică sau alergică şi care constau în hiperemie, transsudaţie şi edem, comunicarea ostială sinomaxilară nazală se strîmtează foarte mult sau se închide complet. Consecinţa directă a închiderii cavităţii sinomaxilare este diminuarea sau suprimarea aerării şi drenajului, fapt care măreşte congestia mucoasei din sinusul maxilar şi secreţia ei glandulară, exaltînd concomitent virulenţa microbilor. Pe de altă parte, ostium-ul sinusului maxilar, fiind situat în etajul respirator al foselor nazale, se găseşte într-o regiune la nivelul căreia mucoasa pituitară suferă agresiuni continui şi directe atît din partea agenţilor fizici baro-, higro-, termometrici, cît şi din partea celor microbieni vehiculaţi aici odată cu aerul inspirat. Compartimentarea intracavitară prin septuri osteomucoase ale antrului maxilar, precum şi existenţa unor prelungiri — malară orbitară, etmoidală, alveolară şi palatină — care formează tot atîtea microsinusuri anexe, reprezintă de asemenea o condiţie favorizantă pentru dezvoltarea sinuzitei maxilare.

Malformaţiile congenitale şi cele postnatale dobîndite ale foselor nazale, care tulbură mecanismul respiraţiei normale nazale, sînt alte cauze favorizante ale patologiei inflamatorii acute sinomaxilare.

Traumatismele nazobucofaciale, extracţiile laborioase sau neîndemînatice ale dinţilor sinuzieni — cei mai obişnuiţi fiind cel de al 2-lea premolar, primul şi al 2-lea molar superior — barotraumatismele etc. pot provoca o sinuzită acută maxilară.

Corpii străini endonazali sau intrasinomaxilari, tamponamentele nazale, neoplaziile sinomaxilare sau nazale, băile la ştranduri sau la mare, spălăturile nazale intempestive, adenoidita şi amigdalita acută şi cronică, sinuzita etmoidofrontală, erizipelul nazofacial, dacriocistita supurată, flegmonul orbitei etc. pot reprezenta tot atîtia factori etiologici care acţionează din vecinătate.

Sinuzita maxilară odontopatică succede cel mai adesea unei carii de gradul al IV-lea localizată la cel de al doilea premolar, la primul sau al 2-lea molar superior. Aceşti dinţi pot fi sediul unor granuloame, al unor abcese periapicale, iar procesul de osteoperiostită supurată locală se poate extinde prin necrobioza osoasă a planşeului sinomaxilar şi alveolar şi poate

Scanned with OKEN Scanner

provoca o sinuzită maxilară supurată, un empiem al antrului Highmore (denumire sub care mai este cunoscut sinusul maxilar).

Din categoria cauzelor generale fac parte condiţiile de macro- şi microclimat nocive: frigul, umezeala, gazele toxice industriale, pulberile iritante, atmosfera supraîncălzită în care lucrează oţelarii etc.

Cunoaşterea acestei bogate şi variate etiologii, ajută pe medicul generalist să poată lua unele măsuri de profilaxie.

Anatomia patologică. În patomorfia sinuzitei maxilare acute pot fi întîlnite următoarele leziuni:

a) *în sinuzita maxilară catarală acută* mucoasa este congestionată, roşie, pe alocuri cu mici sufuziuni sanguine, tumefiată, secretîndă. Capilarele sînt turgide, există un proces de diapedeză activă şi îngroşarea corionului ale cărui elemente conjunctive sînt disociate prin infiltrare seroasă. Cavitatea sinomaxilară este plină cu un exsudat seromucos şi fibrinos.

b) *În sinuzita maxilară supurată acută*, alături de modificările descrise mai sus, se produc leziuni mai ample şi mai profunde, reprezentate de ulceraţii ale epiteliului şi corionului, precum şi de prezenţa a numeroase leucocite disperse sau aglomerate sub formă de microabcese. Exsudatul este purulent şi în el pot fi identificaţi unul sau mai mulţi germeni. Puroiul poate fi şi amicrobian, ca în cazul sinuzitelor virotice în stadiul lor iniţial, la bolnavii cărora s-au administrat în prealabil antibiotice, sau la cei cu o foarte bună reactivitate biologică locală şi generală a organismului.

Microbiologie. Sinuzita maxilară acută este provocată, în marea majoritate a cazurilor, de microbi şi de virusuri.

În condiţiile de climat şi de microfloră bacteriană ale ţării noastre, alături de virusuri, germenii banali cei mai frecvent întîlniţi sînt: streptococul piogen, pneumococul lanceolat, stafilococul auriu şi cel alb, cocobacilul Pfeiffer şi pneumobacilul Friedländer. Astăzi, după trei decenii de la introducerea antibioticelor în terapeutică, constatăm că aproximativ în 50% din cazurile de sinuzită maxilară acută, puroiul recoltat este amicrobian. Aceasta dovedeşte că ne găsim tot mai des în prezenţa unor rinosinuzite virale.

În sinuzita maxilară odontopatică, microbiologia este reprezentată cu precădere de germeni anaerobi.

Concomitent cu investigaţia bacteriologică a puroiului, este recomandabil să se execute şi citologia lui. Aceasta poate permite, pe baza constatării prezenţei mononuclearelor, o diferenţiere a unei sinuzite maxilare cronice acutizată de o formă pur acută, în care mononuclearele lipsesc, găsindu-se în număr mare leucocitele polinucleare.

Identificarea germenilor este bine să fie urmată de titrarea sensibilităţii lor la antibiotice şi chimioterapice.

SINUZITA ETMOIDALĂ ACUTĂ

Sinoetmoidita acută este inflamaţia recentă, difuză, nespecifică, localizată la mucoasa celulelor sinoetmoidale anterioare, mucoasă indemnă de orice trecut patologic sau complet restaurată histofiziologic de pe urma unei inflamaţii anterior suferite.

Scanned with OKEN Scanner

Simptomatologia locală subiectivă şi obiectivă acuzată de bolnav în cursul anamnezei este identică cu cea a sinuzitei maxilare, cu menţiunea că în rinoetmoidită pielea comisurii palpebrale interne şi cea nazoorbitogeniană este mai caldă şi mai hiperestezică, iar presiunea cu degetul pe osul lacrimal, la rădăcina nasului şi pe osul *planum* este aceea care provoacă durere şi care traduce localizarea sinoetmoidală preponderantă a procesului inflamator.

Fig. 23. — Punctul dureros în sinuzita etmoidală anterioară acută (după G. Portmann).

Tratament. Principalul obiectiv terapeutic este descongestionarea şi dezobstruarea fosei nazale, pentru a restabili aerarea şi drenajul secreţiilor patologice din celulele etmoidale infectate. Pentru aceasta, se va prescrie un tratament antiflogistic descongestionant, antiseptic şi antalgic, care va consta din aceleaşi măsuri terapeutice expuse în capitolul sinuzitei maxilare acute. În plus, în formele nevralgice persistente şi chinuitoare este indicat blocajul novocainic al ramurilor nervoase etmoidale după metoda Vîşnevski.

Un tratament chirurgical al rinoetmoiditei acute nu va fi întreprins de medicul rinolog decît în formele complicate, osteonecrotice, tromboflebitice şi meningoencefalitice. El va urmări doar asigurarea unui drenaj bun, fără chiuretajul leziunilor, pentru a evita riscul însămînţărilor intraosoase a infecţiei şi a propagării acesteia pe cale vasculară la circulaţia venoasă intracraniană.

Formele clinice, diagnosticul, evoluţia, complicaţiile, prognosticul, etiopatogenia, anatomia patologică şi microbiologia sînt în mare măsură similare cu cele ale sinuzitei maxilare acute.

SINUZITA FRONTALĂ ACUTĂ

Sinuzita frontală acută este afecţiunea inflamatoare recentă, difuză şi nespecifică localizată în mucosa sinusului frontal, mucoasă indemnă de orice trecut patologic sau aflată în stare de „restitutio ad integrum" histofiziologic, în urma unei inflamaţii anterioare.

Simptomele subiective şi obiective locale constau din manifestări fizice şi funcţionale asemănătoare celor din sinuzitele maxilară şi etmoidală, cu precizarea că sediul durerii provocate este maxim în unghiul anteroinferior al orbitei, la inserţia scripetelui muşchiului mare oblic şi în scobitura sprîncenoasă, în punctul de emergenţă al nervului supraorbitar.

Simptomele generale sînt aceleaşi ca în celelalte entităţi sinuzitice.

Tratament. Tratamentul este identic cu cel al sinuzitei maxiloetmoidale acute, cu care este în majoritatea cazurilor asociată.

În unele forme prelungite, este necesar ca medicul generalist, pentru a preveni cronicizarea, să trimită bolnavul medicului rinolog, care va efectua un tratament mixt medico-chirurgical prin practicarea trepanopuncției sinusului frontal, urmată de spălătura cavității sinofrontale cu soluții de antibiotice, conform antibiogramei.



Fig. 24. — Palparea punctelor dureroase în sinuzita frontală acută (după G. Portmann).

Medicul specialist nu va practica un tratament chirurgical al sinuzitei frontale acute decît în formele complicate cu osteomielită a oaselor craniene, cu flebita venelor oftalmice și a sinusului cavernos, cu abces al lobului frontal, respectînd aceleași precauțiuni descrise și protejînd actul chirurgical printr-o antibioterapie masivă cu spectru larg de acțiune.

Formele clinice, diagnosticul, evoluția, complicațiile, prognosticul, etiopatogenia, anatomia patologică și microbiologia sînt identice cu cele ale celorlalte localizări sinuzitice.

SINUZITELE ACUTE ETMOIDALĂ POSTERIOARĂ ȘI SFENOIDALĂ

Etmoidosfenoidita acută este o inflamație a sinusurilor de la baza craniului. Această boală apare consecutiv unei inflamații nespecifice difuze a mucoasei sinusurilor etmoidal posterior și sfenoidal, mucoasă indemnă de orice trecut patologic sau complet vindecată morfofiziologic în urma unei inflamații anterior suferite.

Scanned with OKEN Scanner

Etmoidosfenoidita acută este o boală a virstei adulte. Frecvența ei este mult inferioară îmbolnăvirilor sinusurilor craniofaciale sau anterioare. Este o afecțiune ascunsă, de cele mai multe ori confundată cu tablourile clinice ale celorlalte sinuzite care-i sînt asociate. Carența manifestărilor clinice favorizează constituirea pe tăcute a complicațiilor și adeseori etmoidosfenoidita își trădează existența în fața oftalmologului printr-o nevrită optică sau la examenul neurologic prin pachimeningită bazală și arahnoidită optochiasmatică.

Simptomatologie. Forma închisă a etmoidosfenoiditei acute provoacă, pe lîngă o senzație de tensiune, de plenitudine în profunzimea orbitelor și o durere de cap de tip gravativ cu sediul în creștetul capului sau în ceafă datorită acțiunii mecanice a acumulării intracavitare a puroiului, cît și ca o consecință a nevritei inflamatoare a ramurilor nervoase terminale care asigură sensibilitatea mucoasei etmoidosfenoidale. Cefaleea are de cele mai multe ori un caracter continuu, cu exacerbări, și persistența ei compromite atît activitatea fizică și intelectuală, cît și odihna bolnavului. Scăderea acuității vizuale este un alt simptom, produs de un proces vascular edematos, care comprimă nervul optic în canalul său osos.

În *forma deschisă*, se adaugă și simptomul subiectiv al hemajului frecvent; bolnavul nu suflă atît puroiul în batistă, cît simte nevoia de a-și face toaleta gîtului, de a expulza secrețiile care se scurg în rino- și orofaringe.

Restul simptomelor subiective, funcționale, obiective și generale sînt similare celorlalte îmbolnăviri sinuzale.

Tratament. Se va prescrie medicația antiinfecțioasă, antiflogistică, antiseptică, antalgică și descongestionată descrisă la celelalte sinuzite. În plus, în formele nevralgice — nevralgia nervului II occipital Arnold și a nervului nazal intern — medicul rinolog poate efectua bonenizarea ganglionului sfenopalatin și blocajul novocainic endonazal.

Odată cu declinul simptomelor acute și ori de cîte ori supurația etmoidosfenoidală tinde să se permanentizeze și să devină cronică, bolnavul va fi trimis medicului rinolog, care are la dispoziție și alte mijloace de tratament.

Forme clinice. Forme deschise și închise, forme seroase, supurate și osteonecrozante, forme complicate cu arahnoidită bazală optochiasmatică, cu nevrită optică, cu tromboflebită a sinusului cavernos, cu meningoencefalită difuză, cu abces cerebral.

Diagnostic. Diagnosticul pozitiv este întotdeauna dificil. El se bazează pe experiența și simțul clinic al medicului și uneori sînt necesare mai multe luni de observație a bolnavului pentru a putea preciza diagnosticul clinic de etmoidosfenoidită.

Radiografia în incidența Hirtz este o metodă ajutătoare foarte prețioasă și indispensabilă, mai ales pentru depistarea formei închise a etmoidosfenoiditei acute.

Diagnosticul diferențial va fi făcut cu: rinoetmoidita anterioară, sinuzita frontală, nevralgia craniooccipitocervicală, o tumoare etmoidosfenoidală, o tumoare retroorbitosfenoidală, un cancer bazicranian.

Evoluția, complicațiile și prognosticul sînt asemănătoare cu ale celorlalte sinuzite.

Scanned with OKEN Scanner

SINUZITELE ACUTE ALE COPILULUI

SINUZITA ETMOIDALĂ ACUTĂ

Rinoetmoidita acută a copilului este provocată de virusurile gripale şi paragripale, de rinoadenoiditele acute repetate şi de rinitele pseudomaligne ale bolilor infectocontagioase.

Simptomatologia generală este adesea zgomotoasă şi predomină asupra celei locale.

Febra este de cele mai multe ori ridicată la 39—40°, copilul are frisoane, fotofobie, uneori convulsii, se plînge că-l doare rău capul, este indispus, trist, refuză să mănînce şi să se joace, prezentînd o stare pseudomeningitică.

Semnele locale de fluxiune orbitară superficială sînt prezente prin edemul moale, alb, dureros, al pleoapei superioare şi al bazei nasului, care apoi se extinde şi la pleoapa inferioară. Alteori, fluxiunea orbitară este profundă, există chemozis, exoftalmie, globul ocular fiind deplasat lateral şi caudal. Ganglionii cervicosubmandibulari sînt inflamaţi. Orofaringele este încărcat cu secreţii mucopurulente, care se scurg din fosele nazale şi rinofaringe. Prin palparea osului *unguis* şi a unghiului inferomedial al orbitei se provoacă durere vie.

Tratament. Tratamentul obişnuit, şi care oferă rezultate bune, este cel medicamentos. Se va practica aspirarea puroiului din fosele nazale cu ajutorul unei sonde Nélaton şi a unei pere de cauciuc. Se vor recomanda aerosoli cu hormoni corticosteroizi, antihistaminice de sinteză şi antibiotice (cloramfenicol şi nu penicilină sau streptomicină). La copilul mare, se vor putea prescrie inhalaţii cu uleiuri balsamice volatile, dar se va evita în toate cazurile mentolul. Tratamentul general va consta în poliantibioterapie parenterală, vaccinoterapie nespecifică, alimentaţie bogată în lapte, unt, fructe, vitamină A+D_2, calciu etc. cu diminuarea hidraţilor de carbon.

În prezenţa complicaţiilor, copilul va fi trimis de urgenţă la medicul rinolog.

Diagnosticul pozitiv se va stabili prin existenţa sindromului orbitooccular, a celui infecţios general şi prin radiografie.

Diagnosticul diferenţial va fi făcut cu: erizipelul nazofacial, limfadenita nazogenianã, o periostită orbitară, o dacriocistită, osteomielita maxilarului.

Evoluţie, complicaţii şi prognostic. Rinoetmoidita acută a copilului poate evolua spre vindecare spontană, spre vindecare prin tratament adecvat, spre cronicizare şi spre complicaţii, ori de cîte ori boala este ignorată sau inadecvat tratată.

Scanned with OKEN Scanner

La sugar, sinuzita maxilară acută nu are o fizionomie proprie; tabloul clinic se contopeşte şi se confundă cu acela al unei rinite sau al osteomielitei maxilarului, ceea ce a determinat pe patologi s-o eticheteze ca o pseudosinuzită.

Simptomatologia care predomină este cea generală, a marilor infecţii. Sugarul şi copilul mic au frisoane, temperatura urcă la 39—40°; ei sînt agitaţi, ţipă, plîng într-una, nu dorm, refuză alimentaţia, slăbesc progresiv, au convulsii, o adevărată stare de meningism.

Tulburările digestive, gastrointestinale, nu pot fi remediate de medicul pediatru prin regim şi medicaţie, ele fiind întreţinute de procesul infecţios nazosinuzal.

La examenul direct, obiectiv, se constată roşeaţa şi tumefierea tegumentelor obrazului, congestia căilor lacrimale, uneori dacriocistită supurată sau fistule purulente nazogeniene în regiunea gingivolabială sau în cea a bolţii palatine. Nediagnosticată la timp sau inadecvat tratată, această infecţie perifoliculodentară provoacă leziuni osteonecrotice ale marginii alveolelor, cu formare de sechestre şi cu mortificarea şi eliminarea mugurilor dentari. Se produc deformări ale feţei datorită osteitei necrotice şi atrofiei consecutive a maxilarului, toxiinfecţii bronhopulmonare şi digestive, care întreţin o stare septică ce favorizează denutriţia şi atrepsia.

Forma clinică atenuată, oligosimptomatică, redusă la manifestări de obstrucţie nazală şi de rinoree mucoseroasă filamentoasă sau purulentă, este mai rar observată.

Tratament. Tratamentul sinuzitei maxilare acute a copilului, ca de altfel întreaga patologie inflamatoare sinonazală a acestuia, este în primul rînd un tratament general. Fondul alergic al sinuzitei maxilare va trebui tratat prin schimbarea climatului—cel heliomarin fiind foarte recomandabil — prin corectarea alimentaţiei, prin hiposensibilizare nespecifică polivalentă, sau prin desensibilizare specifică ori de cîte ori factorul alergizant poate fi depistat. Măsurile vor fi potenţate prin administrarea de preparate antihistaminice sau hormoni corticosteroizi.

Radioterapia diencefalohipofizară, prudent aplicată, poate oferi unele rezultate bune. Osteomielita maxilarului va fi tratată cu antibiotice cu spectru larg, în doze mari şi administrate mult timp. Se va efectua incizia flegmonului maxilojugal şi se va asigura drenajul larg al colecţiei purulente pentru a permite evacuarea sechestrelor; plaga va fi irigată cu soluţii penicilinice asociate cu hialuronidază. Se va evita chiuretajul, care poate favoriza difuzarea pe cale vasculară transosoasă a infecţiei şi distrugerea foliculilor dentari, Medicaţia reconstituantă generală şi regimul alimentar sînt aceleaşi cu cele descrise în capitolul rinoetmoiditei acute.

Sinuzita supurată acută *a copilului mai mare de patru ani*, mai ales cea recidivantă, va beneficia de punctia sinusului maxilar, urmată de spălături cu ser fiziologic călduţ şi instilarea în cavitatea sinuzală a antibioticului recunoscut mai activ prin antibiogramă.

Scanned with OKEN Scanner

Pentru aplicarea acestui tratament, medicul pediatru şi medicul generalist vor îndruma copilul bolnav la specialistul rinolog.

Simptomatologia, formele anatomoclinice, evoluţia şi prognosticul sinuzitei maxilare a *copilului de vîrstă şcolară şi a celui în preajma adolescenţei*, sînt mult asemănătoare sinuzitei maxilare a adultului.

Evoluţia osteomielitei maxilarului la sugar este adesea extensivă, cu perioade de remisiuni şi uneori deosebit de gravă, neinfluenţată de antibioterapie şi susceptibilă să provoace moartea prin septicopioemie venoasă şi supuraţii meningoencefalice. Chiar dacă prognosticul vital poate fi uneori îmbunătăţit, osteomielita maxilară a sugarului se întovărăşeşte de sechele funcţionale care tulbură mecanismul normal al masticaţiei.

Diagnosticul pozitiv este astăzi uşor de stabilit datorită colaborărilor rinopediatrice; el va fi confirmat cu ajutorul radiografiei.

Diagnosticul diferenţial va fi făcut cu erizipelul nazofacial, limfadenita nazogenianã, cu o rinoetmoiditã acutã etc.

Patologia inflamatoare sinonazală a copilului nu a beneficiat multă vreme de aceeaşi atenţie şi de acelaşi interes ca patologia auriculară şi cea amigdaloadenoidiană.

Dezvoltarea multilaterală a colaborărilor otorinopediatrice a permis constatarea că este prejudiciabil ca numai otoantrita şi adenoidita să constituie unica preocupare. În felul acesta s-a ajuns să se recunoască rolul indiscutabil al unor sinuzite craniofaciale, adesea ignorate, în determinarea unor sindroame infecţioase bronhopulmonare, digestive, renale, reumatice etc. din patologia infecţioasă a copilului. Este util de subliniat că inflamaţiile sinonazale acute ale copilului de vîrstă şcolară sînt în multe privinţe asemănătoare celor ale adultului, dar că unele particularităţi anatomofiziopatologice, clinice şi terapeutice se cer particularizate. Este logic şi practic să se admită importanţa cauzelor disgenetice, a conformaţiilor anatomice locale, a reacţiilor neurovegetative proprii sugarului şi copilului mic, care se găsesc în curs de adaptare faţă de agresiunile mediului extern, care au reacţii imunologice capricioase şi nesigure şi la care există o activitate hormonală, vasculară şi tisulară deosebit de activă.

Factorii mediului extern baro-, higro-, termometrici influenţează la această vîrstă întreaga activitate corticoviscerală, provoacă tulburări ale echilibrului neurovegetativ local şi general, favorizează agresiunea microbiană şi au o influenţă nocivă necontestată asupra histofiziologiei normale a mucoasei nazosinuzale.

La sugar şi copilul mic, pot fi adesea observate rinosinuzite de cauză generală, cu una din cele două varietăţi:

boala nazosinuzală de adaptare, expresia unei sensibilităţi nespecifice, manifestată prin fenomene de vasodilataţie, de creştere a permeabilităţii capilare şi de edem caracterizînd atonia capilarovenoasă constituţională sau patergia descrisă de Rössle.

boala alergică nazosinuzală, despre care s-a crezut multă vreme că nu se întîlneşte decît după vîrsta de 4—5 ani, manifestările alergice la sugar şi la copilul mic fiind de preferinţă cele digestive şi cele cutanate.

Scanned with OKEN Scanner

Or, în toate aceste cazuri, investigaţiile făcute asupra ascendenţei alergice familiale pot contribui la diagnosticul etiologic al existenţei unei stări alergice. Pe fondul congestiv, fluxionar alergic, care la sugar şi copilul mic constituie un obstacol anatomic şi care compromite şi drenajul cavităţilor nazosinuzale, toate rinitele proprii şi prin contiguitate inflamează şi infectează mucoasa sinuzală. Pe de altă parte, obstrucţia nazală cronică provocată de hiperplazia buretelui limfatic adenoidian, de inflamarea şi infectarea lui repetată ca şi a ţesutului limfatic amigdalopalatin, contribuie la stagnarea secreţiilor nazale şi la crearea condiţiilor de anaerobioză, care exaltă virulenţa germenilor apatogeni, oaspeţi obişnuiţi ai foselor nazale şi favorizează, în modul acesta, dezvoltarea, unei sinuzite rinopatice.

Microbiologia rinosinuzitelor copilului este aceeaşi cu cea a adultului, cu predominanţa stafilococului, a streptococului şi a virusurilor.

Morfogeneza şi dezvoltarea succesivă a sinusurilor nazale fac ca îmbolnăvirea lor să intereseze cu precădere sinusul etmoidal şi pe cel maxilar. Asocierea cu o sinuzită frontală este rarisimă înaintea vîrstei de 10 ani, iar despre o etmoidosfenoidită nu se poate vorbi decît după vîrsta de 15 ani.

INFLAMAŢIILE ACUTE ALE FARINGELUI ŞI AMIGDALELOR

ANGINELE ACUTE

Prin termenul de *anginǎ acutǎ*, cu sinonimele *faringoamigdalitǎ acutǎ* sau *faringolimfoiditǎ acutǎ*, definim un grup de afecţiuni inflamatorii acute specifice şi nespecifice ale faringelui.

Procesul inflamator interesează, în marea majoritate a cazurilor, întreaga histostructură a faringelui, respectiv epiteliul de înveliş al mucoasei, corionul subepitelial şi cel profund, glandele mucipare, precum şi numeroşi foliculi limfoizi izolaţi sau care, prin gruparea lor, individualizează morfologic amigdalele palatine, amigdala faringiană, amigdala linguală şi amigdalele tubare, alcătuind la un loc formaţiunea anatomică cunoscută sub numele de inelul sau cercul limfatic Waldeyer.

Orice anginǎ acutǎ este expresia unui fenomen de apărare, de reacţie a acestui ţesut limfoid faţă de agresiunea exercitată de un germen patogen banal sau specific.

În practică, întîlnim numeroase şi variate forme clinice şi de aceea este necesar să cunoaştem o serie de caractere patogenice şi clinice comune ale anginelor acute.

1. În unele angine, agentul microbian este un oaspete obişnuit al cavităţii faringiene. Astfel, pot fi citaţi: a) streptococul beta-hemolitic A, germen frecvent saprofit al amigdalelor palatine cronic infectate, şi care poate provoca angine acute streptococice cu repetiţie. Fiind localizate în criptele amigdaliene, determină frecvent încălziri periodice şi compli-

Scanned with OKEN Scanner

cații toxiinfecțioase consecutive; b) asociația fuzospirilară, element constant al septicității bucodentare, care provoacă angina acută Plaut-Vincent.

În alte forme clinice, angina acută este provocată de inhalarea unui microorganism infectant din atmosfera înconjurătoare.

Anginele virale gripale și paragripale, unele angine streptostafilococice și multe din anginele specifice ale bolilor infectocontagioase — cele

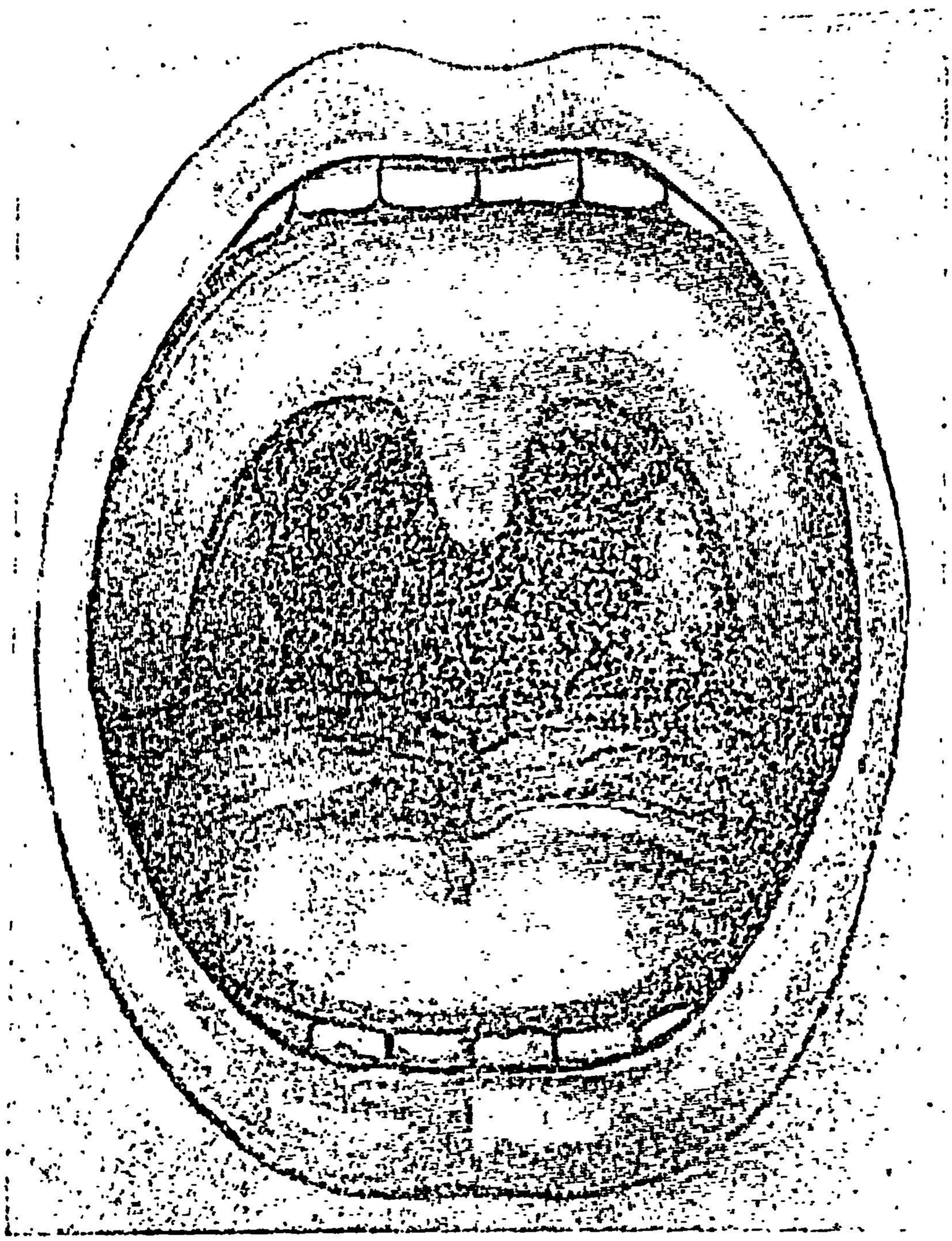

Fig. 25. — Orofaringe normal.

ale scarlatinei, rujeolei, difteriei etc. — sînt transmise prin împroșcarea cu salivă (ploaia bacteriferă descrisă de Pflügge) de către un conlocuitor sau prin tuse și strănut.

În sfîrșit, o altă ipoteză patogenică, susținută de unii autori, consideră anginele acute ca avînd o origine hematogenă, fapt greu de admis. Poate doar angina eritematoasă din sifilisul secundar sau unele angine ale febrelor eruptive ar putea justifica această patogenie.

Scanned with OKEN Scanner

2. O altă caracteristică a marii majorități a anginelor acute, este aceea că sînt difuze, că nu rămîn unilaterale și inflamația se generalizează, se extinde progresiv la întreg țesutul limfofaringian. Singură angina Plaut-Vincent face excepție, rămînînd constant unilaterală.

3. La examenul obiectiv direct — inspecția orofaringelui — explorare de rutină și obligatorie pentru oricare medic generalist de adulți și copii,

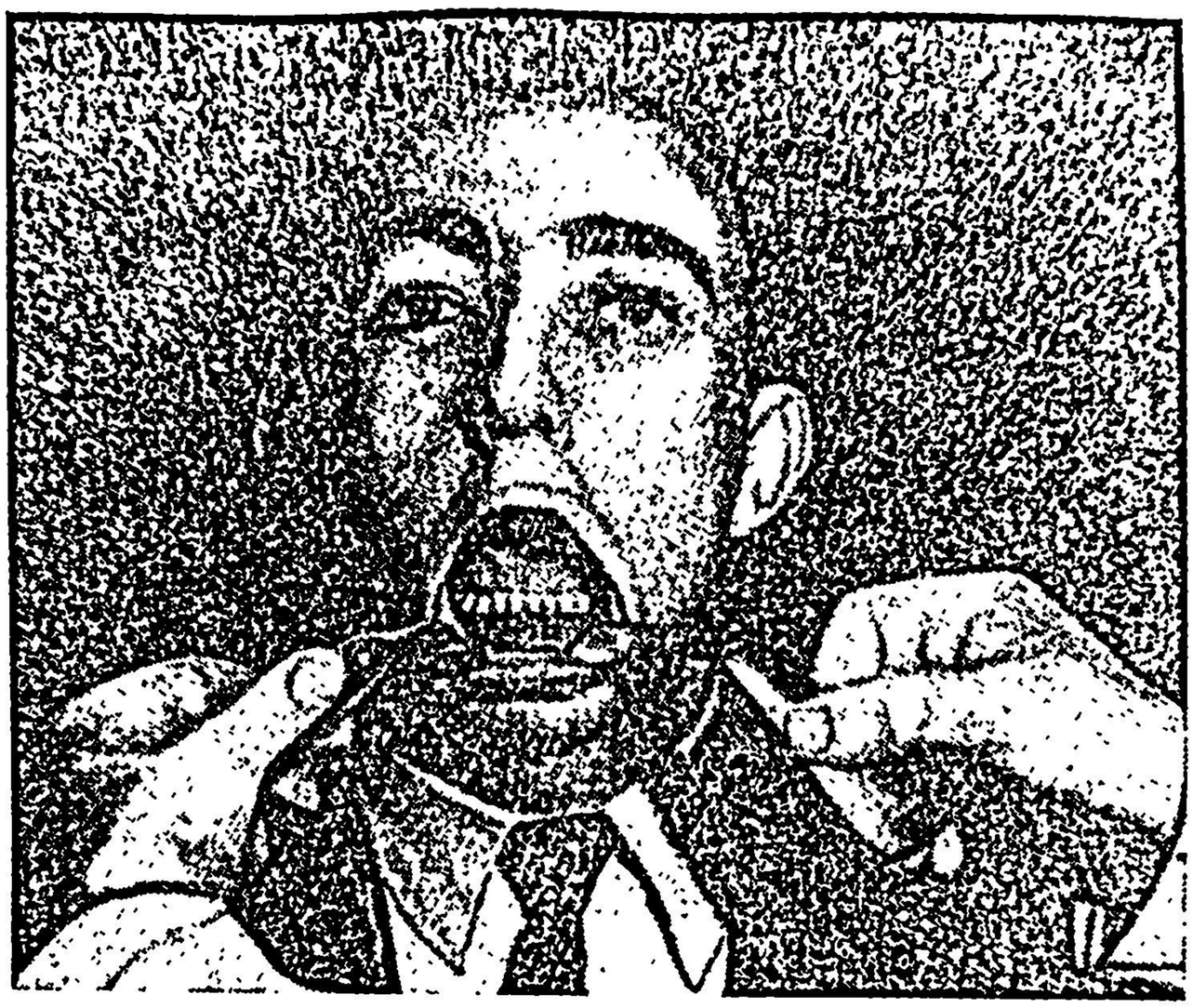

Fig. 26. — Tehnica examenului gingiilor și dinților (după G. Portmann).

Fig.27. — Tehnica examenului feței interne a obrajilor (după G. Portmann).

Scanned with OKEN Scanner

tabloul clinic patologic este identic pentru întreg orofaringele. Citeodată, însă, pot fi întîlnite stadii evolutive diferite ale aceluiaşi proces anginos, o aşa-numită asimetrie lezională. Spre pildă, poate fi observată o formă eritematoasă pe hemifaringele stîng şi o formă pultacee pe cel drept. În mod obişnuit amigdalele palatine sînt mărite de volum, intens congestionate, roşii, sau de culoare albă-lăptoasă în formele pultacee sau albă-cenuşie în cele cu false membrane. Culoarea contrastează cu roşeaţa şi tumefierea stîlpilor amigdalieni, a luetei şi vălului palatin, aspect clinic observat cu precădere în anginele acute edematoase toxice.

4. Simptomatologia subiectivă şi funcţională locală în cvasi-totalitatea anginelor acute ale adultului este reprezentată de : durere spontană, continuă, cu sediul în fundul gîtului şi subangulomandibular (adenopatie satelită), durere care iradiază spre urechi şi regiunea occipitală, iradiere care se explică prin existenţa anastomozei nervoase dintre pneumospinal şi nervul II occipital Arnold, care este o prelungire a celei de a 2-a rădăcini a plexului cervical.

Alteori, durerea este intermitentă, violentă şi provocată de mişcarea de deglutiţie a salivei, secretată întotdeauna în exces, sau a alimentelor.

Sindromul dureros are sediul de ambele părţi; cînd este perceput cu intensitate mărită unilateral, arată că angina s-a complicat cu o supuraţie intra- sau perifaringeană de partea respectivă. Mai trebuie reţinut că toleranţa la durerea anginoasă în prima copilărie este, ca şi cea auriculară, destul de mare, ceea ce obligă ca examenul fizic al faringelui şi cel otologic să fie practicat în mod obligatoriu în prezenţa unei stări febrile inexplicabile.

Un alt simptom subiectiv funcţional este cel care exprimă tulburarea funcţiei vocale, în sensul modificării fonaţiei prin adăugarea unei tonalităţi guturale. Timbrul acesta vocal semnifică vocea amigdaliană.

5. Existenţa unei reacţii limfoganglionare cervicale, a unei adenopatii, nu este obligatorie în toate formele de angine. Aceasta lipseşte în anginele virale, gripale şi paragripale, este destul de inconstantă în angina Plaut-Vincent şi lipseşte întotdeauna în anginele acute neutropenizante maligne.

6. Anginele acute se însoţesc întotdeauna de simptome generale, în relaţie directă cu natura şi virulenţa agentului infectant şi cu reactivitatea biologică de apărare a organismului. Există mai întotdeauna o reacţie febrilă mai mult sau mai puţin intensă, însoţită de inapetenţă, limbă saburală, constipaţie, urini puţine, concentrate şi albuminoase, precum şi o stare de oboseală şi curbatură.

7. O altă caracteristică comună a anginelor acute este aceea că pot fi sursa unor toxiinfecţii viscerale acute, subacute sau cronice, în vecinătate sau la distanţă, cîteodată deosebit de grave. Printre acestea, se situează o serie de determinări septicopoiemice streptococcice sau cele cauzate de bacilul *funduliformis*. De asemenea, unele accidente infecţioase metastatice în categoria cărora endocardita malignă se înscria, pînă la introducerea în terapeutică a antibioticelor, ca o afecţiune de extremă gravitate.

8. Anginele acute reprezintă adesea simptomul sau manifestarea clinică patologică cu care debutează bolile infectocontagioase. Amigdalele sînt

Scanned with OKEN Scanner

considerate ca fiind adevărate porţi de intrare ale agenţilor infectanţi ai scarlatinei, poliomielitei, encefalitei epidemice, meningitei cerebrospinale epidemice şi, pentru unii autori, a reumatismului infecţios articular acut.

9. În prezenţa unui tablou clinic de angină acută, oricît de banală ar părea, este util să se identifice germenul cauzal şi să se testeze sensibilitatea lui la antibiotice şi chimioterapice. Să avem mereu prezent în gîndirea noastră de medici că această angină poate reprezenta manifestarea iniţială a unei boli infectocontagioase sau poate fi expresia unei hemopatii benigne sau maligne (mononucleoza infecţioasă, agranulocitoza etc.).

Aşadar, *examenul unui bolnav suferind de o angină acută nu trebuie să se mărginească dcar la inspecţia orofaringelui, la palparea ganglionilor cervicali şi la constatarea unei stări febrile.*

Avem datoria ca printr-un interogatoriu minuţios să precizăm condiţiile de apariţie şi modul de debut al anginei, precum şi să cunoaştem dacă a fost contact cu un bolnav de difterie, scarlatină etc.

Examenul clinic local va fi completat cu un examen general în cadrul căruia vom investiga starea tegumentelor, existenţa unui exantem, a unei erupţii purpurice, vom explora majoritatea ariilor ganglionare, cervicale, supraclaviculare, axilare, inghinocrurale etc., precum şi regiunea hepatosplenică. Constatarea unui sindrom adenosplenohepatomegalic va orienta astfel diagnosticul spre anumite forme clinice de angine. Acest examen este necesar să fie reînnoit în zilele următoare, deoarece un diagnostic cert asupra naturii unei angine acute poate fi precizat ulterior prin examene bacteriologice, prin hemoleucogramă şi mielogramă.

10. În sfîrşit, o ultimă caracteristică patogenică şi clinică comună a anginelor acute este aceea că, în anumite condiţii, pot influenţa formaţiile nervoase ale plexului faringian, alcătuit din elemente ortosimpatice originare din ganglionul cervical superior şi elemente parasimpatice provenite din pneumogastric. Echilibrul acestei inervaţii neurovegetative poate fi astfel tulburat, dînd naştere la o serie de manifestări patologice diverse, explicate fiziopatologic prin *fenomenul Reilly*.

Reilly, fiziopatologul canadian, şi şcoala sa, într-o comunicare *princeps* făcută în anul 1934 şi apoi în alte lucrări similare, a demonstrat că injecţia de endotoxină tifică diluată într-un ganglion mezenteric poate provoca la distanţă, leziuni intestinale grave şi chiar mortale. Ulterior, el a observat că leziunile tisulare erau identice dacă se foloseau şi alţi agenţi agresori în cursul experienţelor (toxine microbiene, alcaloizi, săruri metalice, curenţi electrici etc.), şi puteau fi întîlnite şi în alte organe (rinichi, ficat, stomac, creier etc.). Aceste leziuni constau în vasodilataţie, exsudaţie, şi edem al endoteliilor vasculare, urmate de hemoragii şi, în stadiul ultim, de necroză.

Prin analogie, s-a admis că agresiunea exercitată de o angină acută asupra plexului nervos faringian poate determina la distanţă, leziuni identice. Anginele hipertoxice acute pot genera complicaţii toxiinfecţioase viscerale neuromiotendinoarticulare, renale, endocardice, cutanate etc.

Scanned with OKEN Scanner

Pot fi observate mai multe forme clinice ale acestei entităţi morbide:
— *forma comună*, uşoară, se manifestă brusc prin fior, curbatură şi febră, care nu depăşeşte la adult 38°, dar care la copil poate ajunge şi la 40°. Starea generală este discret alterată — astenia lipseşte. *Semnele subiective şi funcţionale* locale constau in: disfagie, senzaţie de uscăciune

Fig. 28. — Imagine patologică a orofaringelui. Faringoamigdalită acută (după G. Portmann)

şi de arsură în fundul gîtului la adult, iar la copil predomină obstrucţia nazală şi dispneea moderată prin hiperplazia inflamatorie a amigdalei Luşka şi a amigdalelor palatine, precum şi otalgia. La examenul obiectiv, inspecţia orofaringelui ne arată un istm faringian roşu. Amigdalele palatine sînt mărite de volum, acoperite cu un exsudat transparent mucos,

Scanned with OKEN Scanner

care devine opalin cînd descuamarea epitelială este foarte pronunţată, sau apare cremos, puriform, friabil, neaderent, în strat gros la orificiile criptelor, de unde musteşte şi de unde poate fi uşor îndepărtat cu spatula. Stîlpii lojei amigdaliene sînt de asemenea de culoare roşie şi nu roz cum sînt în mod obişnuit, nu sînt tumefiaţi şi sînt acoperiţi cu exsudat. Mucoasa peretelui posterior al orofaringelui este presărată uneori cu puncte pultacee, corespunzătoare foliculilor limfoizi inflamaţi. Palparea regiunilor subangulomandibulare şi substernomastoidiene arată ganglionii măriţi de volum şi dureroşi, nu numai la palpare, dar şi în mod spontan, ceea ce poate provoca uneori torticolis (planşe, pag. 144).

La examenul morfologic al sîngelui găsim hiperleucocitoză moderată, cu polineutrofilie.

— *forma clinică virală*, gripală şi paragripală, are o incubaţie scurtă, de 24—48 de ore. Începe brusc, cu frisoane şi senzaţie de rău general, care obligă pe bolnav să prefere patul. Semnele generale constau din febră de 39—40° şi cefalee puternică. Starea generală se alterează progresiv, bolnavul are facies congestionat, ochii sclipitori, buzele uscate, limba saburală, opalină, asemănătoare porţelanului, transpiraţii continui, astenie, rachialgii, mialgii şi artralgii, anorexie, constipaţie, urini puţine, concentrate şi albuminoase. Examenul direct al orofaringelui arată o mucoasă roşie viu, amigdale de volum normal şi acoperite de un uşor exsudat transparent, ca un reticul fibrinos care se detaşează uşor. La palparea ariilor ganglionare cervicosubmandibulare, se simt ganglioni mici şi puţin dureroşi.

Simptomatologia locală subiectivă şi funcţională pe care o acuză bolnavul este aceea de uscăciunea gîtului, de asprime, de arsură la nivelul feţei posterosuperioare a vălului retronazal, datorită participării concomitente la procesul anginos a faringelui nazal (angina retronazală). Respiraţia nazală este dificilă, în special la copil, şi respiraţia bucală măreşte senzaţia de uscăciune a mucoasei. Deglutiţia se face cu greu şi este foarte dureroasă. Procesul inflamator se poate extinde în jos, interesînd laringele şi traheea şi provocînd răguşeală, tuse chintoasă, dureroasă şi obositoare, însoţită de expectoraţie mucoasă.

— **forma clinică toxică gravă** are un debut brutal, cu frisoane repetate, cefalee intensă, rachialgii, febră care se menţine ridicată la 40—41°. Amigdalele sînt hipertrofiate şi acoperite cu un exsudat puriform, gălbui. Lueta şi stîlpii amigdalieni sînt edematiate, deglutiţia este foarte dureroasă, vocea este alterată. Se constată o adenopatie satelită de tip inflamator foarte dureroasă la palpare, o limbă saburală; urinile sînt rare, concentrate şi conţin albumină în cantitate mare. Bolnavul este foarte obosit şi uneori somnolent.

Această formă este cea care provoacă în mod obişnuit fie complicaţii locale şi de vecinătate (supuraţii intra- şi perifaringiene), edem al laringelui, fie complicaţii la distanţă (articulare, renale, cardiace etc.).

Tratamentul este simptomatic şi profilacticocurativ. Cel simptomatic va consta din repaus la pat, higienă bucofaringodentară, vaccinuri nespecifice (Polidin), antitermice şi analgetice (aspirină, chinină, salicilat de

Scanned with OKEN Scanner

sodiu, piramidon, fenacetină), administrate numai după efectuarea formulei sanguine. Alimentaţie uşoară lactovegetală, sare puţină, compoturi, gemuri, siropuri şi zemuri de fructe din abundenţă, pentru a favoriza diureza. Calmarea durerilor locale va putea fi obţinută şi prin gargarisme cu ape mineralizate carbogazoase calde, datorită proprietăţilor analgeziante ale anhidridei carbonice degajată în bule.

Următoarea prescripţie este de asemenea apreciată de bolnavi :

Rp. Capete de mac nr. 1
Rădăcină de nalbă 30 g
Borat de Na 5 g
Apă caldă 1000 g
Ds.: Uz extern, pentru gargarisme sau spălături în gît.

În caz de adenopatie spontan dureroasă prişniţele sau compresele în trei straturi sînt de asemenea utile. Reamintesc aici componentele unei astfel de comprese: primul strat va fi de vată hidrofilă îmbibată cu apă caldă alcoolizată 50%. O piele foarte sensibilă poate fi protejată prin aplicarea de lanolină. Cel de al doilea strat va fi o foiţă de nylon sau gutapercă, iar cel de al treilea, o fîşie de molton sau lînă.

Badijonajul faringelui cu diferite medicamente este mai mult dăunător şi el trebuie înlocuit prin spray-uri conţinînd chimioterapice cu puternică acţiune microbiană locală (Hexoral Gödecke) sau cele cu oxitetraciclină şi hidrocortizon (Terra-cortril Pfizer sau Oxicort Polfa). Eficacitatea tabletelor de penicilină, sulfamidă, tirotricină este uneori nesigură. Antibioticele în administrare parenterală trebuie să fie rezervate formei grave şi pentru a combate complicaţiile.

Profilactic şi curativ, vom recomanda asanarea bucodentară, amigdaloadenoidectomia, vaccinoterapie, vitamine, calciu, fier, hemoglobină, cură heliomarină, pentru copii în special, şi crenoterapie sulfuroasă pentru adulţi. În angina cu false membrane, difteroide, în caz de dubiu, vom administra de la început seroterapia antidifterică în asociaţie cu penicilinoterapia.

Diagnosticul pozitiv al formelor clinice de angină acută este uşor de precizat pe baza simptomelor descrise.

Diagnosticul diferenţial va fi făcut cu :

— *angina acută a scarlatinei* în perioada de debut, în care se asociază vomismente, puls tahicardic, eritem la plicile de flexiune ale cotului şi coapselor, limbă albă şi faringe roşu;

— *angina acută a bolii Bouillaud*, în care bolnavul prezintă artralgii puternice şi fluxiuni articulare;

— *enantemul faringian toxic, alimentar sau medicamentos* (antipirină, iodoform, arsenic etc.), care se asociază şi cu erupţii cutanate;

— *angina acută eritematoasă* a luesului secundar, în care la inspecţia orofaringelui observăm plăci mucoase opaline pe un fond de enantem difuz. Această angină este de lungă durată în absenţa tratamentului specific;

— *angina acută a mononucleozei infecţioase*, în care este prezent un sindrom adenosplenomegalic şi care are o evoluţie lungă;

Scanned with OKEN Scanner

— *angina difterică*, în care exsudatul este aderent, membranele se întind pe văl şi stîlpi şi se refac rapid după detaşare. Adenopatia este prezentă, febra moderată, dar starea generală este tot mai alterată. Examenul bacteriologic este pozitiv pentru bacilul Löffler;

— *angina herpetică*, al cărui debut este mai brutal şi care prezintă false membrane aderente, policiclice;

— *angina rujeolică*, în care se asociază catarul ocular (conjunctive injectate, lăcrimare abundentă, chemozis, ochi sticloşi), catar nazal (obstrucţie, rinoree). La bucofaringoscopie observăm pe faţa internă a obrajilor, în regiunea molarilor, prezenţa cîtorva elemente eruptive mici, roşii, cu puncte albăstrii (semnul Köplik). Se asociază mai întotdeauna o tuse iritativă, spartă, care traduce extensia catarului rujeolic la arborele laringotrahcobronhic;

— *flegmonul periamigdalian*, care poate complica o angină acută; obişnuit el este unilateral şi se însoţeşte de trismus, voce amigdaliană, otalgie şi se trădează la orofaringoscopie prin tumefacţie hemiveloamigdaliană.

Evoluţie. Angina acută banală eritematopultacee se vindecă în 4—5 zile. Alteori, ea poate să dureze doar 24—48 de ore (angină avortată). Amigdalele palatine pot rămîne mărite de volum prin retenţia şi cronicizarea infecţiei în cripte, oricînd susceptibilă se se acutizeze. Angina virală are o convalescenţă mai lungă, o predispoziţie la complicaţii bronhopulmonare datorite exaltării virulenţei pneumococului şi a bacilului Pfeiffer, iar astenia este de lungă durată.

Prognosticul este benign, în afara complicaţiilor, care pot fi numeroase şi variate. Acestea sînt locale, de vecinătate sau la distanţă. Complicaţia locală este reprezentată de flegmonul sau celulita supurată periamigdaliană.

Complicaţiile de vecinătate pot fi ascendente (otite, rinosinuzite) şi descendente (laringotraheobronşite), adenopatii cervicale acute supurate, adenoflegmoane laterofaringiene, celulite cervicale difuze.

Complicaţiile viscerale la distanţă sînt consecinţa septicemiei postanginoase, provocată mai frecvent de streptococul beta-hemolitic şi de bacilul *funduliformis*. Mai rar pot fi întîlnite accidente pioemice sub formă de colecţii viscerale (pleurezie purulentă, abces pulmonar, abces cerebral), endocardită acută sau lentă malignă, nefrită albuminurică sau hematurică, complicaţii explicate prin caracterul septicemic al anginelor acute, în special a formei grave.

Microbiologie. În angina acută banală sau comună, există un polimorfism microbian. Streptococul beta-hemolitic (tipul A şi A 12) este agentul cel mai obişnuit, asociat cu pneumococul, stafilococul, micrococul cataral, pneumobacilul Friedländer sau *Klebsiella pneumoniae*, bacilul Pfeiffer şi tetragenii. Virusurile gripal şi paragripal au putut fi identificate cu ajutorul microscopului electronic. Prin teste serologice au putut fi izolate peste 30 de serotipuri. Aceste virusuri au fost recoltate din faringele bolnavilor prin gargarisme cu o soluţie salină la pH 7, la care s-au adăugat penicilină şi streptomicină pentru a inhiba dezvoltarea germenilor banali. Soluţia respectivă a fost apoi însămînţată pe ţesut embrionar de pui sau pe lichid amniotic de ou fecundat de 11 zile.

Scanned with OKEN Scanner

Etiologie. Frigul umed şi variaţiile mari şi bruşte higro-, baro-, termometrice din anotimpurile de primăvară, toamnă şi iarnă sînt cauzele favorizante cele mai dese. Infecţiile virale fiind epidemice, permit contagiunea directă. Alături de acestea se situează septicitatea bucodentară şi retenţia secreţiilor septice în criptele amigdaliene, care scad reactivitatea biologică tisulară locală. Intervenţiile chirurgicale pe fosele şi sinusurile nazale, urmate de tamponament menţinut mai multe zile în aceste cavităţi, sînt de asemenea cauze predispozante.

În sfirşit, o reactivitate biologică scăzută a întregului organism, obosit prin efort de muncă sau debilitat prin boli infecţioase anergizante (bronhopneumonie, tuberculoză), prin stări carenţiale (hipo- sau avitaminoze), prin boli metabolice (diabet, anemie etc.), se sumează pentru a permite exaltarea virulenţei germenilor microbieni saprofiţi, oaspeţi obişnuiţi ai cavităţii bucofaringiene.

FLEGMONUL PERIAMIGDALIAN PALATIN

Este complicaţia flegmonoasă din imediata vecinătate a unei amigdalite acute. Constă din formarea unei celulite supurate cu sediul în spaţiul celular decolabil dintre capsula amigdaliană şi peretele faringian. Poate fi întîlnit la orice vîrstă, dar de predilecţie în vîrsta adultă.

Simptomatologie. În perioada de stare, de flegmon constituit, bolnavul se prezintă la medicul generalist sprijinindu-şi cu mîna capul înclinat de partea bolnavă pentru a relaxa astfel musculatura gîtului ; în mîna cealaltă ţine o batistă cu care îşi şterge saliva ce se scurge neîncetat din gură. Ezită să răspundă la întrebări, vocea este nazonală, stinsă, detimbrată. Uneori înghite în doi timpi saliva strîmbîndu-se de durere şi apăsîndu-şi puternic palma peste ureche. Priveşte fix în pămînt, speriat de necesitatea unei noi deglutiţii.

Subiectiv, aşadar, bolnavul acuză două simptome funcţionale : *odinofagie* şi *otalgie* de partea bolnavă.

Obiectiv, la orofaringoscopie, care trebuie făcută cu o foarte bună iluminare şi cu multă răbdare din cauza trismusului, se va observa că una din lojile amigdaliene este puternic congestionată şi bombează. Această tumefacţie poate depăşi uneori lueta şi poate coborî în lungul stîlpului posterior amigdalian. La palparea gîtului, poate fi constatată o adenopatie retroangulomandibulară, dură şi dureroasă.

Semnele generale ale oricărei infecţii sînt prezente : febră la 39°, puls tahicardic, urini puţine, concentrate şi albuminurice, hiperleucocitoză cu polinucleoză.

Tratament. În stadiul de precolecţie, medicul generalist va recomanda un tratament medicamentos constînd din antibiotice cu spectru larg de acţiune, asociate cu Sulfametin. De asemenea, injecţii intramusculare cu Polidin două fiole pe zi, Vitamina C_{500} 2 fiole/zi, antitermice şi analgezice pe cale parenterală, precum şi gargarisme emoliente, călduţe.

Scanned with OKEN Scanner

În stadiul de abces colectat, medicul generalist va proceda la evacuarea acestuia, prin următoarea tehnică : va badijona mucoasa velopalatoamigdaliană în punctul unde colecţia bombează la maximum, cu soluţie Bonain (clorhidrat de cocaină, mentol, fenol āā 1 g) pînă ce se produce o escară superficială albă prin acţiunea acidului fenic. Cu ajutorul unei seringi de 10 ml, la care se adaptează un ac de puncţie ganglionară, medicul generalist va transfixia ţesuturile în acest punct pînă ce pătrunde în cavitatea abcesului, extrăgînd puroiul şi uşurînd astfel suferinţele bolnavului.

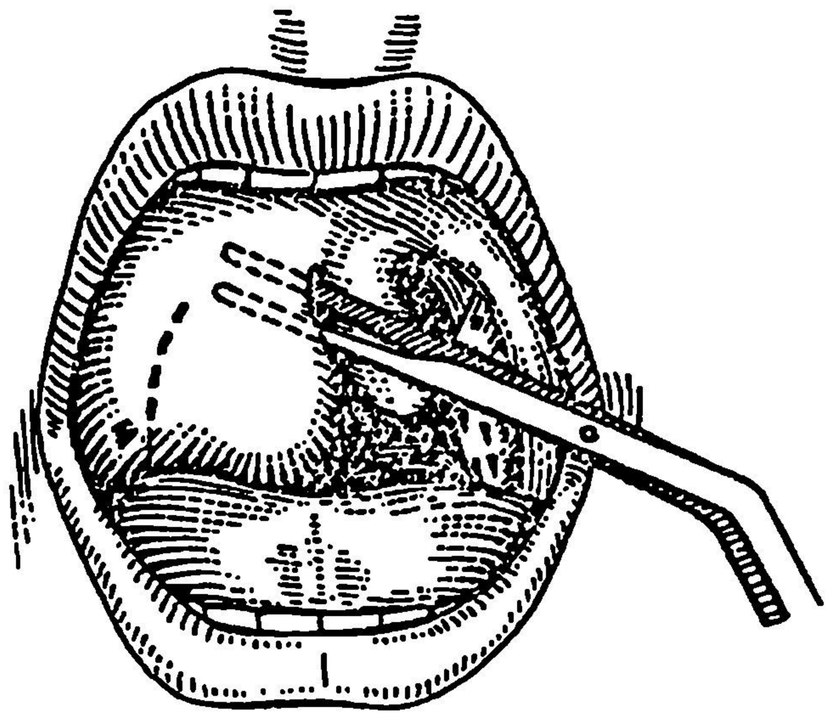

Fig. 30. — Deschiderea şi evacuarea unui flegmon periamigdalian.

După efectuarea acestei asistenţe de urgenţă, de prim-ajutor, medicul generalist poate trimite bolnavul la un serviciu O.R.L., unde se va practica într-un prim timp incizia şi drenajul flegmonului, iar ulterior amigdalectomia.

Este util, însă, ca medicul generalist să fie instruit să execute o bună evacuare a pungii abcesului. Pentru aceasta, pe traiectul acului prin care a aspirat puroiul, marcat de scurgerea unei picături purulente, va introduce o pensă Kocher sau Lubet-Barbon, pe care o va deschide în momentul extragerii ei, realizînd astfel o incizie suficientă pentru drenajul colecţiei. A doua şi a treia zi pot fi necesare redeschideri şi evacuări ale puroiului pe aceeaşi cale.

Medicul generalist va indica ulterior, ca după 10—20 de zile bolnavul să se prezinte la serviciul O.R.L. în vederea amigdalectomiei, deoarece orice nouă inflamaţie acută amigdaliană se va complica în mod cert cu un astfel de abces.

Diagnostic. Diagnosticul pozitiv va fi bazat pe anamneză, pe semnele subiective funcţionale şi pe cele fizice, obiective. Ori de cîte ori puroiul îşi creează spontan o cale de drenaj prin hiatusul veloamigdalian, diagnosticul este şi mai uşor de stabilit. În celelalte cazuri, existenţa flegmonului periamigdalian va fi confirmată prin puncţia exploratoare.

Diagnosticul diferenţial va fi făcut cu :

— goma sifilitică a vălului palatin (este indoloră, are evoluţie lentă);

— actinomicoza faringoamigdaliană (tumefacţia este dură, lemnoasă);

— o tumoare mixtă salivară;

— o tumoare malignă;

— periamigdalita fluxionară (uricemică, reumatoidă);

— abcesul odontopatic juxtaamigdalian (episod dentar, periodontită edematoasă, trismus foarte accentuat, durere mandibulară, anestezie mentonieră, tumefacţie paramaxilară şi nu paramediană).

Scanned with OKEN Scanner

Evoluţie, complicaţii, prognostic. Dacă abcesul nu este drenat la timp, dacă deschiderea este insuficientă şi dacă septicitatea puroiului este mare, pot apărea următoarele complicaţii :

— extinderea sau propagarea supuraţiei în loja viscerală, spre faringe, spre baza limbii sau în spaţiile cervicale ;

— hemoragii prin ulcerarea unui vas mare arterial ;

— tromboflebite septice ale venei jugulare interne sau, mai rar, ale sinusului cavernos, cu meningită difuză septică sau abces cerebral.

Etiologie. Cauza determinantă este, în majoritatea cazurilor, infecţia cu streptococ hemolitic. Cauzele favorizante sînt :

— malformaţii locale de origină embriologică (hiatus veloamigdalian obliterat prin fibre musculare sau aderenţe patologice care realizează o cavitate închisă) ;

— existenţa diverticulului supra- sau epiamigdalian sinusului Tourtual — o adevărată fistulă congenitală oarbă internă ;

— amigdalita cronică latentă ;

— septicitatea bucodentară ;

— frigul şi umezeala ;

— bolile infectocontagioase, care anergizează organismul şi exaltă microbismul saprofit existent.

ANGINELE ACUTE SPECIFICE

ANGINA DIFTERICĂ

Este o localizare faringiană a difteriei, o boală infectocontagioasă endemoepidemică, provocată de bacilul Löffler. Este o angină pseudomembranoasă care, mai mult decît angina banală, nu reprezintă numai o boală locală, ci una generală, datorită răspîndirii în organism a toxinei difterice, toxină cu tropism nervos.

Mediul de cultură cel mai bun pentru bacilul difteric este serul de bou coagulat, pe care se dezvoltă bastonaşe cu extremităţi îngroşate, grupate în palisade ca pachetele de ace sau literele alfabetului.

Angina difterică se poate prezenta sub două forme clinice :

— **forma comună benignă** are o incubaţie de 3—4 zile şi un debut insidios fără semne generale (febră etc.) şi fără semne subiective sau funcţionale (disfagie etc). Bolnavul se plînge de o oboseală inexplicabilă, de inapetenţă şi are o paloare neobişnuită. Copilul suferă de obstrucţie nazală şi, examinat în acest stadiu, prezintă la orofaringoscopie amigdale roşii, tumefiate, cu cîteva puncte albe, opaline.

În perioada de stare, angina difterică este caracterizată prin prezenţa de false membrane confluente, extinse pe stîlpii amigdalieni, pe vălul palatin şi pe toată suprafaţa orofaringelui. Ele sînt aderente şi lasă, după detaşare, o mucoasă exulcerată, sîngerîndă, care nu se disociază în apă. Febra nu depăşeşte 38°, dar pulsul este tahicardic şi cu bătăi mai slabe. Copilul este tot mai obosit şi palid, anorexic, urinează puţin. Două alte

Scanned with OKEN Scanner

semne obiective, ne întăresc prezumţia că ne găsim în prezenţa unei angine difterice: 1) existenţa unei adenite retroangulosubmandibulare, formată din ganglioni duri, mobili şi dureroşi, fără periadenită şi 2) o rinită posterioară sau coriză retronazală persistentă, datorită infectării rinofaringelui şi coexistenţei, la copil, a unei adenoidite difterice. Tensiunea arterială şi miocardul arată la explorările funcţionale limite fiziologice. În leucogramă se constată hiperleucocitoză moderată cu polineutrofilie. Evoluţia unei angine difterice comune, frustă şi nediagnosticată ca atare, se poate face către vindecare spontană în 8—10 zile. Convalescenţa este însă lungă, cu astenie marcată şi cu elemente sechelare, multiple paralizii (ale vălului palatin, ale acomodării vizuale, ale membrelor inferioare). Constatarea acestor paralizii precizează un diagnostic retrospectiv. În anumite condiţii de organism debilitat, carenţa terapeuticii favorizează extensia la arborele laringotraheobronhic şi difuzarea toxinei difterice în organism (planşe, pag. 144).

— **forma malignă** se caracterizează prin gravitatea semnelor generale şi prin amploarea semnelor locale.

Această formă poate succeda unei forme comune ignorată şi netratată sau se poate manifesta *ab initio* cu toată violenţa, datorită unei slabe reactivităţi biologice generale şi unei virulenţe deosebite a bacilului Löffler.

Semnele generale pe care le poate prezenta bolnavul sînt: febră mare, vărsături abundente, dureri abdominale. Bolnavul, mai ales copilul, este delirant sau abătut, cu facies injectat. Pulsul este slab şi rapid, zgomotele cordului sînt asurzite, tensiunea arterială este scăzută, ureea sanguină este crescută. Toate aceste semne traduc o insuficienţă acută corticosuprarenaliană. Halena este urît mirositoare şi se mai pot observa echimoze tegumentare.

Ca semn subiectiv şi funcţional, odinofagia este violentă şi, din cauza ei, bolnavul refuză alimentaţia.

La examenul obiectiv, constatăm că faringele este în întregime căptuşit cu false membrane groase, cenuşii brune fetide, iar restul mucoasei este de culoare roşie, edemaţiată şi uşor sîngerîndă. Inspecţia narinelor arată o rinită vestibulară murdară cu false membrane hemopurulente, care se întind şi în fosele nazale. Ganglionii cervicali sînt voluminoşi, dureroşi, cu proces de periadenită, deformînd gîtul care ia aspectul cunoscut sub denumirea de gît proconsular. Constatarea unei paralizii precoce a vălului palatin este un semn de mare gravitate.

Tratament. Seroterapia antidifterică timpuriu administrată şi în doze suficiente reprezintă tratamentul de elecţie curativ şi specific al anginei difterice. Administrarea serului se poate face concomitent, pe cale subcutanată şi intramusculară, 30 000, 50 000 sau 100 000 unităţi într-o singură injecţie. Doza va fi repetată a doua şi a treia zi, pentru a asigura difuzibilitatea necesară şi o acţiune eficace.

Accidentele seroterapiei au pierdut astăzi din gravitate datorită serurilor purificate şi dezalbuminate, precum şi prin folosirea medicaţiei antihistaminice şi a hormonilor corticosteroizi. Desensibilizarea prin metoda Besredka este totuşi bine să rămînă în uz.

Scanned with OKEN Scanner

Ca tratamente adjuvante, este util să se asocieze penicilina, tonice cardiace, vitamina C, extractul total de glandă suprarenală. În forma malignă toxicoseptică, cu manifestări paralitice precoce, este indicat să se administreze sulfat de stricnină în doze mari, care pentru organismele normale sînt toxice. Dozele vor fi fracţionate şi progresive, toleranţa organismului impregnat cu toxină difterică fiind mult mărită pentru stricnină şi unii autori recomandă chiar 1—3 mg pe kilocorp. Administrarea stricninei este însă contraindicată în crupul difteric, în manifestările spastice şi pseudotetanice, care vor fi combătute cu Luminal şi neuroplegice. Se pot prescrie şi băi ale orofaringelui, cu apă caldă bicarbonatată, slab antiseptizată şi prişniţe pentru adenopatie.

Tulburările funcţionale ale dinamicii de deglutiţie, provocate de paralizia vălului palatin şi a muşchilor constrictori ai faringelui, necesită alimentarea şi hidratarea prin sondă nazofaringoesofagiană, prin hipodermo- şi rectocliză.

Profilaxia anginei difterice trebuie să fie realizată prin depistarea purtătorilor de microbi şi a indivizilor receptivi. Se va folosi reacţia Shick, injectînd în derm 1/10 ml toxină difterică, reacţie care dacă arată a 7-a zi o zonă roşie la locul inoculării, este apreciată ca fiind pozitivă. Recent, Reh a preconizat o cutireacţie cu toxină difterică, care se citeşte mai repede şi este tot atît de fidelă ca şi reacţia Shick. Dacă una sau alta din aceste reacţii este pozitivă, ceea ce înseamnă că individul respectiv este receptiv, se injectează 5 000 unităţi de ser antidifteric, care conferă o imunitate imediată. Aceasta nu depăşeşte însă 3 săptămîni, fapt care face necesară vaccinarea antidifterică cu anatoxină Ramon (toxină difterică atenuată prin căldură şi formol). Se administrează în total 3 injecţii de 1, 2 şi 3 ml, la interval de 2—3 săptămîni şi o injecţie de rapel cu 2 ml după un an.

Adenoidoamigdalectomia va fi recomandată la purtătorii de germeni astfel imunizaţi, şi bolnavul va fi trimis medicului specialist. Pînă la efectuarea acestei intervenţii, rino- şi orofaringele este bine să fie dezinfectate cu sol. de teramicină.

Diagnosticul pozitiv al anginei difterice va fi bazat pe noţiunea de contagiune, pe constatarea unei angine cu false membrane aderente care se extind, pe coexistenţa unei rinite iniţial unilaterale, pe disfonie, pe existenţa adenopatiei şi, desigur, pe confirmarea dată de examenul bacteriologic.

Diagnosticul diferenţial al formei comune, va fi făcut cu:

— angina Plaut-Vincent, care este obişnuit unilaterală, ulceroasă şi nu alterează starea generală. Examenul microbiologic identifică asociaţia fuzospirilară;

— angina acută banală eritematopultacee, forma pseudomembranoasă;

— angina monocitară, mai frecventă la adolescent şi adult şi care este însoţită de o limfadenie generalizată cu splenomegalie şi un tablou sanguin cu hiperleucocitoză moderată, dar cu multe mononucleare. În mononucleoza infecţioasă, reacţia Hăngănuţiu-Paul-Bunel este pozitivă;

Scanned with OKEN Scanner

— plăcile mucoase difteroide ale sifilisului secundar;
— o anginǎ flegmonoasă avortată;
— o anginǎ postamigdalectomică.

Forma malignă a anginei difterice va fi diferenţiată de:

— angina leucozei acute, care este asociată cu o gingivostomatită hemoragică, cu adenopatii generalizate, cu splenohepatomegalie. Hemoleucograma şi mielograma precizează existenţa hemopatiei;

— angina agranulocitozei, care este mai ales ulceroasă şi mai puţin membranoasă şi în care tot examenul sîngelui tranşează incertitudine.

Evoluţie. Angina difterică se poate vindeca în 2—3 zile, dacă se instituie în timp util seroterapia. În prezenţa falselor membrane care căptuşesc faringele, nu mai trebuie aşteptată confirmarea laboratorului. Dacă diagnosticul este ignorat sau în cazul unei forme clinice hipertoxice, moartea poate avea loc rapid prin insuficienţă hepatorenală şi suprarenaliană şi prin sincopă cardiacă sau bulbară. În unele cazuri, la autopsie s-a găsit un mulaj fibrinos laringotraheobronhic, care a provocat moartea prin asfixie, nici intubaţia şi nici traheotomia nemaiputînd salva bolnavul. În asemenea cazuri, cînd se instalează o dispnee progresivă, iniţial de tip superior şi apoi inferior, este necesară degajarea arborelui traheobronhic cu ajutorul bronhoscopiei, a instilaţiilor de penicilină asociată cu alfachimotripsină urmate de aspiraţie, ceea ce obligă încredinţarea bolnavului medicului specialist endoscopist.

La unii bolnavi cu difterie malignă, favorabil influenţată iniţial prin seroterapie, apar în plină convalescenţă, către a 10-a zi, semne de deficienţă cardiovasculară, constînd din: tahiaritmie, zgomot de galop, puls slab, neregulat, tensiune coborîtă. Cordul este dilatat, ficatul mare. Această stare de asistolie sau hiposistolie face parte din sindromul malign secundar, descris de Marfan. El poate fi uneori ameliorat prin opoterapie suprarenaliană şi prin tonice cardiace. Alteori, azotemia creşte, prostraţia este maximă şi apar vărsături incoercibile, precursoare ale exitusului cauzat de o sincopă cardiorespiratorie, de obicei cu ocazia unui efort minim, cum este acela al ridicării din pat.

Prognosticul este în funcţie de forma clinică, de precocitatea seroterapiei antidifterice, de reactivitatea bună a organismului precum şi de prezenţa complicaţiilor. Acestea pot fi *locale* şi de vecinătate (supuraţii intra- şi perifaringiene, otite, mastoidite, rinosinuzite etc.); *respiratorii* (crup difteric, evoluînd în trei faze: disfonică, dispneică şi asfixică, bronhopneumonie, pleurezie); *cardiace* (tahicardie sau bradicardie şi diferite aritmii, care traduc alterarea funcţională a miocardului, constatată la examenul electrocardiografic); *nervoase* (paralizie velopalatină, paralizia acomodaţiei vizuale şi a membrelor inferioare); *renale* (nefrită albuminurică, hematurică şi azotemică); *suprarenaliene* (insuficienţa acută, care este cauza morţii subite în difteria malignă).

Scanned with OKEN Scanner

Se poate prezenta sub 5 forme clinice:

Angina eritematoasă simplă. Este aşa-numita anginâ simptom, deoarece scarlatina debutează uneori prin acest unic semn. Subiectiv şi funcţional, bolnavul se plînge de disfagie şi senzaţie de arsură în faringe. Ca semne generale, putem întîlni: frison, febră 39°, cefalee şi vărsături. Pulsul este rapid, 140 pe minut; limba este albă, depapilată, roşie doar în vîrf şi pe margini. Exantemul îşi are sediul cu precădere pe plicile de flexiune şi pe faţa anterioară a toracelui. Inspectînd orofaringele, vom observa prezenţa unei angine roşii, amigdale mărite de volum, vălul şi stîlpii amigdalieni tumefiaţi. Pe amigdale apare, uneori, un exsudat pultaceu. Ganglionii sub- şi retromandibulari sînt moderat măriţi.

Angina scarlatinoasă precoce gravă. Este una din manifestările formelor maligne ale scarlatinei. Subiectiv şi funcţional, deglutiţia este foarte dureroasă, iar respiraţia nazală dificilă. Concomitent, există o rinoree hemopurulentă. Ganglionii cervicali sînt dureroşi, tumefiaţi şi uneori se ramolesc şi supurează. Bolnavul urinează rar, puţin, şi urinile conţin nor gros de albumină. Hemocultura este uneori pozitivă pentru streptococul hemolitic. Obiectiv, la bucofaringoscopie se observă o limbă uscată, roşie, întreg faringele bucal este căptuşit cu un exsudat cenuşiu difteroid, sub care mucoasa este ulcerată.

Angina scarlatinoasă tardivă gravă. Face parte din complexul simptomatic al sindromului infecţios secundar, care se manifestă către a 20-a zi a bolii scarlatinoase. Bolnavul acuză odinofagie intensă, salivaţie abundentă, halenă fetidă şi rinoree hemopurulentă. Obiectiv, se constată false membrane aderente pe tot fundul gîtului, adenită cervicală dureroasă, prostraţie, febră 40°, puls tahicardic, tensiune arterială scăzută. Tabloul clinic este asemănător difteriei maligne. În trecut, asociaţia morbidă difterie-scarlatină era adesea observată. Astăzi, această asociaţie este tot mai rară.

Angina scarlatinoasă ulceronecrotică, individualizată de Henoch, este cu totul excepţională de la introducerea în terapeutică a medicaţiei antibiotice moderne. Subiectiv, bolnavul salivează abundent, are halenă fetidă şi odinofagie violentă. Faringele apare murdar, cu ulceraţii pe amigdale, văl, luetă şi stîlpii amigdalieni, ulceraţii care au margini abrupte, fund aton, murdar, mortificat. Adenopatia este prezentă şi dureroasă. Starea generală, alterată, cu febră 40°, hipotensiune, puls rapid.

Angina gangrenoasă din cursul scarlatinei este de asemenea din ce în ce mai rar observată astăzi, apărînd cu precădere la indivizi foarte debilitaţi. Microbiologia este streptococică în asociere cu anaerobi. Obiectiv, se constată o anginâ cu false membrane cenuşii, sub care se formează escare negre. Halena este extrem de fetidă. Gîtul este sediul unor adenopatii voluminoase, cu proces de periadenită. Starea generală se alterează rapid. Cu toată antibioterapia, în această formă de anginâ prognosticul rămîne rezervat, decesul putînd surveni prin sindrom toxicoseptic.

Scanned with OKEN Scanner

Tratamentul. Tratamentul igienodietetic va consta, în primul rînd, din repaus la pat, aproximativ 3 săptămîni. Regim alimentar lactat, asociat cu ceaiuri şi zemuri de fructe în prima săptămînă, apoi regim lacto-vegetarian hiposodat. În cea de a 3-a săptămînă, dacă urinile nu conţin albumină, se pot permite supele de carne şi rasolul slab.

Tratamentul medicamentos, simptomatic, va consta, în formele uşoare, din instilaţii nazale slab antiseptice şi din gargarisme emoliente. Se vor administra antitermice şi antalgice. Se vor aplica prişniţe.

Angina scarlatinoasă este bine influenţată de penicilinoterapie, în doze de 800 000—1 600 000 U.I. pe zi, timp de o săptămînă. În formele ulceronecrotice şi gangrenoase, se va asocia penicilinei ser de convalescent în doză de 100 ml, ser antistreptococic şi ser antigangrenos. Această medicaţie scurtează evoluţia anginei, jugulează infecţia nazală şi infecţia faringiană şi scade temperatura. Sînt utile uneori şi : opoterapie cortico-suprarenaliană, administrare *per os* de tirotricină şi teramicină. Penicilina este activă şi asupra toxemiei scarlatinoase, în special asupra toxinei care se fixează pe sistemul nervos vegetativ, precum şi asupra complicaţiilor ganglionare, otice şi rinosinuzale. Artralgiile sînt favorabil influenţate prin salicilat de sodiu în doze de 3—4 grame pe zi.

Angina scarlatinoasă lasă o infecţie persistentă a ţesutului amigdalo-adenoidian. Medicul generalist va recomanda, aşadar, îndepărtarea acestor formaţii limfoide cronic infectate, cunoscînd că realizează astfel profilaxia unor complicaţii viscerale în aparatul locomotor, renal şi cardiac.

Profilaxia propriu-zisă a anginei scarlatinoase se face prin izolare timp de 9 zile. Controlul contagiozităţii se face prin recoltarea, în convalescenţă, a secreţiilor faringiene şi însămînţarea lor pe medii cu geloză sînge.

Administrarea penicilinei în perioada iniţială a bolii, asigură dispariţia streptococului hemolitic, dar lipseşte pe bolnav de imunitate. Convalescenţii purtători de germeni ai unei scarlatine fruste ignorate precum şi cei sănătoşi, dar receptivi, este bine să fie supuşi unui tratament cu penicilină.

Diagnosticul pozitiv se stabileşte prin anamneză, care va preciza absenţa scarlatinei în antecedente, pe noţiunea de contact cu un scarlatinos 4—5 zile înainte, pe aspectul limbii şi al faringelui, pe prezenţa vărsăturilor, pe o eventuală tahicardie inexplicabilă şi, desigur, pe examenul microbiologic care identifică streptococul hemolitic eritrogen.

Diagnosticul diferenţial va fi făcut cu toate formele eritematopultacee ale anginelor banale, cu angina difterică şi cu angina Plaut-Vincent.

Evoluţia şi prognosticul anginei simple sînt benigne ; a celor grave sînt în raport cu complicaţiile care pot fi loco-regionale şi la distanţă. Limfadenitele cervicale apar de obicei în cursul sindromului infecţios secundar, către a 20-a zi de boală, printr-un brusc cîrlig febril, precedat de fior. Ganglionii rămîn tumefiaţi cîteva săptămîni, după care scad progresiv din volum, dispar cu încetul şi supurează foarte rar.

Complicaţiile ascendente sînt reprezentate de rinosinuzita scarlatinoasă, de otitele precoce şi tardive, de otomastoiditele necrozate. Complicaţiile viscerale la distanţă pot intercsa sistemul locomotor (reumatism

Scanned with OKEN Scanner

infecţios-poliartrită, cu predilecţie la micile articulaţii), nefrite albuminurice, hematurice şi azotemice.

Este admis, astăzi, datorită cercetărilor fraţilor Dick, că streptococul hemolitic are rol principal şi poate chiar exclusiv în etiologia anginei şi bolii scarlatinoase. Acest streptococ secretă o toxină eritrogenă, care poate fi recunoscută prin reacţia Dick. Se injectează intradermic un filtrat streptococic scarlatinos care provoacă o zonă de eritem la locul injecţiei la toţi indivizii receptivi la scarlatină.

Un alt argument în sprijinul etiologiei streptococice a anginei scarlatinei este acela al existenţei unei antitoxine care conferă imunitate şi care poate fi pusă în evidenţă prin reacţia sau fenomenul de stingere, descris de Schultz şi Charlton. Avem de-a face desigur cu un gen de streptococ specific, deoarece se ştie că majoritatea streptococilor nu conferă imunitate ci dimpotrivă, au un caracter recidivant.

ALTE ANGINE ACUTE SPECIFICE

Angina rujeolei se caracterizează prin enantemul contemporan perioadei catarale preeruptive. Poate avea uneori formă gangrenoasă.

Angina rubeolei nu are caracteristic decît tardivitatea apariţiei.

Angina variolică este o anginǎ roşie, pseudoflegmonoasă. Pe această tumefacţie apar elemente specifice, respectiv proeminenţe mici, cenuşii, încercuite de un enantem viu. Acestea evolucază spre exulceraţii acoperite cu false membrane. În forma hemoragică a variolei, angina se prezintă cu false membrane brune, care exhală un miros fetid. Se extinde adesea la laringe, provocînd o laringită acută edematoasă.

Angina varicelei se manifestă prin vezicule izolate pe vălul palatin.

Angina specifică a tularemiei are debut brutal, cu febră de 39—40°. Subiectiv, încă din prima zi, bolnavul acuză o durere spontană submandibulară, unde la palpare se simte un ganglion inflamat. A 2-a şi a 3-a zi se prind şi alţi ganglioni.

La examenul obiectiv, se observă o congestie moderată a orofaringelui, iar în a 3-a—a 4-a zi apare, pe amigdala corespondentă adenopatiei, un exsudat alb-cenuşiu pseudomembranos, neaderent. Această anginǎ albă dispare obişnuit a 7-a—a 8-a zi, lăsînd după ea o stare de astenie prelungită, timp de 3—4 săptămîni. Reacţia limfoganglionară (adenopatia) se menţine timp de aproape 2 luni şi, uneori, se poate ramoli şi supura, necesitînd incizie şi drenaj.

Tratament. Vindecarea se obţine repede prin administrarea de streptomicină şi tetraciclină.

Diagnosticul pozitiv al anginei tularemice se face cu uşurinţă dacă ţinem seama de adenita care precede angina, de unilateralitatea ei, de frecvenţa supuraţiei ganglionilor. Prin anamneză vom căuta să precizăm noţiunea de contact cu un iepure de casă sau de cîmp infectat cu microbul

Scanned with OKEN Scanner

tularemiei. În sprijinul diagnosticului clinic, vom solicita laboratorului confirmarea imediată prin tularinoreacţia Lavergne. Serodiagnosticul este posibil mai tardiv, după a 10-a şi chiar a 20 a zi.

Diagnosticul diferenţial va trebui făcut în primul rînd cu angina Plaut-Vincent (unilateralitatea) şi cu toate anginele pultacee şi pseudomembranoase.

Angina acută a tularemiei este o achiziţie recentă. Primele cazuri descrise datează de 15—20 de ani. Este probabil că această formă de angină a fost ignorată din cauză că a constituit unicul simptom al bolii. Agentul patogen este *Pasteurella tularensis*, care pătrunde în bucofaringe vehiculat, probabil, cu mîinile infectate cu ocazia jupuirii unui iepure sau unui alt animal rozător bolnav.

Angina febrei tifoide. Este o angină ulceroasă, care apare în 15—20% din cazurile de febră tifoidă. Ea apare la sfîrşitul primului sau în cel de al 2-lea septenar al febrei tifoide. Se prezintă sub forma unei ulceraţii superficiale, ovalare, cu axul mare vertical, cu sediu pe stîlpul amigdalian anterior, cu fund neted, alb-gălbui, cu margini roşii, tăiate abrupt. Această angină ulceroasă poate ilustra teoria patogenică neurovegetativă a lui Reilly. A fost bine studiată de Duguet, care a arătat că nu provoacă nici un simptom funcţional şi nu se însoţeşte de adenopatie. Este o manifestare patognomonică a existenţei unei febre tifoide, care îşi aşteaptă încă precizarea prin serodiagnosticul Vidal.

Angina erizipelului facial este caracterizată printr-un enantem viu, cu cîteva flictene care, prin confluenţa lor, provoacă exulceraţia mucoasei. Cînd virulenţa streptococului este mare şi organismul este debilitat printr-o protopatie anergizantă (de ex. diabet, avitaminoze sau alcoolism) pot apărea complicaţii auriculare (otite şi otomastoidite streptococice), adenoflegmoane cervicale şi, uneori, gangrenă faringiană, care agravează prognosticul.

Angina eritematoasă a reumatismului poliarticular acut. Ca manifestare autonomă, este din ce în ce mai negată pentru motivul că orice angină streptococică poate provoca complicaţii articulare sau cardiace. Răspunde prompt la administrarea de salicilat.

Angina acută fluxionară a gutei începe cu semne de infecţie acută, febră mare şi stare generală alterată, odinofagie intensă. La examenul obiectiv, se constată tendinţa fluxionară cu edem al vălului, luetei, peretelui posterior al faringelui, stîlpilor amigdalieni şi vestibulului laringian. Simulează un flegmon periamigdalian. Aceleaşi fluxiuni pot exista la nivelul articulaţiilor şi în viscere. Nu se observă exsudat pultaceu şi nici reacţie ganglionară. Diagnosticul este uşurat prin constatarea tumefierii degetului mare de la picior.

Angina febrei aftoase. Febra aftoasă, boală a ovinelor şi cu deosebire a bovinelor, este o infecţie virală care se transmite de la animal la om prin laptele de vacă infectat. În primele zile ale invaziei, boala începe cu frisoane, febră 38°, vărsături şi stare de rău general. Enantemul bucofarin-

Scanned with OKEN Scanner

gian şi aftele care caracterizează această anginâ pot fi observate către sfîrşitul primei săptămîni. Pe fondul roşu al faringelui sînt presărate aftele, care rareori sînt confluente. Întreaga suprafaţă a feţei interne a obrajilor, a stîlpilor anteriori ai amigdalelor, limba şi gingiile, prezintă astfel de leziuni. Ele se însoţesc de o salivaţie abundentă şi de dureri vii, care fac dificilă masticaţia şi tulbură alimentaţia.

Tratament. Pînă în prezent, nu avem la dispoziţie o medicaţie specifică antiaftoasă. De aceea vom prescrie gargarisme cu infuzii de camarulă, nalbă, tei etc., emoliente şi sedative ale durerii. Diagnosticul este uşurat în prezenţa unei epidemii şi în mediul rural. Tabloul clinic descris orientează diagnosticul. Evoluţia este benignă — spre vindecare — complicaţiile fiind excepţionale.

Angina herpetică sau angina albă virală. Dintre toate anginele acute, această angină debutează cel mai zgomotos, cu febră de 40—41°, cu fior puternic asemănător celui pneumonic, cu delir, iar la copii, cu agitaţie şi convulsii care simulează o meningită. În această perioadă, inspecţia orofaringelui ne arată o mucoasă presărată cu mici vezicule strălucitoare, grupate în buchete pe amigdale, pe stîlpii lojei amigdaliene şi, mai rar, pe mucoasa peretelui posterior al faringelui. În cîteva ore, aceste vezicule se rup, lăsînd eroziuni acoperite cu pseudomembrane. Un examen atent va arăta coexistenţa unui herpes labial, a unei stomatite herpetice sau a unui herpes laringian (planşe, pag. 144).

Angina herpetică se însoţeşte uneori de adenită şi este extrem de dureroasă. Semnele generale dramatice din perioada de debut dispar imediat ce se instalează erupţia veziculoasă şi febra coboară brusc după a 6-a zi, iar bolnavul se vindecă fără complicaţii.

Tratament. Angina herpetică este o afecţiune benignă, care se vindecă fără un tratament special. Se vor recomanda gargarisme emoliente, slab antiseptice şi antalgice, spray-uri cu Hexoral, Oxicort, vaporizaţii cu glicerină boraxată. Sînt în studiu unele antibiotice antivirale.

Diagnosticul pozitiv va fi precizat prin tabloul clinic descris.

Diagnosticul diferenţial, în perioada de debut, va trebui făcut cu scarlatina, pneumonia şi cu meningita cerebrospinală. În perioada de stare, caracterul pseudomembranos al anginei obligă la deosebirea ei de difterie, care însă nu începe niciodată atît de brutal, ale cărei false membrane nu au caracterul policiclic grupat, localizat, ci dimpotrivă, se extind la întreg faringele. În caz de dubiu, se va recurge la culturi pe ser de bou coagulat. În perioada eruptivă veziculoasă, angina herpetică poate fi confundată cu zona zoster faringiană a cărei localizare predomină pe bolta palatină şi pe stîlpii amigdalieni respectînd faţa faringiană a amigdalelor palatine. Erupţia de zonă apare pe traiectul unui nerv. Diagnosticul diferenţial mai trebuie făcut cu herpesul recidivant, frecvent la femei în perioada catamenială şi lipsit de simptomatologia generală a anginei herpetice.

Angina albă virală este o afecţiune exclusiv umană, a cărei etiologie, Levaditi, Harvier şi Nicolau, au precizat-o prin izolarea unui virus dintr-un

Scanned with OKEN Scanner

caz complicat cu encefalită care a dus la moartea bolnavului. Microscopia electronică a permis identificarea şi includerea agentului patogen în categoria virusurilor cu tropism nervos. El se distruge repede prin căldură peste 55°, dar rezistă la frig pînă la minus 186°. Este prezent în veziculele herpetice, din care dispare imediat ce acestea s-au rupt; este heteroinoculabil cu uşurinţă la adolescenţi şi adulţi, care sînt foarte receptivi, în opoziţie cu persoanele în vîrstă înaintată, care se dovedesc rezistente.

Angina zonci zoster. Este o afecţiune infecţioasă virală trofoneurotică, care alterează teritoriul faringean de sub dependenţa inervaţiei celei de a 2-a ramuri a trigemenului, a nervului maxilar. Se manifestă prin disfagie dureroasă şi prin erupţie veziculoasă. Disfagia se amendează odată cu spargerea şi dispariţia veziculelor localizate pe bolta şi vălul palatin şi pe treimea superioară a stîlpilor amigdalieni. Această angină este unilaterală şi adesea prezintă aceeaşi erupţie veziculoasă şi în teritoriul de inervaţie al oftalmicului şi în şanţul gingivojugal corespondent.

Evoluţia se face spontan spre vindecare în timp de 15 zile, fără sechele şi fără să recidiveze. Diagnosticul diferenţial trebuie să fie făcut cu angina herpetică, cu cea a varicelei şi a pemfigusului. O putem întîlni uneori în tabloul clinic al tabesului.

Tratamentul este cel simptomatic. Se vor prescrie gargarisme emoliente, analgetice şi antinevralgice.

Angina acută a pemfigusului vulgar. Debutează ca o boală infecţioasă, cu febră, frisoane şi disfagie. Examenul orofaringelui arată prezenţa unor bule seroase sau hemoragice, cu aspect de flictene care după cîteva zile se transformă în ulceraţii rotunde acoperite cu pseudomembrane. Evoluează astfel timp de 10—15 zile după care regresează. Forma cronică a acestei angine are evoluţie recidivantă asemănătoare unei boli neurodistrofice. Apariţia succesivă de bule duce la ulceraţii întinse, la atrofia mucoasei şi la cicatrici vicioase.

Tratament. Cel al formei acute constă în prescrierea de gargarisme emoliente şi slab antiseptice. În plus, medicaţia antalgică şi antitermică — deoarece vindecarea se face spontan. În forma cronică, nu dispunem pînă în prezent de un tratament specific şi activ şi de aceea bolnavul poate sucomba prin caşexie lentă. Vom căuta să susţinem starea generală prin medicaţie roburantă (vitamine, calciu, fier, arsenic etc.).

Diagnosticul pozitiv va fi bazat pe simptomatologia subiectivă şi obiectivă descrisă, precum şi pe evoluţia consemnată.

Diagnosticul diferenţial este adesea dificil. Va fi făcut cu o arsură alimentară banală, cu angina herpetică, cu cea aftoasă, cu plăcile mucoase ale sifilisului secundar. Ori de cîte ori coexistă leziuni cutanate, conjunctivale şi laringiene, diagnosticul se stabileşte mai uşor. Această angină este considerată a fi o tulburare trofoneurotică.

Scanned with OKEN Scanner

Are o fizionomie clinică proprie, care permite să fie întotdeauna uşor identificată. Ea începe fără zgomot, insidios, cu tabloul clinic al unei angine banale unilaterale, cu disfagie moderată, cu febriculă de 37,5°, dar cu oboseală mare. Pot fi întîlnite două forme clinice :

— *forma difteroidă* în care se constată un placard difteroid, cu falsă membrană cenuşie, aderentă, care niciodată nu depăşeşte linia mediană şi care se desprinde şi se elimină spontan a 5-a zi, fără să lase ulceraţii ale mucoasei. Adenita care o însoţeşte este întotdeauna discretă ;

— cea de a doua formă este *ulceromembranoasă*, cu aspect de escară, care, eliminîndu-se lasă în urma ei o ulceraţie şancriformă, neregulată, cu fund murdar, necrotic, anfractuos, cu margini ridicate, neindurate, sîngerînde. Împrejurul acestei ulceraţii, se observă o zonă inflamatorie, cu reacţie limfoganglionară subangulomandibulară, moderată şi indoloră. Febra, ca şi disfagia, rămîn în general moderate, astenia este însă întotdeauna prezentă. Mai pot exista exagerări ale reflexului salivar şi o halenă urît mirositoare (planşe, pag. 144).

Tratament. Gargarisme emoliente, spray-uri sau vaporizări cu penicilină 30 000 — 50 000 U.I./ml. Penicilină V în tablete care se sug.

Pentru a preveni recidivele, este recomandabilă asanarea gingivodentară şi amigdalectomia.

Diagnosticul pozitiv se stabileşte pe caracterele clinice descrise şi este confirmat prin examenul microbiologic, care arată prezenţa bacililor fuziformi şi a spirililor.

Diagnosticul diferenţial al formei difteroide va fi făcut cu :

— angina difterică, în care se identifică bacilul Löffler ;

— amigdalita lacunară ulceroasă, în care găsim concreţiuni calcare şi a cărei evoluţie este foarte scurtă ;

— şancrul sifilitic amigdalian, care este de asemenea unilateral, dar care nu prezintă o reacţie inflamatorie atît de intensă. În sifilis, ulceraţia este mai regulată, mai curată, cu margini indurate şi cu o reacţie limfoganglionară mai dură şi care interesează mai mulţi ganglioni. În caz de dubiu, se va căuta existenţa treponemei palide prin ultramicroscopie fie în secreţiile recoltate din ulceraţie (este mai greu să fie deosebite treponemele de spirochetele banale ale gurii), fie, de preferat, prin puncţie ganglionară. Serodiagnosticul pentru sifilis nu devine pozitiv decît după a 15-a — a 20-a zi. Sifilisul secundar se manifestă prin plăci mucoase, opaline, prin sifilide ulceroase multiple, superficiale. Sifilisul terţiar depăşeşte, în stadiul de gomă, amigdala ;

— epiteliomul amigdalian infectat secundar prin asociaţia fuzospirilară, în care sîngerarea este uşor provocată prin atingerea cu portvata, iar la palpare amigdala are o induraţie lemnoasă ;

— tuberculoza amigdaliană, forma ulcerocazeoasă ;

— anginele ulceroase ale bolilor de sînge (angina leucozei acute, a agranulocitozei şi a mononucleozei infecţioase).

Scanned with OKEN Scanner

Evoluţia şi prognosticul anginei Plaut-Vincent sînt benigne. Tratată corect, în 7 — 8 zile se vindecă. În caz contrar, se extinde şi se complică cu stomatita ulceroasă, noma, o glosită sau laringita ulceromembranoasă.

Leziunile ulceroase se produc prin pătrunderea în profunzime a fuzospirililor, care provoacă necroză. Spirilii sînt aceia care atacă epiteliul de înveliş, disociind celulele şi deschizînd astfel drumul pătrunderii în profunzime a bacililor fuziformi. În modul acesta, se produc leziuni de necrobioză ale epiteliului şi ţesutului limfoid. În raport cu virulenţa microbilor şi cu reactivitatea tisulară locală, se pot constitui fie eroziuni superficiale cu aspect difteroid, fie ulceraţii profunde acoperite cu membrane. H. Vincent a precizat, încă de acum 70 de ani, că agentul cauzal al anginei Plaut-Vincent este asociaţia microbiană de bacili fuziformi cu spirili. Ambii germeni fac parte din flora gingivodentară normală şi constanţa prezenţei lor este condiţionată de existenţa dinţilor, lipsind la sugarul mic şi la indivizii edentaţi. Factorii favorizanţi ai procesului patologic sînt reprezentaţi de cariile dentare, pioreea alveolară, gingivita, criptele amigdaliene infectate, stomatitele toxice medicamentoase, surmenajul, avitaminozele.

ANGINA GANGRENOASĂ

Este o altă formă de anginā acută ulceronecrotică, hiperseptică, fetidă, caracterizată clinic prin rapiditatea şi gravitatea distrugerilor tisulare în profunzimea lor, prin intensitatea sindromului toxiinfecţios şi prin frecvenţa celulitei cervicale septice pe care o provoacă.

Debutează brusc cu frisoane, senzaţie de rău general, febră 40° şi odinofagie atroce. Gîtul este împăstat difuz, tumefiat, cu edem moale. Trismusul este prezent. Amigdalele sînt mărite de volum, sfacelice. Vălul palatin, stîlpii şi întreg istmul faringian sînt acoperite cu o salivă groasă, amestecată cu sfaceluri putride. Progresiv, se produc ulceraţii întinse, terebrante; bolnavul intră într-o stare de adinamie şi de torpoare profundă. Decesul poate surveni prin colaps, edem laringian asfixic, hemoragii repetate sau prin hemoragie cataclismică carotidiană. Leziunile au caracterul de gangrenă umedă, interesînd mucoasa şi planul muscular profund. Extensia lor la bolta palatină provoacă ulceraţia acesteia şi eliminarea de sechestre osoase.

Tratament. Administrare de antibiotice „larga manu". Penicilină, 2 — 3 milioane U.I. zilnic în perfuzie, Strepancil sau Strevital, 1 — 2 grame în 24 de ore şi, dacă în 24 — 48 de ore nu se observă o ameliorare, 2 g teramicină, precum şi ser antigangrenos. Medicaţie antalgică, repaus şi alimentaţie echilibrată. Se va corecta diabetul, dacă există, şi se va combate azotemia. Se vor prescrie spălături abundente şi emoliente ale cavităţii bucofaringiene.

Diagnosticul pozitiv se bazează pe tabloul clinic descris.

Diagnosticul diferenţial, care poate intra în discuţie, este cel cu angina difterică, forma malignă.

Scanned with OKEN Scanner

Evoluţia şi prognosticul sînt astăzi fundamental schimbate în bine prin medicaţia antibiotică modernă.

Agentul cauzal obişnuit pare să fie streptococul anacrob, asociat celui hemolitic, fuzospirililor, bacililor *funduliformis*, *fragilis* şi *ramosus*. Cauzele favorizante sînt reprezentate de anergizarea organismului prin boli infecţioase sau carenţiale, subalimentaţia, diabetul, azotemia, hemopatiile maligne, care datorită neutropeniei lipsesc organismul de apărare activă.

ANGINELE ACUTE ALE UNOR BOLI DE SÎNGE

Consideraţii clinice şi patogenice comune. 1) Aceste angine reprezintă manifestări simptomatice ale unor hemopatii acute sau aflate în stadiul de evoluţie acută. Dintre acestea, unele sînt benigne—mononucleoza infecţioasă, leucopenia aplazică sau neutropenia cronică — iar altele sînt maligne — leucozele şi agranulocitoza.

2) Forma clinică a acestor angine este cea ulceromembranoasă în hemopatiile benigne şi cea ulceronecrotică şi gangrenoasă extensivă şi dramatică în cele maligne.

3) Ele sînt întotdeauna însoţite de febră şi de o alterare profundă a stării generale.

4) Prezenţa sau absenţa unui sindrom leucopenic (adenosplenomegalie) este un preţios element de orientare a diagnosticului clinic. Sindromul adenosplenohepatomegalic este prezent în angina monocitară (mononucleoza infecţioasă) şi în leucozele acute şi este absent în aleucii ca neutropenia cronică şi agranulocitoza. Poliadenopatia nu poate fi considerată ca o simplă reacţie inflamatorie consecutivă anginei. Ea exprimă, ca şi splenohepatomegalia, participarea organelor limfohematopoietice, cum sînt şi amigdalele, la tulburările ce au loc în sistemul reticulohistiocitar. Participarea ganglionilor limfatici interesează nu numai teritoriul limfatic tributar amigdalelor, ci toate ariile ganglionare — occipitale, supraclaviculare, axilare, inghinocrurale, mediastinale etc.

5) Anginele din cursul bolilor de sînge se infectează secundar cu fuzospirili, piogeni banali şi anaerobi, infecţie favorizată de scăderea potenţei biologice de apărare a ţesutului faringoamigdalian prin granulocitopenia existentă.

Angina mononucleozei infecţioase sau angina monocitară. Este o angină roşie, la care ne izbeşte hipertrofia amigdalelor palatine şi a celei linguale, care sînt acoperite cu un exsudat pultaceu, dar sub care nu există ulceraţii. Adenomegalia este bilaterală şi interesează iniţial ganglionii axilari şi inghinali. Ganglionii sînt duri, nedureroşi, mobli şi nu evoluează spre supuraţie. Febra are un caracter neregulat, iar pulsul este uneori disociat. Bolnavul este astenic, somnolent, anorexic.

Tratament. Se va recomanda păstrarea unei igiene riguroase a gurii şi gîtului. Penicilină 1 600 000 U. I., parenteral şi în aerosoli, tonice cardiace, opoterapie splenohepatică şi microtransfuzii. Corticoterapia influenţează favorabil şi rapid angina monocitară — febra dispare în 2 — 3 zile, exsu-

Scanned with OKEN Scanner

datul amigdalofaringian de asemenea, astenia se reduce mult şi bolnavul are o convalescenţă rapidă. Dar adenosplenomegalia şi tabloul sanguin rămîn neschimbate timp de o lună—două. Se va prescrie un preparat de Δ-cortizon—Prednison, Supercortil etc., 6 tablete, respectiv 30 mg zilnic,

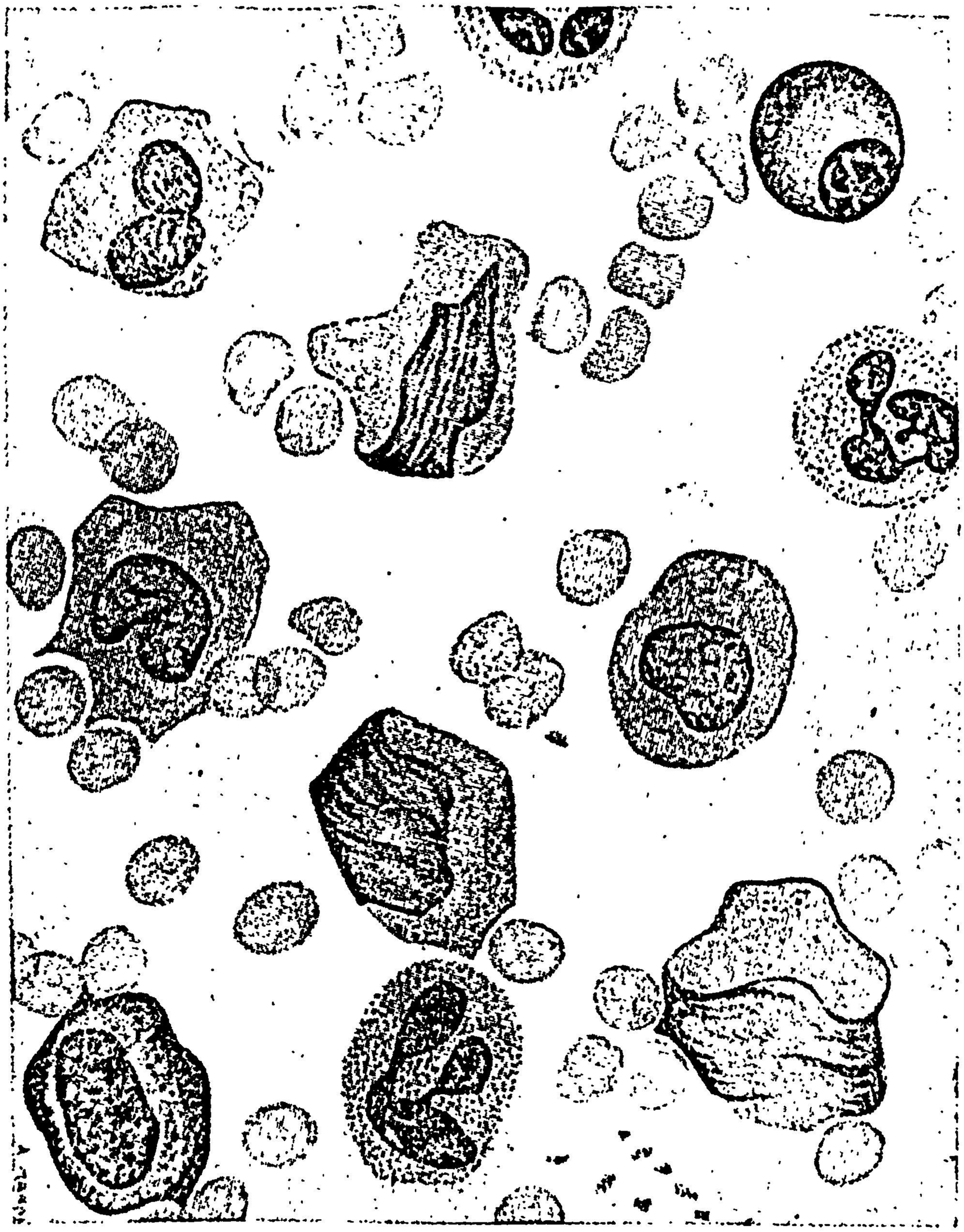

Fig.34. — Tabloul citologiei sanguine în mononucleoza infecţioasă (după Bessis).

timp de 7 — 8 zile, apoi cîte 4 tablete (20 mg), timp 3 — 4 zile şi în continuare, pînă la a 14-a zi, cîte 10 mg (2 tablete). În a 15-a zi, se poate administra intramuscular 50 mg ACTH.

Scanned with OKEN Scanner

Diagnosticul pozitiv, va fi stabilit pe baza existenţei unei adenosplenomegalii care a precedat apariţia anginei, pe astenia neobişnuită, pe tabloul hematologic, care arată hiperleucocitoză la 20 000, cu mononucleoză 70%, precum şi pe reacţia serologică Hăugănuţiu-Paul-Burel. Această seroreacţie permite un diagnostic diferenţial cu leucozele şi are o valoare deosebită pentru hematolog, cînd ezită să se pronunţe. Este o reacţie patognomonică pentru mononucleoza infecţioasă şi se poate spune chiar specifică, atunci cînd este pozitivă. Apare în general cam în a 10-a zi de boală şi rămîne pozitivă timp de mai multe luni.

Reacţia se bazează pe faptul că serul bolnavilor suferinzi de mononucleoză infecţioasă conţine în mare cantitate aglutinine antihematii de oaie cu dublă proprietate:

1. de a nu fi absorbite de extractul renal de cobai;
2. de a fi absorbite de extractul hematic de bou.

Mielograma este normală şi nu există tulburări de coagulabilitate.

Angina monocitară este provocată probabil de un virus încă necunoscut. O întîlnim rar sub vîrsta de 10 ani. Din punct de vedere hematologic, constatăm o inversare a formulei albe, caracterizată prin granulocitopenie cu limfocitoză, respectiv mononucleoză şi plasmocitoză, precum şi unele atipii discrete ale acestor diferite celule. Evoluţia bolii durează 3 săptămîni, cu o convalescenţă prelungită. Complicaţiile sînt excepţionale, mai ales cele meningoencefalitice.

Angina leucozei acute. Este mai precis o faringoamigdalostomatită specifică leucozei leucoblastice. Este frecventă la copil şi la individul tînăr. Debutează prin: paloare neobişnuită şi progresivă, oboseală inexplicabilă, febriculă persistentă, mici rinoragii (epistaxisuri) şi gingivoragii, adenopatii discrete.

La examenul obiectiv al orofaringelui, în perioada de stare a bolii, observăm că faringele este căptuşit cu pseudomembrane hemoragice şi sfacelice şi prezintă hipertrofia foliculilor limfoizi ai mucoasei de pe peretele posterior. Amigdalele palatine şi cea lingvală sînt de asemenea mărite de volum; pe suprafaţa lor se observă ulceraţii difuze care măresc odinofagia. Leziunile gingiilor sînt însă cele mai caracteristice şi primează asupra celor faringiene. Mucoasa gingiilor este tumefiată, ulcerată, sîngerîndă, cu aspect pseudoscorbutic. Examenul general al bolnavului şi cel hematologic, asociate examenului local, vor permite orientarea diagnosticului spre o leucoză. Vom constata o adenomegalie multiplă — ganglionii submandibulari, jugulocarotidieni, occipitali, axilari şi inghinocrurali sînt prinşi — splina este mărită şi perceptibilă sub rebordul costal. Găsim, de asemenea, hepatomegalie, albuminurie, iar pe tegumente erupţii purpurice sub formă de pete şi echimoze. În forma clasică de leucoză leucemică, hemograma se caracterizează prin:

— anemie profundă şi progresivă (2 000 000 — 1 000 000 de hematii) cu prezenţa formelor nucleate (eritroblastoză);
— trombocitopenie;
— hiperleucocitoză (50 000 — 60 000 şi, în perioada terminală, peste 200 000);

Scanned with OKEN Scanner

— modificare importantă a formulei leucocitare: granulocite numai 20%, limfocite şi monocite, uşor crescute. Restul citologiei este reprezentat de celule patologice, respectiv de leucoblaste alterate, cu citoplasmă puţină, vacuolizată, conţinînd mici bastonaşe azurofile proprii leucozei acute.

În leucozele aleucemice, numărul leucocitelor poate fi normal şi uneori chiar uşor scăzut (leucoza leucopenică). Diagnosticul acestor forme este uşurat prin constatarea celulelor embrionare în sînge. Mielograma arată 90 — 95% celule leucoblastice.

Tratament. Cel curativ este încă o problemă de viitor. Cel paleativ va consta din:

— o terapie antiinfecţioasă (penicilină parenteral şi în aerosoli);

— combaterea anemiei şi roborarea stării generale prin transfuzii mici, repetate, sau prin exsanguinotransfuzii (înlocuirea de 3 ori a masei sanguine cu scopul de a obţine o substituire de 93% a sîngelui). Consecutiv acestor grefe de globule, bolnavul reînvie spectacular, are iluzia unei vindecări definitive, dar după 1 — 2 luni apare recidiva leucozei, împotriva căreia toate mijloacele actuale sînt reduse;

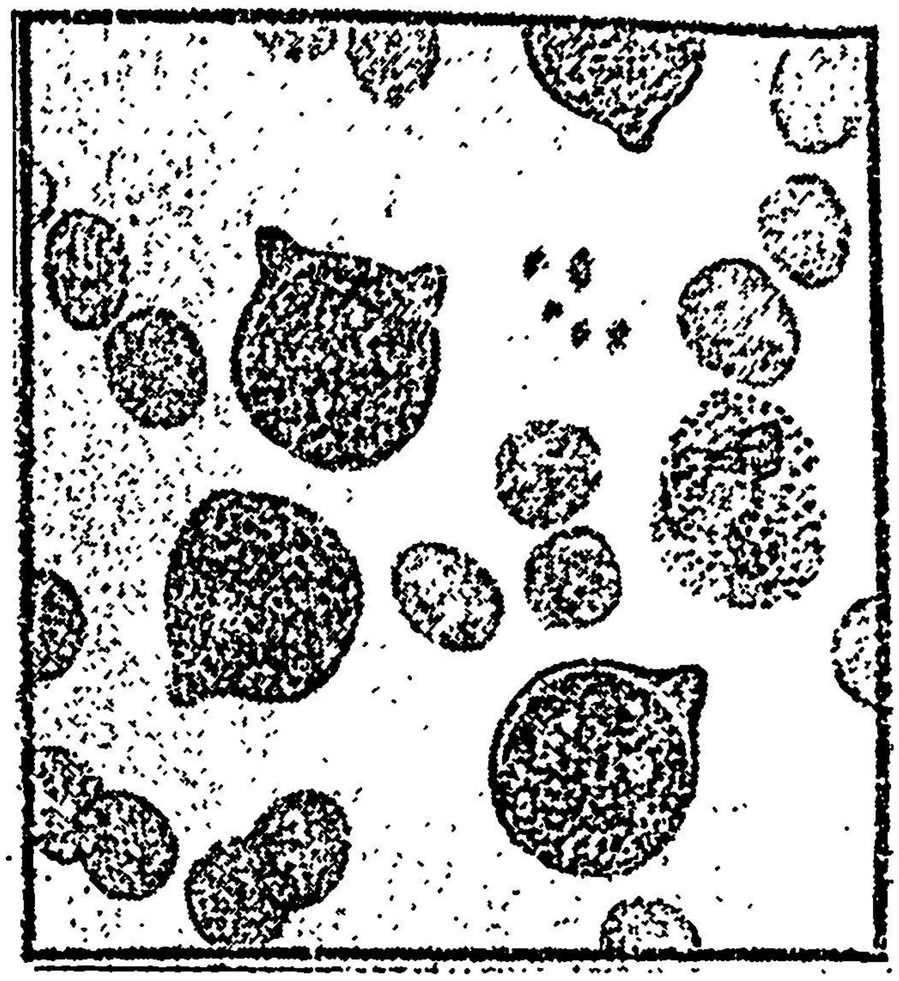

Fig. 35. — Tabloul citologiei sanguine în leucemia limfoidă (după Bessis).

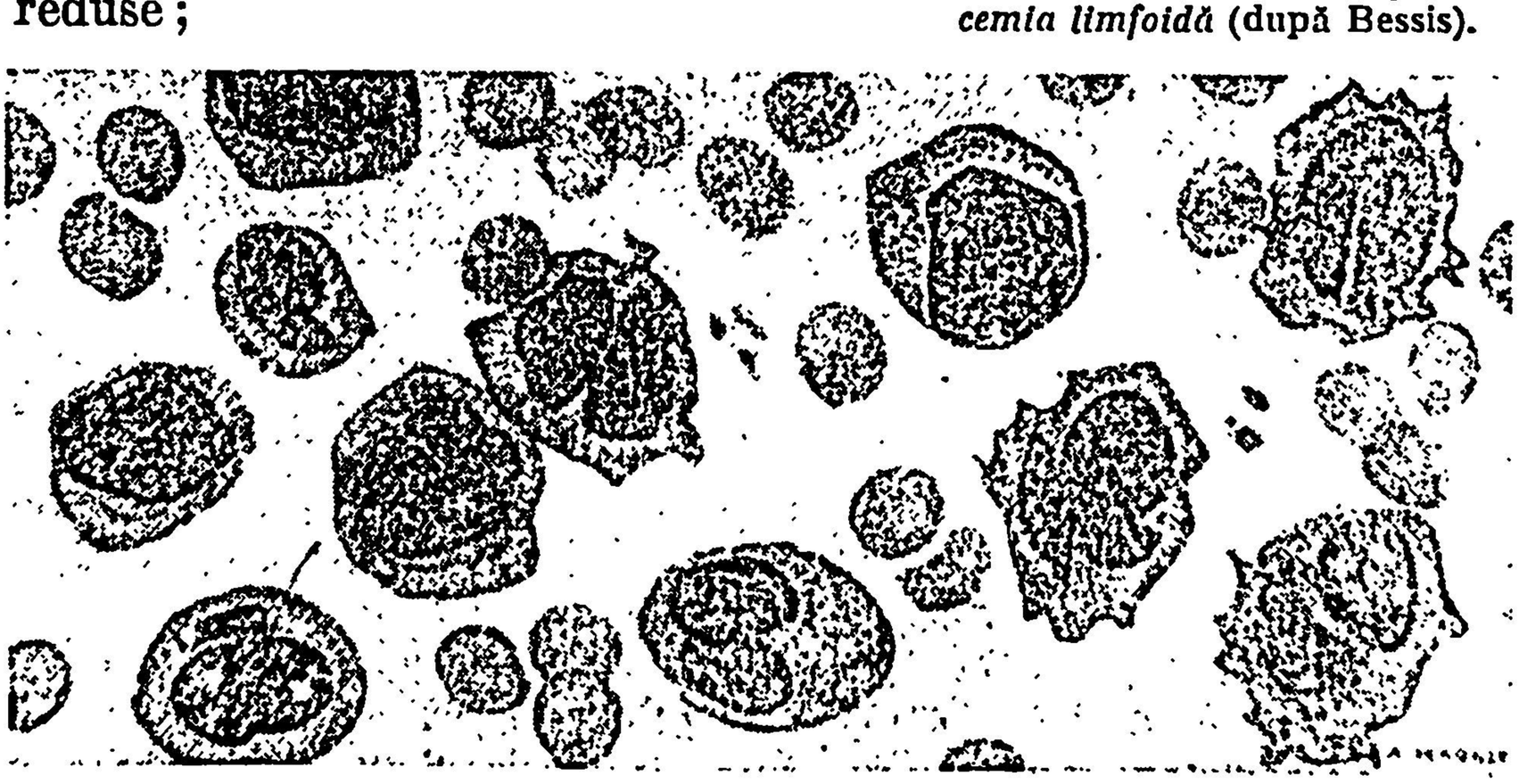

Fig. 36. — Tabloul citologic sanguin în leucemie mieloidă (după Bessis).

— corticoterapia. Hormonii corticosteroizi acţionează asupra elementelor figurate ale sîngelui — seria albă şi cea roşie — după cum urmează:

a) produc creşterea numărului neutrofilelor (în special ACTH-ul);

b) produc scăderea şi chiar dispariţia eozinofilelor;

Scanned with OKEN Scanner

c) favorizează eritropoieza;
d) favorizează echilibrarea hemolizei experimentale;
e) favorizează înmulţirea trombocitelor şi scăderea timpului de protrombină;
f) favorizează scăderea timpului de coagulare şi a testului la heparină.

Aşadar, corticosteroizii şi adrenocorticotrofhormonul (ACTH) au o acţiune inhibitorie asupra ţesutului limfoid şi o acţiune stimulatorie asupra ţesutului mieloid.

În modul acesta se explică remisiunile obţinute cu aceşti hormoni în anginele leucozelor acute. Se produce un proces de citoinhibiţie fără citodistrucţie.

Se mai pot administra substanţe antagoniste ale acidului folic, aminopterine, azot-iperită, colchicină, cu care se pot obţine de asemenea remisiuni temporare.

Diagnosticul pozitiv se stabileşte prin examenul bolnavului, completat cu cel al sîngelui şi al măduvei osoase. Prezenţa în circulaţia generală a elementelor embrionare încă nediferenţiate către seria limfoidă sau mieloidă este de o mare valoare diagnostică.

Evoluţia este aceea a unei boli acute febrile, asemănătoare unei granulii sau dotienenterii.

Prognosticul este pînă în prezent sumbru, boala avînd sfîrşit letal.

Angina agranulocitozei este o angină ulcerogangrenoasă difuză şi rapid extensivă, însoţită de semne de toxiinfecţie generală şi lipsită de adenosplenomegalie. Se extinde de la nivelul faringelui şi amigdalelor la limbă şi gingii, infectîndu-se secundar cu fuzospirili. Invers ca în leucoza acută, leziunile faringiene primează asupra celor bucale.

Tratament. Se va administra penicilină în doze mari pentru a combate infecţiile secundare cu streptococ şi fuzospirili. De asemenea, gargarisme emoliente, transfuzii de sînge repetate, regim alimentar bogat şi echilibrat. Recomandarea de nucleotide pentozice nu a dat rezultatele aşteptate. Hormonii corticosteroizi şi ACTH, în special, se pot oferi remisiuni utile.

Diagnosticul pozitiv se face prin hemogramă şi mielogramă. Tabloul sanguin arată o leucopenie considerabilă—leucocitele putînd să scadă ca număr pînă la cîteva sute/ml — cu dispariţia granulocitelor care sînt înlocuite cu elemente mononucleate (70% limfocite şi 20 — 30% monocite mari şi mijlocii). Niciodată nu apar în sînge elemente anormale sau embrionare. Mielograma arată o scădere sau chiar dispariţia formelor tinere din seria granulocitară, de la mieloblast pînă la granulocitul adult. Craza sanguină este normală.

Agranulocitoza pură sau boala descrisă de Werner-Schultz se caracterizează, aşadar, prin dispariţia sau siderarea funcţiei granulocitopoietice a măduvei osoase. Schultz a considerat-o ca o boală infecţioasă autonomă cu germen necunoscut. Etiologia bolii rămîne obscură. S-a observat că ea poate fi declanşată şi prin intoxicaţii cu benzol, săruri de aur şi sulfamide.

Prognosticul este grav, vindecarea fiind cu totul excepţională. Infecţia supraadăugată precipită neutropenia şi grăbeşte decesul.

Scanned with OKEN Scanner

Angina panmicloftiziei sau angina aleuciei hemoragice este asemănătoare celei din boala Werner-Schultz, dar se întovărăşeşte cu o faringogingivostomatită hemoragică. Odată cu inhibiţia funcţiei granulocitopoietice a măduvei, se asociază şi abolirea funcţiilor eritro- şi megacariopoietice din care derivă trombocitele, ceea ce se traduce printr-o alterare profundă a crazei sanguine, respectiv prin instalarea unui sindrom trombocitopenic, a unei hemogenii (20 000 trombocite/mm³). Angina panmieloftiziei se pate însoţi de o infiltrare celulitică a gîtului (gît proconsular) sau de o celulită submaxilară şi suprahioidiană, îmbrăcînd caracterele unei angine Ludwig.

Anemia bolnavului este datorită eritropeniei progresive şi hemoragiilor repetate. Formula sanguină arată 1 000 000 de hematii, o anemie aplazică, 20 000 de trombocite şi cîteva sute de granulocite pe mm³. Mielograma confirmă dezastrul medular, ruina simultană a celor 3 serii celulare ce iau naştere în ţesutul medular, fapt care semnifică panmieloftizia. Mielograma efectuată, în serie are şi o valoare prognostică, respectiv, pe măsură ce măduva devine tot mai săracă în elemente decesul este inexorabil şi apropiat.

Tratamentul este identic cu cel al anginei agranulocitare.

Noţiuni sumare de hematologie clinică ce se cer reamintite. Elementele figurate ale sîngelui derivă din celulele nediferenţiate ale sistemului reticulohistiocitar. Kyono este cel care a numit aceste celule histocite, iar Ferrata cel care a propus denumirea de sistem reticulohistiocitar.

Dar dacă geneza diferitelor elemente figurate ale sîngelui are loc din aceeaşi celulă—mamă reticulohistiocitară cu potenţial hematogen, evoluţia acestora este condiţionată de ţesutul în care se nasc şi se dezvoltă. Eritrocitele, granulocitele şi megacariocitele iau naştere din măduva osoasă. Limfocitele sînt elaborate în organele limfoide şi în splină. Originea monocitelor nu este încă elucidată.

Tabloul sinoptic eritrolimfopoietic de mai jos permite o mai bună memorare a genezei elementelor figurate ale sîngelui

Organe limfoide şi splină	Măduvă osoasă			Ţesutul reticular în general
Limfoblast ↓ limfocit	proeritroblast ↓ eritroblast ↓ eritrocit	mieloblast ↓ promielocit ↓ mielocit ↓ metamielocit ↓ granulocit	megacarioblast ↓ magacariocit ↓ trombocit	monoblast ↓ monocit

Sîngele normal nu conţine decît elemente adulte; existenţa excepţională a unei forme de tranziţie — mielocit, metamielocit sau plasmocit, nu are în aceste cazuri o semnificaţie patologică.

Scanned with OKEN Scanner

Hemograma normală în cifre medii este următoarea:
Eritrocite = 4 700 000 — 5 300 000 pe mm³;
Trombocite = 200 000 — 400 000 pe mm³;
Leucocite = 6 000 — 7 500 pe mm³.
Formula leucocitară normală are următoarele limite:
Granulocite neutrofile 4 000 — 6 000 pe mm³ respectiv 65 — 72%;
Granulocite eozinofile 120 — 140 pe mm³ respectiv 1,5—2,5%;
Granulocite bazofile 20 — 50 pe mm³ respectiv 0,3 — 0,5%;
Limfocite 1 000 — 2 000 pe mm³ respectiv 20 — 26%;
Monocite 400—800 pe mm³ respectiv 5—8%.

Trebuie reţinut că la sugar şi copilul pînă la vîrsta de 5 ani şi uneori pînă la 10 ani, există o inversare a formulei albe, respectiv 55—70% limfocite, în detrimentul granulocitelor.

Citirea şi interpretarea unei mielograme este bine să fie confirmată şi de către un specialist hematolog. Calculul procentajelor sau al rapoartelor numerice, nu are decît o valoare relativă din cauza variaţiilor formulei ce poate avea loc la acelaşi individ în raport cu tehnica puncţiei. Pentru un hematolog avizat, simplul examen al unei lame de puncţie sternală îi permite, în cîteva minute, să aprecieze, datorită existenţei anomaliilor citologice constatate, diagnosticul pozitiv al unei hemopatii.

Bolile grave ale sîngelui şi anginele lor — leucoza acută, agranulocitoza — se însoţesc de hemoragii spontane recidivante şi prelungite care traduc intensitatea unui sindrom hemogenic exprimat printr-un timp de coagulare normal şi un timp de sîngerare mult prelungit, pînă la 25—40 de minute. Numărul trombocitelor este mult scăzut, retracţia cheagului imperfectă sau nulă, semnul şiretului intens pozitiv.

Este desigur util ca orice medic generalist să fie familiarizat cu terminologia curent folosită în citologia sanguină. Nu trebuie uitat că sufixul „blast" desemnează o celulă nediferenţiată, iar sufixul „cit" o celulă diferenţiată. Gradul de diferenţiere este indicat prin adăugirea prefixelor „pro" şi „meta". Astfel, de exemplu, în seria granulocitară, aşa cum este consemnat în tabloul sinoptic prezentat, pornind de la celula-mamă reticulohistiocitară, vom reţine ca forme tinere de trecere, mieloblastul, promielocitul, mielocitul, metamielocitul şi, în final, granulocitul adult.

Anginele bolilor de sînge traduc toate, aşa cum s-a arătat, afectarea seriei albe şi sînt neutropenizante. Unele dintre ele se caracterizează prin modificări cantitative, iar altele prin alterări calitative.

În final se poate spune că formele tinere şi cele anormale sînt absente în hemograma normală. De aceea, pentru precizarea diagnosticului este absolut necesară efectuarea mielogramei, care reprezintă examenul de bază în bolile sîngelui.

Scanned with OKEN Scanner

Scanned with OKEN Scanner

INFLAMAŢIILE ACUTE ALE URECHII

AFECŢIUNILE INFLAMATORII ŞI PARAZITARE ALE URECHII EXTERNE — PAVILION ŞI CONDUCT AUDITIV EXTERN —

Un traumatism cît de mic — o simplă zgîrietură cu unghia, cu un chibrit, o scobitoare sau o agrafă de păr — poate ocaziona o soluţie de continuitate în profunzimea pielii pavilionului şi conductului auditiv extern, provocînd o infecţie de suprafaţă sau o infectare a aparatului pilosebaceu din profunzime.

Microbii astfel vehiculaţi pot determina : *impetigo*, *erizipel*, *furuncule*, *abcese*, o *condropericondrită seroasă* sau *supurată* a pavilionului şi conductului auditiv extern, o *otită externă difuză banală* şi *specifică*, *o eczemă*.

Impetigo, în varietatea uscată sau umedă, este mai adesea observat la copii limfatici şi la femei la nivelul lobulului, a pungii cutanate plină cu grăsime. Portul cerceilor este o condiţie favorizantă. De aici, infecţia streptococică se poate extinde la toată pielea capului.

Tratamentul este simplu, constînd din înţeparea aseptică a pustulelor pentru evacuarea conţinutului, îndepărtarea sau decapajul crustelor, aplicarea de pansamente cu penicilină sau pomezi cu tetraciclină.

Erizipelul pavilionului este în mod obişnuit o propagare a unui erizipel facial. Tegumentele pavilionului şi ale regiunilor învecinate apar de culoare roşie, lucioase, infiltrate şi pe alocuri flictenulare.

Tratament. Pansamente locale cu rivanol sol. $1^0/_{00}$ şi tratament general cu penicilină, medicament foarte activ în infecţia erizipelatoasă şi care a schimbat mult în bine prognosticul atît de grav în trecut.

Furunculul conductului auditiv extern. Este provocat de infecţia cu stafilococ a aparatului pilosebaceu existent numai în pielea conductului auditiv membranos, adică a regiunii celei mai externe.

Simptomatologia furunculului este caracterizată de o durere violentă — este cea mai dureroasă afecţiune auriculară —, durere care iradiază spre tîmpla omolaterală şi în jumătatea corespondentă a feţei. Este exacerbată de mişcările de masticaţie, — bolnavul preferă să stea nemîncat — de asemenea de mişcarea de tracţiune a pavilionului, de apăsarea pe tragus, pe regiunea retroangulomandibulară precum şi în momentul introducerii chiar foarte blînde a speculului auricular în vederea otoscopiei. La această durere, se asociază o senzaţie de ureche plină, zgomote, un fel de clipocit şi o uşoară hipoacuzie.

Pot fi prezentate semne generale : insomnia şi o uşoară ascensiune termică. În decurs de 3—4 zile, furunculul evoluează spre supuraţie, vîrful alb-gălbui se deschide şi lasă să se scurgă o mică cantitate de puroi bine legat, fapt care are ca urmare o scădere importantă a durerii, uşurînd bolnavul care astfel se poate alimenta şi odihni.

Tratament. În prima zi de debut a bolii se poate încerca un tratament abortiv constînd din pensulaţii locale repetate sau instilaţii cu alcool iodat 1% sau acetonă cu alcool în părţi egale. În faza de stare, vom căuta să calmăm durerea şi insomnia prin medicaţie antalgică şi tranchilizantă şi prin procedee fizice, respectiv prin aplicarea de comprese calde, raze ultrascurte etc.

Se vor prescrie pensulaţii cu apă Alibour sau cu licoare Van Swieten la care se va asocia în parte egală glicerina neutră sterilizată. Îndată ce furunculul a fistulizat se vor recomanda instilaţii cu soluţie de sulfamide. În caz de frecvente recidive, se va administra anatoxină stafilococică, stockvaccin antistafilococic, bacteriofag şi autohemoterapie. Se va avea în vedere şi corectarea unei stări de diabet şi de hipovitaminoze În caz de complicaţii de vecinătate — adenoflegmon pre- şi retroauricular, otită externă difuză şi condropericondrită a conductului şi pavilionului auricular, — se vor prescrie sulfamide şi antibiotice pe cale generală.

Diagnosticul pozitiv este uşor de stabilit prin simptomatologia subiectivă acuzată de bolnav şi prin apăsarea pe tragus sau prin tracţiunea pavilionului în sus şi înapoi.

Diagnosticul diferenţial trebuie făcut în primul rînd cu otomastoidita acută. Caracterul şi sediul durerii spontane şi provocate ne dau cele mai bune indicaţii. În furuncul, durerea este superficială, tegumentară şi se exacerbează la mobilizarea pavilionului şi palparea tragusului şi a regiunii retroangulomandibulare. În otomastoidita acută, durerea este profundă, osoasă, şi localizată înapoia pavilionului, pe apofiza mastoidă. În furunculoza conductului auditiv extern, spre deosebire de otomastoidită, şanţul retroauricular al inserţiei pavilionului este păstrat. Hipoacuzia de transmisie sau vibratorie este manifestă şi întotdeauna prezentă în otomastoidită acută, pe cînd în furunculul conductului este abia prezentă sau lipseşte cu totul în cazul în care lumenul conductului nu este astupat cu secreţii sau obstruat de tumefierea pereţilor.

Etiologie. Cauzele care provoacă infectarea foliculului pilosebaceu sînt în primul rînd leziunile excoriative provocate prin scărpinatul cu unghia, cu ace de cap etc., cu deosebire atunci cînd există o dermatoză pruriginoasă.

În al doilea rînd poate intra în joc o scurgere auriculară, o otoree acută sau cronică cu stafilococ, care poate macera epidermul şi vehicula microbul în profunzimea dermului. La aceste cauze locale se adaugă unii factori predispozanţi generali, cum sînt : diabetul, hipovitaminozele, hipogammaglobulinemia, tuberculoza etc.

Abcesul pavilionului pcate fi întîlnit localizat la nivelul lobului urechii, al cărui ţesut celular grăsos supurează consecutiv infectării cu stafilococ, favorizat de excoriaţii şi infectări secundare.

Condropericondrita, forma seroasă sau cea supurată, a pavilionului şi conductului auditiv extern este provocată frecvent de o infecţie cu

Scanned with OKEN Scanner

bacil piocianic. Pericondrul şi cartilajul se pot infecta în urma unei plăgi tăiate, a unei arsuri, a unei dermatoze ulcerate, a unei plăgi chirurgicale etc.

Semnele locale şi generale sînt reprezentate de : aspectul pavilionului şi conductului, care sînt de culoare roşie, tumefiate, durerea spontană exacerbată prin atingere, uşoară ascensiune febrilă, cefalee şi insomnie. Întregul pavilion este roşu lucios, tumefiat şi uneori prezintă una sau două fistule supurînde care, explorate cu o tijă butonată, arată cartilajul denudat.

Tratamentul formei seroase constă în aplicarea de prişniţe alcoolizate, pensulaţii cu tinctură de iod proaspăt preparată şi pansamente cu antibiotice neomicină etc.).

În forma supurată medicul generalist va face incizii largi pe faţa posterioară a pavilionului urmate de un chiuretaj amănunţit cu îndepărtarea fragmentelor de cartilaj necrozat. Peste plagă va aplica pulbere de streptomicină şi acid boric, iar parenteral va prescrie injecţii cu Polimixină B fiole sau 4—6 tablete *per os*. După acest prim-ajutor, va trimite neîntîrziat bolnavul la serviciul O.R.L., care are competenţa să evite deformarea pavilionului şi cicatrice vicioase însoţite de stenozarea lumenului conductului auditiv extern.

Otitele externe. Otita externă difuză banală este o piodermită localizată la tegumentul conductului auditiv extern.

Simptomele iniţiale sînt moderate : prurit, care prin efectul scărpinatului provoacă extensia infecţiei şi determină apariţia durerii.

Din conduct se scurg secreţii seropurulente şi, cu timpul, lumenul se obstruează cu o magmă formată din aglomerarea puroiului, care este îngroşat cu descuamări epidermice care provoacă bolnavului senzaţia de ureche înfundată.

Tratamentul. Se va face o spălătură auriculară cu o soluţie de Rivanol $1^0/_{00}$. Pot fi recomandate instilaţii cu sulfatiazol sol. 10—20 % asociate cu penicilină 20—50 000 U.I./ml. În cazul unei evoluţii nefavorabile, bolnavul va fi trimis pentru tratament în continuare la un serviciu O.R.L. În caz de otite externe repetate, se va avea în vedere şi modificarea stării generale, corectînd hiperglicemia, reechilibrînd flora intestinală şi combătînd constipaţia. De asemenea vor fi corectate, pe cît posibil, stările exsudative alergice.

Otita externă difterică este rar observată şi nu are gravitatea celorlalte localizări ale bacilului Löffler. Meatul auditiv extern şi conductul sînt pline cu pseudomembrane cenuşii, murdare. Tratamentul este cel specific.

Otita externă fuzospirilară se manifestă prin exulceraţii timpurii, durere vie, adenopatie periauriculară. Este rezistentă la tratamentele uzuale. Tratamentul este cel penicilinic.

Otita externă micotică sau otomicoza. Este o boală datorată prezenţei şi înmulţirii la nivelul pielii conductului auditiv extern a unor paraziţi vegetali din specia *Aspergillus* de tipul *niger*, *fumigatus*, *flavus*, *glaucus* şi *penicillinatus*.

Scanned with OKEN Scanner

Simptomatologia subiectivă este reprezentată de prurit persistent, otalgie şi hipoacuzie moderată. Obiectiv, dacă se trage în sus şi înapoi pavilionul se observă că meatul acustic extern şi conductul care-i urmează sînt căptuşite cu descuamări amestecate cu micelii de culoare diferită în raport cu specia existentă de parazit (negricioase, verzui, galbene etc.).

Diagnosticul pozitiv este uşor ori de cîte ori sîntem avizaţi de posibilitatea apariţiei otomicozei. Diagnosticul diferenţial va fi făcut cu eczema şi cu otoreea timpanomastoidiană. Prognosticul este benign, dar recidivele sînt posibile deoarece este deajuns ca un singur spor să fi scăpat distrugerii după aplicarea tratamentului pentru a reface ciuperca.

Tratamentul. Se va practica extragerea dopului de micelii printr-o spălătură auriculară cu ser fiziologic călduţ, după care se va usca bine conductul prin instilarea de alcool absolut, repetată de 2—3 ori. Se va umple apoi conductul cu tinctură de iod oficinală proaspăt preparată şi se va păstra capul aplecat pe urechea controlaterală timp de 5 minute. Mai pot fi folosite, soluţia Lugol, soluţia de hipermanganat de potasiu 5—10%, soluţia Castellani etc. Aceste instilaţii vor fi făcute de 2 ori pe zi timp de 2—3 zile.

Patogenic, otomicoza se instalează prin pătrunderea în stratul malpighian a parazitului, unde formează pete negre (*Aspergillus niger*), pete verzi (*fumigatus*), galbene (*flavus*) etc. şi se poate extinde în cutia timpanică în caz de perforaţie largă a membranei timpanice.

Aspergillus nu devine patogen decît pe o piele hrănită deficitar şi avînd excoriaţii la suprafaţă. Sporii pot fi aduşi de instilarea unui corp gras — cum este glicerina boraxată sau fenicată — care nu a fost în prealabil sterilizată. Dezvoltarea lor este favorizată de lipsa de igienă, de mediul umed şi de leziunile preexistente, de arsuri infectate, medicamente fenicate sau iodoformate.

Eczema auriculară acută. Este o dermatoză streptococică a urechii externe.

Simptomele principale subiective constau din prurit şi usturime. Cele obiective, din culoarea roşie aprinsă a pielii, din tumefierea ei şi din prezenţa unor vezicule, care spărgîndu-se provoacă o zemuire abundentă.

Tratamentul este local şi general. Cel local constă din aplicarea de pomezi mai active cu cortizon (preparatul Synalar N), cu oxid galben de mercur 2%. În forma impetiginoasă pot fi folosite comprese cu apă D'Alibour. Tratamentul general, alături de penicilină, va încerca o hiposensibilizare nespecifică, autohemoterapie şi antihistaminice de sinteză.

Se va recomanda evitarea spălării cu apă şi săpun, consumarea băuturilor alcoolice, cărnii de vînat, conservelor şi condimentelor.

În formele rezistente la tratament, se poate recurge la radioterapie antiinflamatoare 40—50 r pe şedinţă, totalizînd 3—400 r.

Etiologie. Eczema recunoaşte cauze favorizante locale, cum sînt otoreile, otomicoza, impetigo etc. şi cauze favorizante generale, cum sînt diabetul, carenţele vitaminice, anemia, disfuncţiile hepatice şi digestive.

Scanned with OKEN Scanner

OTITELE MEDII ACUTE

OTITA MEDIE CATARALĂ ACUTĂ — FORMA EXSUDATIVĂ

Este o formă atenuată sau de trecere, în anumite circumstanţe, spre cronicizare sau spre o otită medie supurată.

Simptomatologie. Unul din principalele semne subiective şi funcţionale este otalgia. Apare sub formă de criză de scurtă durată, dar repetată. Are sediul în profunzimea conductului auditiv extern şi iradiază spre mandibulă şi dinţi.

Acufenele (vîjîielile) şi hipoacuzia completează trepiedul funcţional şi ele sînt expresia existenţei, în cavitatea timpanică, a unui lichid serofibrinos, de unde şi denumirea de pleurezie auriculară.

Tratamentul. Se vor recomanda pansamente umede, calde, pe regiunea auriculomastoidiană pentru calmarea durerii şi medicaţie antalgică. În acelaşi scop pot fi aplicate băi de lumină cu lampa „Solux", raze infraroşii sau ultrascurte.

Se va prescrie Boramid, din care se vor instila cîte 8—10 picături calde de 3—4 ori pe zi în conductul auditiv extern, bolnavul avînd capul aplecat pe urechea controlaterală. Instilarea se va face în concă şi nu direct în meatul auditiv şi în lumenul conductului, deoarece căderea pe timpanul inflamat provoacă durere. Bolnavul va fi sfătuit să păstreze picăturile în ureche timp de 15—20 de minute.

Teoretic, acest medicament acţionează astfel: glicerina anhidră permite, prin osmoză, dializa conţinutului hidric din cutia timpanică, iar acidul boric, piramidonul şi dicaina calmează durerea şi sterilizează exsudatul. Are aşadar o acţiune antiseptică, antalgică şi antiflogistică.

Concomitent, de 2—3 ori pe zi, se vor instila cîte 5—6 picături de Mentorin în fiecare fosă nazală, în poziţia de retro- şi lateroflexiune a capului, care va permite scurgerea medicamentului în rinofaringe. Folosirea unui vaporizator oferă efecte superioare.

Etiologie. Otita medie acută exsudativă este provocată de o inflamaţie a rinofaringelui, o rinoadenoidită la copil, o rinofaringită la adult, inflamaţie care pe cale ascendentă faringotubară se extinde la mucoasa cutiei timpanice. Patogenic, inflamaţia şi obstrucţia trompei Eustachio se asociază şi se propagă la mucoasa urechii medii.

Otita acută exsudativă cu repetiţie se observă la copiii purtători de vegetaţii adenoide şi, pentru a preveni tranziţia spre forma supurată, este recomandabil ca medicii generalist şi pediatru să trimită aceşti copii la un serviciu O.R.L., unde se va executa adenoidectomia.

La adult, acelaşi serviciu va restabili, în perioada de calm, permeabilitatea nazofaringotubară, va trata o eventuală rinosinuzită, şi va executa tratamentul otologic indicat să evite cronicizarea.

Scanned with OKEN Scanner

OTITA MEDIE CATARALĂ ACUTĂ — FORMA TRANSSUDATIVĂ

Este forma de otită catarală „*a vacuo*", transsudatul din cutia timpanică fiind un lichid clar din care lipseşte orice element de inflamaţie. Este aşa-numita aerootită a aviatorilor şi pasagerilor din avion, care se produce în momentul unei coborîri bruşte. Otita barotraumatică este observată şi la chesonieri în momentul unei decompresiuni rapide.

Simptomatologie. Triada simptomatică, *otalgie*, *acufene* (vîjîieturi) şi *hipoacuzie* este prezentă. Durerea este variabilă ca intensitate, se atenuează în cîteva ore, fiind urmată de o senzaţie de greutate, de plenitudine şi de deplasare a lichidului existent în urechea bolnavă.

Acufenele au timbru grav, asemănător unui zgomot de moară sau motor de maşină.

Hipoacuzia este variabilă ca intensitate de la o oră la alta, în raport cu suflatul nasului, cu deglutiţia şi poziţia capului. Ca simptome complimentare, bolnavul poate acuza o senzaţie de uşoară ameţeală, explicată prin presiunea lichidului pe membranele ferestrelor ovală şi rotundă şi o senzaţie de autofonie, adică îi răsună în ureche propria-i voce. O probă cu vocea şoptită pune uşor în evidenţă uşoara scădere a auzului respectiv, hipoacuzia de vibraţie sau de transmisie.

Tratamentul. Tratamentul curativ vizează dezobstruarea trompei Eustachio şi aerarea cutiei timpanice. Restabilirea celor două funcţii fundamentale, echipresivă şi de drenaj asigură vindecarea otitei. Medicul generalist va prescrie injecţii cu sulfat de atropină 1/2—1 miligram, instilaţii nazale cu Rinofug diluat cu sulfatiazol 10% în părţi egale, inhalaţii cu substanţe volatile antiseptice şi descongestionante sau aerosoli cu efedrină sol. 3% sau cu hemisuccinat de hidrocortizon 25 — 50 mg, 1 — 2 şedinţe pe zi. În caz că afecţiunea nu cedează, va trimite bolnavul la un serviciu O.R.L. pentru tratament de specialitate, insuflaţii cu aer, timpanotomie etc.

Profilaxia constă în a interzice persoanelor cu inflamaţii acute ale căilor aeriene superioare să zboare sau să coboare în cheson.

Diagnosticul pozitiv este uşor dacă se iau în considerare comemorativele. Diagnosticul diferenţial trebuie făcut cu forma catarală exsudativă şi cu cea supurată. Otita acută transsudativă se poate vindeca uneori spontan. Ea poate însă evolua spre cronicizare prin organizarea unor aderenţe fibrinoase parietotimpanoosiculare şi instalarea unei hipoacuzii permanente. Evoluţia spre supuraţie este mai rară.

Etiologia. Cauzele care pot provoca o otită acută transsudativă sînt în principal de ordin mecanic. Obstrucţia trompei se realizează prin modificarea de volum a rinofaringelui şi închiderea orificiului faringian al tubei Eustachio, prin hiperplazia amigdalei faringiene Luşka sau vegetaţiilor adenoide, printr-o tumoare benignă sau malignă nazofaringiană, prin hipertrofia extremităţii posterioare sau coada cornetului inferior, printr-un polip coanal, printr-o bridă cicatriceală etc. Barotita transsudativă prezintă astăzi o frecvenţă sporită. În timpul ascensiunii avionului, presiunea

Scanned with OKEN Scanner

atmosferică scade şi, ca urmare, creşte aceea a aerului conţinut în cavitatea timpanică, ceea ce provoacă distensia şi deplasarea în spre conductul auditiv extern a membranei timpanice. Invers, în timpul coborîrii mai ales cînd este rapidă, presiunea atmosferică creşte şi gazele conţinute în cavităţile urechii mijlocii suferă o diminuare relativă a tensiunii căpătînd o presiune negativă. Consecutiv, timpanul se înfundă sau este aspirat în cutia timpanică. Mecanismul vacuumului este astfel realizat şi se produce transvazarea, prin pereţii capilarelor sanguine şi a vaselor limfatice astfel ectaziate ale mucoasei. Starea alergică este o altă cauză care poate provoca o otită transsudativă.

În mod normal, trompa Eustachio este închisă prin alipirea pereţilor săi şi se deschide lăsînd să treacă aerul cu fiecare mişcare de deglutiţie, căscat etc.

Funcţia de ventilaţie a cutiei timpanice sau de echilibrare a presiunilor exterioară cu cea interioară este compromisă ori de cîte ori orificiul faringian al trompei este blocat printr-o neoformaţie, prin edem etc.

Aerul existent în cavitatea timpanică se răreşte fiind absorbit prin vasele capilare.

Dilatarea acestor vase va favoriza transsudarea serului şi constituirea unei adevărate colecţii a urechii medii. Examenul citobacteriologic al lichidului arată întotdeauna absenţa germenilor.

OTITA MEDIE SUPURATĂ ACUTĂ

Este cunoscută şi sub denumirea de abces cald al cutiei timpanice. În era preantibiotică, era una din cele mai frecvente afecţiuni otologice. Îndată după introducerea în terapeutică a medicaţiei bacteriostatice şi bactericide frecvenţa ei a scăzut pînă aproape de dispariţie. Dar, odată cu mutaţiile germenilor şi apariţia tulpinilor microbiene rezistente la antibiotice, ea a reînceput să fie prezentă în mai multe cazuri.

Simptomatologia. Otita medie acută supurată începe cu două simptome majore : *durere violentă* şi *febră de 39 — 40°*. În perioada de stare, de confirmare, poate fi surprinsă în cei doi timpi ai evoluţiei sale : forma cu timpan închis şi forma cu timpan perforat.

În primul stadiu, semnele subiective şi funcţionale după care poate fi recunoscută sînt : 1. *Otalgia*, care este foarte intensă, cu sediul în profunzimea conductului şi cu iradieri retroauriculare, dentare şi temporale, cu caracter pulsatil. Bolnavul este neliniştit, obosit, nu poate dormi şi nu se poate odihni. 2. *Hipoacuzia* este prezentă cu toate caracterele ei de transmisie, iar proba acumetrică cu vocea şoptită arată că aceasta nu mai este auzită de loc sau numai la cîţiva centimetri de ureche. Senzaţia de ureche surdă se poate asocia cu vîjîituri (acufene) cu timbru grav de autofonie (bolnavul îşi aude în ureche propria-i voce şi bătăile inimii) şi uneori de ameţeală.

Acumularea şi retenţia puroiului în cutia timpanică va provoca fistulizarea timpanului şi, astfel, otita acută supurată trece în al doilea timp de evoluţie, acela al otitei deschise.

Scanned with OKEN Scanner

În această fază, odată cu instalarea otoreei, durerea scade în intensitate şi chiar dispare, iar temperatura revine la normal.

Tratament. În forma clinică de otită acută supurată neperforată, medicul generalist *nu va recomanda* tratament general cu antibiotice. El va prescrie tratament simptomatic antalgic, instilaţii în conductul auditiv cu Boramid şi instilaţii nazale cu Mentorin. Va trimite de urgenţă bolnavul la un serviciu O.R.L., unde medicul otolog va aprecia oportunitatea unei timpanotomii.

În forma clinică de otită medie acută supurată deschisă spontan sau în urma timpanotomiei, medicul generalist va urmări cu atenţie evoluţia. Dacă durerea se menţine sau reapare sub formă de crize declanşate de un drenaj insuficient şi de retenţia puroiului, va îndruma bolnavul la serviciul O.R.L.

Dacă otita este bine şi la timp drenată, evoluţia spre vindecare se confirmă prin dispariţia completă a semnelor funcţionale şi a celor generale. Otoreea scade progresiv în cantitate, devine seromucoasă şi apoi încetează după un interval de 10 — 20 de zile, iar acuitatea auditivă revine la normal.

Dar nu în toate cazurile această formă de otită evoluează atît de favorabil, mai ales cele care însoţesc bolile infecţioase ca scarlatina, gripa, rujeola etc.

Temperatura ridicată, durerea spontană şi cea provocată înapoia pavilionului auricular pe apofiza mastoidă sînt prezente. Inapetenţa şi insomnia, care marchează o stare generală ce se alterează, obligă pe medicul generalist să prescrie un tratament general antiinfecţios cu sulfamide şi penicilină. El trebuie să ştie că sulfamidele au uneori un efect mascant asupra evoluţiei otitei. De aceea va căuta să dea doze mari, în primele zile 5 — 8 grame de Sulfatiazol zilnic sau 1 — 2 grame de Sulfametin, scăzînd progresiv dozele. Asocierea penicilinei potenţează acţiunea sulfamidei în cazurile în care antibiograma este demonstrativă.

Pentru a se informa asupra extensiei infecţiei spre celulele mastoidiene, medicul generalist va recomanda o radiografie în incidenţa Schüller sau temporotimpanică, care va fi repetată la terminarea tratamentului antibiotic.

Ca tratament local, în otita medie supurată acută deschisă, medicul generalist va evita să prescrie soluţia de Boramid. Pentru a fluidifica secreţiile şi a uşura drenajul, el va recomanda băi călduţe cu soluţii antiseptice, necaustice, cu ser fiziologic sau apă oxigenată alcalinizată. Va prescrie o reţetă cu următoarea formulă : Rp. Apă oxigenată XII vol. 40 g, Borat de Na sol. 2% 60 g Ds. extern pentru instilaţii auriculare cîte X picături călduţe de 4 — 5 ori pe zi. Pentru combaterea inflamaţiei rinofaringiene, de unde, pe cale ascendentă tubară s-a infectat urechea, va prescrie picături de Mentorin în fosele nazale, inhalaţii şi aerosoli (vezi capitolul sinuzitelor). Vitaminizarea şi în special administrarea de Vitamină C 500—600 mg zilnic este întotdeauna utilă.

Diagnostic. În otita medie închisă a adultului, durerea, febra şi hipoacuzia precizează diagnosticul pozitiv. Cel diferenţial va trebui făcut cu furunculul conductului auditiv extern şi cu otita externă.

Scanned with OKEN Scanner

La copil, diagnosticul este mai dificil, de unde necesitatea ca acesta să fie examinat de otopediatru ori de cîte ori se constată că apăsarea pe tragus şi sub lobul, pe vîrful apofizei mastoide, determină durere şi reacţia de apărare a copilului. Explicaţia febrei poate fi astfel uşor găsită, evitîndu-se orientarea spre un diagnostic de bronhopneumonie, meningită sau febră tifoidă.

În otita medie acută supurată deschisă, otoreea uşurează diagnosticul. Prin anamneză se va preciza că nu este vorba de o supuraţie cronică acutizată.

Evoluţie, complicaţii şi prognostic. Otita medie supurată acută se poate complica şi prognosticul poate deveni rezervat. Complicaţia osoasă, respectiv mastoidita acută, a revenit astăzi în actualitate. Complicaţia vasculară este reprezentată de tromboflebita sinojugulară cu septicopioemie consecutivă.

Mai pot exista complicaţii meningoencefalice (meningita septică şi abcese, cerebral şi cerebelos), complicaţii nervoase (paralizie facială periferică) şi labirintită seroasă sau supurată. În afară de aceste complicaţii acute, care umbresc prognosticul, pot exista şi complicaţii tardive: cronicizarea otoreei sau sechele cicatriceale postotitice cu perforaţie restantă a timpanului, cu aderenţe timpanoparietoosiculofenestrale, care imobilizează lanţul osicular şi permanentizează surditatea.

Forme clinice. Otita medie supurată acută se poate prezenta sub forme variate, dependente de evoluţie, de sediul perforaţiei, de etiologie, de teren, de microb şi de vîrstă.

După evoluţie, poate fi întîlnită o otopatie supraacută sau subacută şi chiar latentă.

După sediul perforaţiei şi condiţiile locale, poate exista o otită închistată.

După etiologie, putem întîlni o otită gripală cu manifestări zgomotoase locale şi generale. Otita acută scarlatinoasă precoce, care însoţeşte angina, are caracter necrozant. Cea difterică şi morbilică poate avea acelaşi caracter necrobiotic, cu distrugeri largi ale membranei timpanice şi cu leziuni osteitice ale oscioarelor. Otita erizepelatoasă este tot mai rară astăzi.

După teren, otopatia acută poate îmbrăca o fizionomie particulară, cum este cazul în diabet, tuberculoză şi sifilis.

După microb, otita cu streptococ este cea mai frecventă la adult, iar cea cu pneumococ la copil. Cea cu stafilococ auriu se caracterizează prin otoreea galben-citrină şi prin bogăţia în fibrină. Mult mai rară, şi cu deosebire la bătrîni, este otopatia acută cu *pneumococus mucosus*, microb osteofil şi cu aspect clinic paucisimptomatic.

După vîrstă, otita acută a nou-născutului este o raritate clinică. Otita sugarului este frecventă datorită scurtimei şi lumenului complet deschis al trompei — condiţii propice pentru propagarea infecţiei —, datorită existenţei unor septuri mucoase la nivelul aticei, a resorbţiei infiltratelor gelatinoase, care au loc după naştere, şi a hipervascularizaţiei ţesuturilor mucoase şi osoase.

Scanned with OKEN Scanner

Sugarul poate prezenta două forme clinice de otopatie acută : *stenică* şi *astenică*.

Prima este o boală locală, care se vindecă uşor datorită bunei reactivităţi biologice a organismului sugarului. Cea de a doua este de obicei bilaterală, mai mult sau mai puţin latentă, complicată obişnuit cu otomastoidită şi generatoare de complicaţii toxiinfecţioase cunoscute sub denumirea de sindrom neurotoxic şi care constau în scăderea curbei ponderale, diaree, intoleranţă gastrică, acidoză şi deshidratare. Se pare că la originea acestui sindrom ar fi un virus filtrant încă necunoscut, ceea ce face ca tratamentul să fie grevat de rezultate inconstante.

În tot cazul, medicul generalist şi cel pediatru vor proceda neîntîrziat la rehidratare, la reechilibrare hidroelectrolitică, la dietă corespunzătoare şi la antibioterapia cea mai puţin toxică. De urgenţă vor trimite sugarul la un serviciu O.R.L., unde se va aprecia oportunitatea şi momentul intervenţiei pe mastoide.

MASTOIDITA ACUTĂ

În fapt, denumirea mai corespunzătoare şi care este de dorit să se generalizeze, este cea de *otomastoidită acută*.

Prin acest termen se înţelege complicaţia osoasă generată de otopatia supurată acută. Infecţia se propagă la sistemul celular mastoidian şi provoacă ulceraţia mucoasei şi osteita rarefiantă a pereţilor celulari, realizînd un osteoflegmon mastoidian.

Simptomatologia este proteiformă şi în funcţie de variatele forme clinice întîlnite.

Debutul mastoiditei are loc în a doua sau a treia săptămînă a otitei şi semnele se precizează pe parcurs. Astfel, la o otită cu evoluţie aparent banală, durerea reapare şi creşte în intensitate, cuprinzînd întreaga arie retroauriculară. Această durere locală devine apoi o cefalee hemicraniană şi se însoţeşte de insomnie frecventă şi de febră. Debutul progresiv şi lent este mai des observat ori de cîte ori otita a fost tratată cu antibiotice în doze insuficiente, fără antibiogramă prealabilă şi fără o administrare prelungită.

La copil, debutul este de obicei mai brutal, temperatura urcă brusc la 40°, otalgia este foarte mare, copilul ţipă, are vărsături, uneori convulsii şi semne meningeale (meningism). Medicul generalist şi pediatrul constată că otoreea a crescut cantitativ şi şi-a schimbat calitatea, fiind franc purulentă (puroi de os, gros, bine legat, provenit din rezervorul celular mastoidian).

Palparea mastoidei, înapoia pavilionului, provoacă durere manifestă.

În otomastoidita confirmată, în perioada de stare, semnele subiective şi funcţionale se precizează. Durerea spontană are caracter pulsatil şi este mai puternică noaptea, provocînd insomnie. Această durere, cu caracter

Scanned with OKEN Scanner

de gheară temporoparietală, iradiază în jumătatea corespondentă a capului şi spre mandibulă, iar la copil poate produce un torticolis. Starea generală se altercază progresiv şi febra se însoţeşte de limbă saburală, vărsături şi insomnie. O serie de semne obiective sînt prezente în această perioadă. Astfel, la inspecţie, mai ales la copil, se poate observa eversiunea în afară şi înainte a pavilionului urechii, iar pielea regiunii retroauriculare este tumefiată şi pliurile de flexiune apar şterse.



Fig. 37. — Palparea antrului mastoidian (după G. Portmann).

La palparea comparativă a celor două mastoide, se provoacă durere de partea bolnavă; durerea este profundă, osoasă şi nu ca în limfangita retroauriculară consecutivă unei otite externe sau unui furuncul al conductului, unde este determinată de apăsarea superficială.

Examenul obiectiv va fi completat prin acumetria fonică (vocea şoptită este slab sau deloc auzită) şi printr-un clişeu radiografic. Semnul patognomonic al existenţei osteitei mastoidiene este dispariţia spaţiilor clare ale celulelor, care normal sînt pline de aer, şi dispariţia septurilor osoase intercelulare.

Tratament. Tratamentul unei otomastoidite acute confirmate este chirurgical şi aparţine otologului, deoarece el cunoaşte bine indicaţiile operaţiei, momentul intervenţiei şi tehnica respectivă.

Medicul generalist poate încerca vindecarea otomastoiditei acute prin antibiotice cu condiţia obligatorie de a fi competent să urmărească evoluţia prin clişee radiografice succesive, în diferite etape ale bolii şi prin compararea acestora.

Dar el trebuie să aibe mereu prezente în minte următoarele principii: — antibioticele şi cu deosebire sulfamidele nu pot vindeca o otomastoidită aflată în faza de osteoflegmon; — administrarea antibioticelor, mai ales sulfamidoterapia, camuflează sau maschează tabloul clinic şi poate astfel favoriza constituirea unei complicaţii endocraniene rămasă un timp latentă; — antibioterapia poate vindeca o otomastoidită în perioada de debut, adică în faza catarală, dar această vindecare trebuie confirmată clinic şi radiologic.

Diagnostic. Diagnosticul pozitiv se bazează pe un examen clinic competent şi este bine să fie precizat de către otolog. Acest examen trebuie să aibe întotdeauna prioritate faţă de cel radiografic, care rămîne un examen complementar.

Scanned with OKEN Scanner

Radiografia nu este niciodată un lux în astfel de cazuri: ea permite o clarificare în cazurile îndoielnice şi aprecierea unui fenomen de mascare atunci cînd se administrează antibiotice în mod iraţional.

Diagnosticul diferenţial va fi făcut cu o algie mastoidiană cu caracter pitiatic la o femeie tînără. De furunculul conductului auditiv se diferenţiază prin semnele descrise la capitolul respectiv. De limfadenita supurată retroauriculară, diferenţierea este uşor de făcut, colecţia fiind superficială, strict subcutanată. De periostita temporală se poate deosebi prin benignitatea şi existenţa scurtă a otitei.

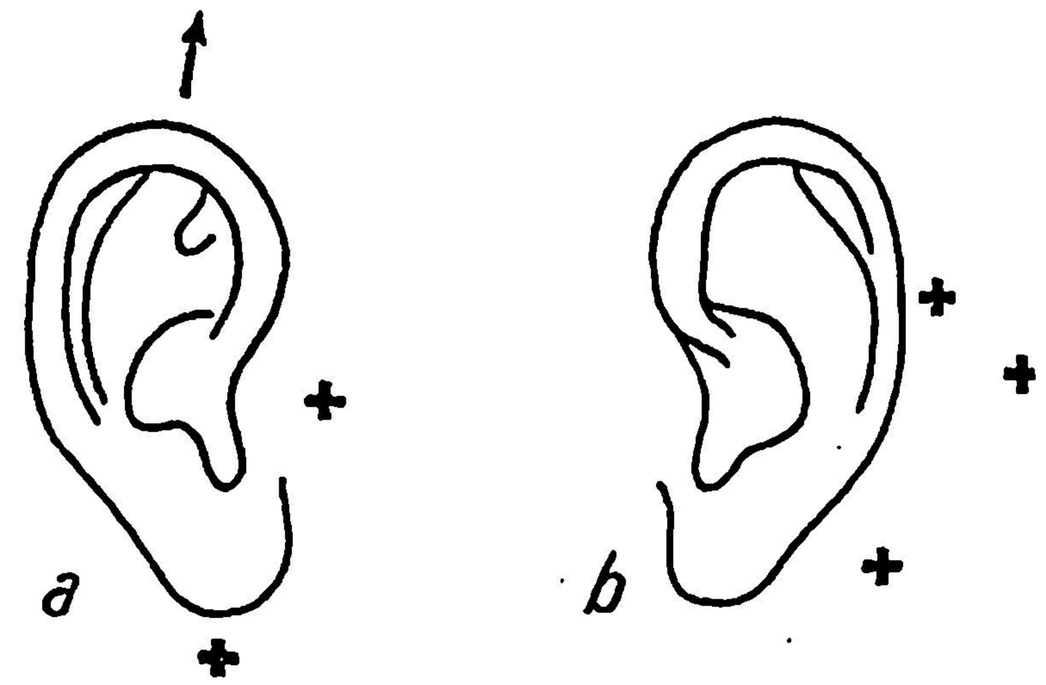

Fig.38. — Sediul punctelor dureroase. a = în otita externă; b = în otomastoidita acută.

Evoluţie, complicaţii şi prognostic. Otomastoidita acută se poate croniciza, poate fistuliza prin corticala osoasă externă, formînd un abces subperiostal retroauricular şi se poate complica cu o paralizie facială, cu

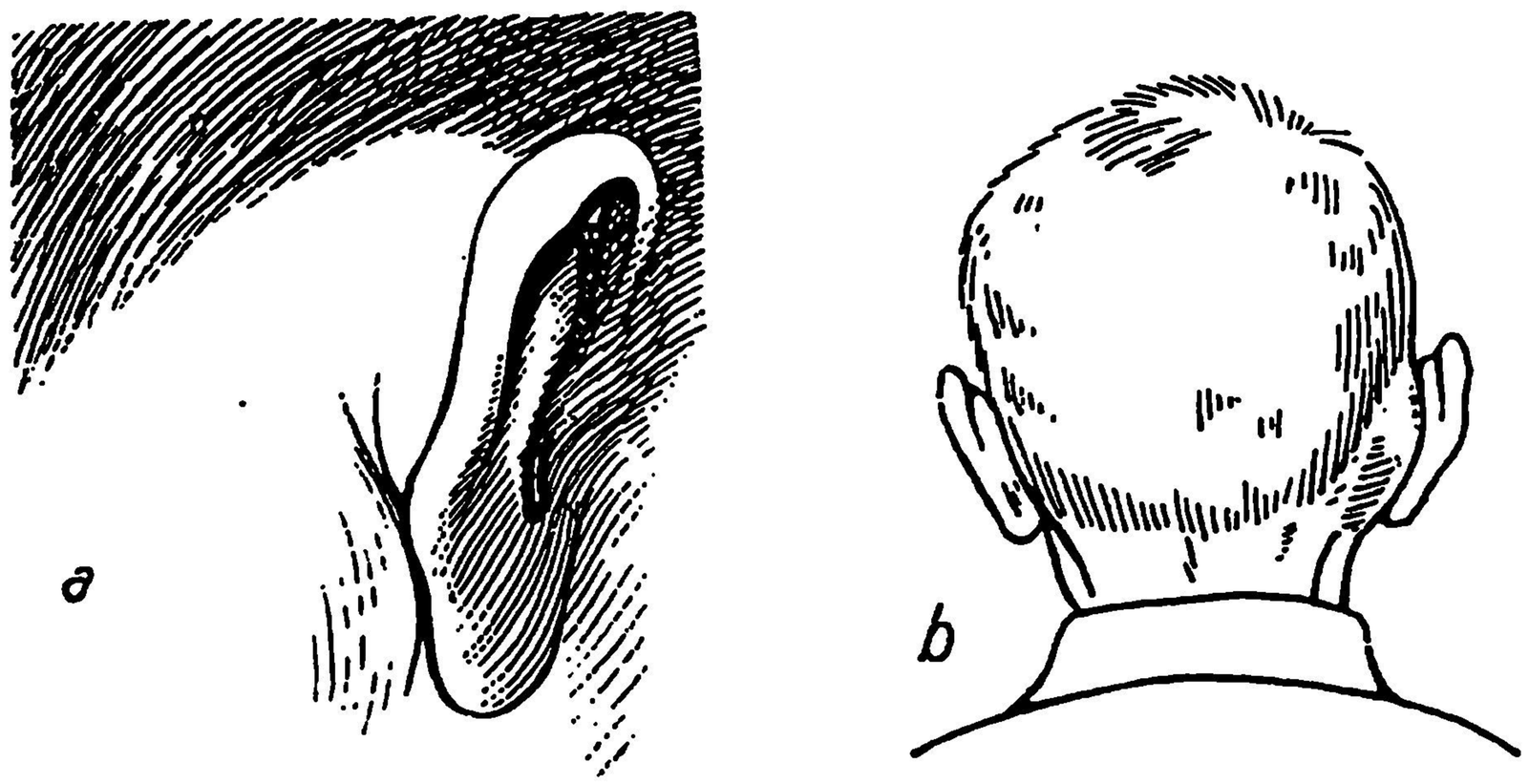

Fig. 39. — Otomastoidită acută. a = în curs de exteriorizare; b = cu osteoflegmon exteriorizat subcutanat în partea dreaptă.

o piolabirintită, cu o tromboflebită sinojugulară, cu o meningită, cu un abces encefalic.

Forme clinice. Forme cu fistulizarea corticalei externe, cu abces subperiostal în regiunea retroauriculară, sau subcutanat în regiunea temporozigomatică; în regiunea apexului mastoidian, pe faţa internă a acestuia (mastoidita tip Bezold) însoţită uneori de torticolis şi trismus, sau pe faţa exţernă a apexului (pseudo Bezold) însoţită de un proces de miozită a muşchilor care se inseră aci şi de un puternic torticolis prin interesarea muş-

Scanned with OKEN Scanner

chiului sternocleidomastoidian. Alteori, fistulizarea se face prin vîrful stîncii temporalului şi în aceste cazuri otita este asociată cu nevralgia trigemenului şi cu paralizia motorocularului extern (al şaselea nerv cranian).

Forme evolutive: supraacute, subacute saü paucisimptomatice şi pseudoprimitive, în care infecţia „*linge cutia timpanică şi muşcă mastoida*", după expresia figurată a lui Lermoyez.

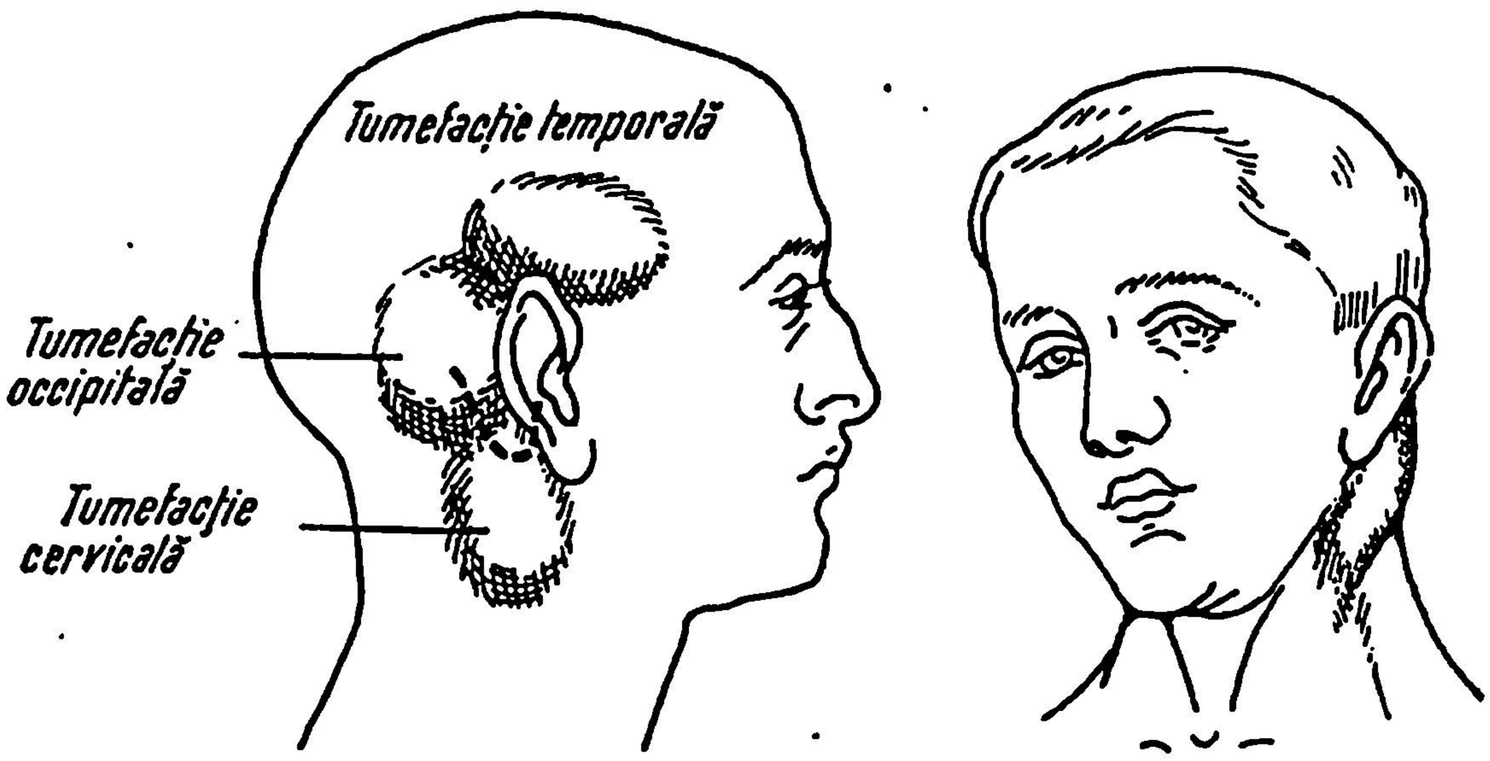

Fig. 40. — Modalităţi de exteriorizare a otomastoiditei supurate.

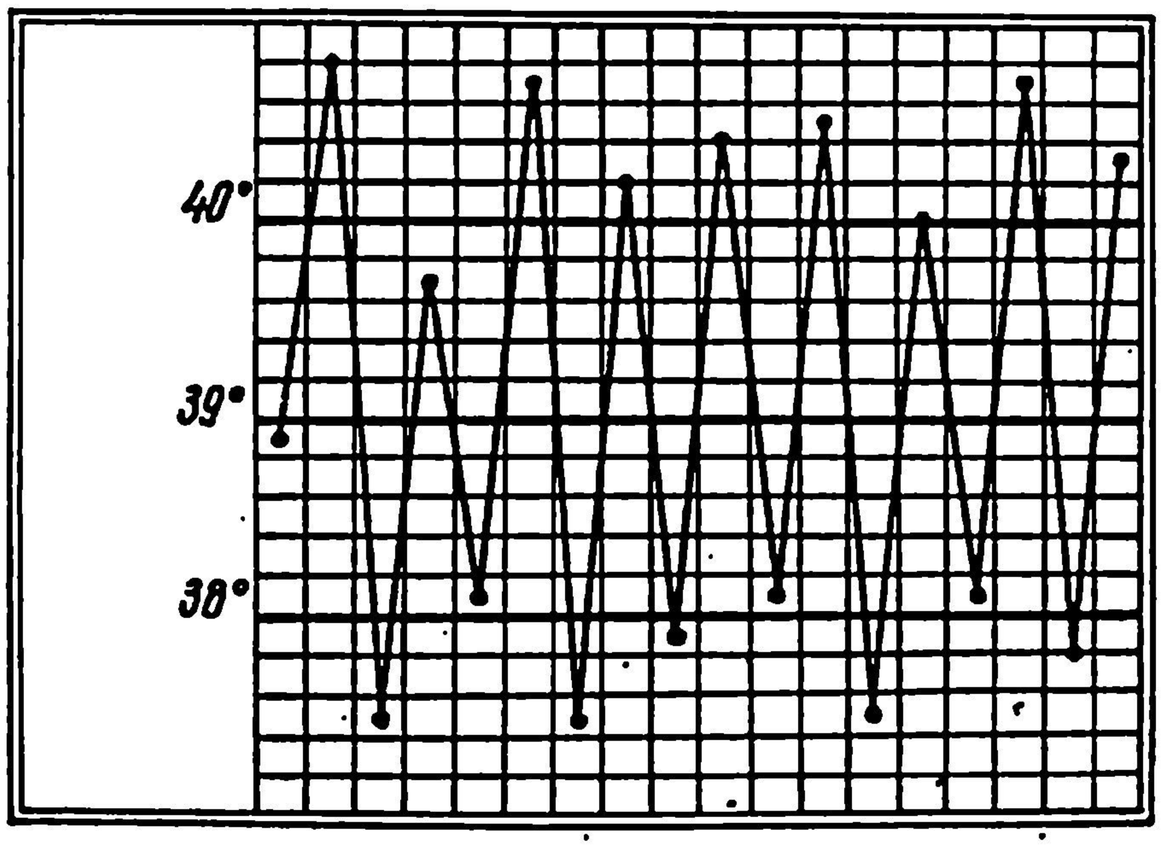

Fig. 41. — Curba termică a unui bolnav cu septicopioemie provocată de o otomastoidită acută supurată sau cronică acutizată.

Forme clinice după microbul în cauză. Otomastoidita acută cu streptococ piogen este frecventă. Otomastoidita hemoragică este o complicaţie a infecţiilor cu virusuri gripale şi paragripale.

Otomastoidita cu *pneumococcus mucosus* este o formă clinică mult asemănătoare cu cea mascată de antibiotice; este paucisimptomatică, înşelătoare şi evoluează inexorabil spre complicaţii.

Scanned with OKEN Scanner

Forme clinice după vîrstă. La sugar, are o fizionomie particulară, iar în forma neurotoxică, atunci cînd apare sindromul paloare + hipertermie, prognosticul devine foarte grav. Otomastoidita acută din vîrsta celei de a doua copilării este întotdeauna zgomotoasă. La bătrîni, forma clinică are semne fruste, este paucisimptomatică şi cere investigaţii foarte atente pentru a fi diagnosticată.

Forme clinice după teren. La diabetici, durerea şi febra lipsesc, iar otoreea este foarte abundentă datorită topirii rapide a ţesutului mastoidian. La tuberculoşi, are un caracter lent, subacut şi tinde la cronicizare.

INFLAMAŢIILE ACUTE ALE LARINGELUI

LARINGITELE ACUTE BANALE ALE ADULTULUI

Inflamaţiile acute ale laringelui, ca şi întreaga laringologie clinică, au avut de-a lungul timpului aceeaşi dezvoltare ca celelalte ramuri ale medicinii. Iniţial, au fost puse bazele anatomice ale organului, după care au fost studiate şi verificate, pe modele biologice experimentale, aspectele de fiziologie. La acestea s-au adăugat studiile de morfopatologie macro- şi microscopică cu ajutorul necropsiilor.

Dar toate aceste achiziţii anatomice, morfologice şi fiziologice se dovedeau insuficiente pentru a putea înţelege şi interpreta ştiinţific patologia laringelui. Necesitatea de a vedea laringele normal în respiraţie şi în fonaţie, în vocea cîntată şi cea vorbită, precum şi nevoia de a explora laringele bolnav pentru a putea preciza aspectul clinic, sediul şi întinderea leziunilor, au fost satisfăcute numai atunci cînd a fost introdusă şi folosită oglinda laringeană.

În anul 1854, Manuel Garcia, cîntăreţ, profesor de canto şi compozitor spaniol, a inventat din necesitate oglinda laringeană şi a fundamentat astfel examenul direct, obiectiv al endolaringelui. El şi-a privit propriile corzi vocale cu ajutorul unei oglinzi dentare asupra căreia a reflectat lumina solară. Un an mai tîrziu, Garcia a comunicat rezultatele descoperirii lui la Societatea Regală din Londra.

Cu ajutorul laringoscopiei indirecte, s-a putut vedea situaţia, întinderea şi natura leziunilor şi s-a putut astfel stabili un diagnostic pozitiv, un prognostic şi un tratament adecvat atît în inflamaţii şi în tumori, cît şi în tulburările de inervaţie, de sensibilitate şi de motilitate ale laringelui.

Laringoscopia indirectă se practică la copil prin metoda denumită forţată, respectiv prin tehnica Escat sau procedeul Lake.

Acestea nu oferă însă satisfacţia dorită şi de aceea laringologii preferă şi practică în mod curent laringoscopia directă clasică sau laringoscopia modernă în suspensie, cu optică măritoare, metodă de explorare net superioară, prin care pot fi obţinute precizări de detaliu şi înlăturate erori de diagnostic cauzate de un examen incomplet.

Scanned with OKEN Scanner

Medicul de medicină generală nu poate şi nici nu este necesar să fie un medic specializat. Dar, deoarece laringologia clinică este larg şi profund impregnată de buna cunoaştere a patologiei generale în ansamblul ei, lui îi incumbă să fie instruit şi în probleme indispensabile de asistenţă laringologică. Ori de cîte ori laringele se îmbolnăveşte, manifestările bolii

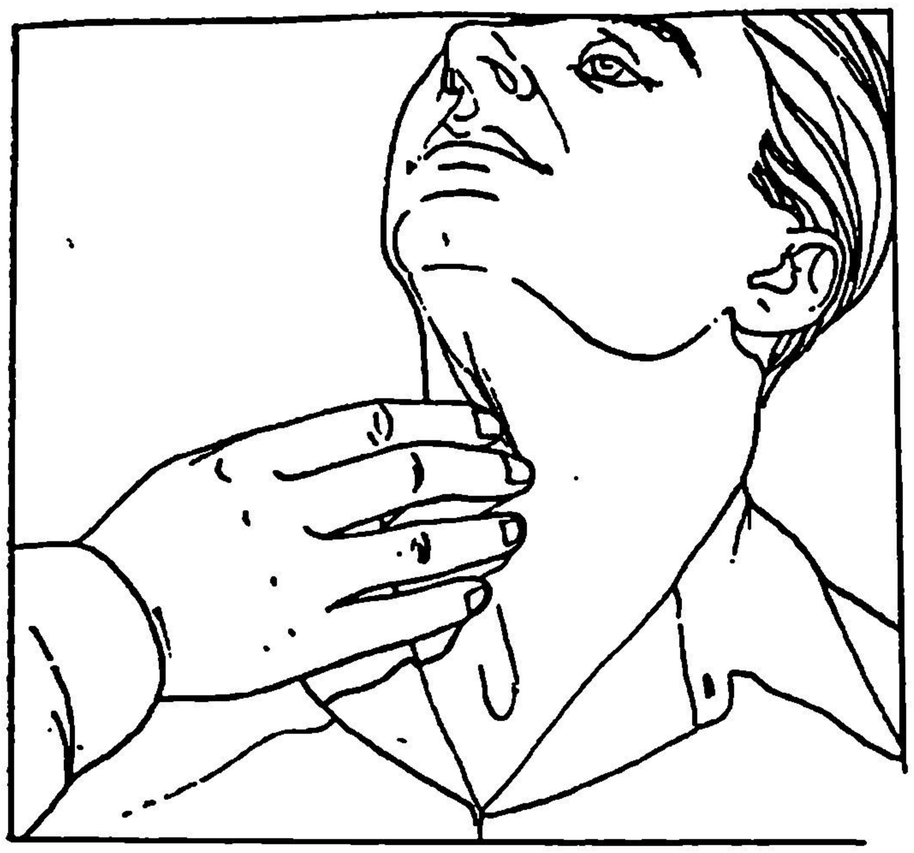

Fig. 42. — Palparea laringelui pe linia mediană (după G. Portmann).

Fig. 43. — Palparea laterală a laringelui (după G. Portmann).

urmează aceleaşi legi ale patologiei. El trebuie să privească o laringită în contextul morbid al patologiei adultului sau copilului.

Dacă medicul generalist examinează numai plămînul şi nu se informează asupra stării prezente a laringelui sau dacă laringologul îşi concentrează atenţia strict asupra laringelui, se ajunge adesea la erori grave de diagnostic, deoarece organismul, ca un tot, nu ţine seama de aceste segmentări arbitrare. Medicul de medicină generală poate astfel eticheta drept bronşită, congestie pluropulmonară sau tuberculoză, o serie de manifestări a căror cauză poate fi descoperită de medicul O.R.L.

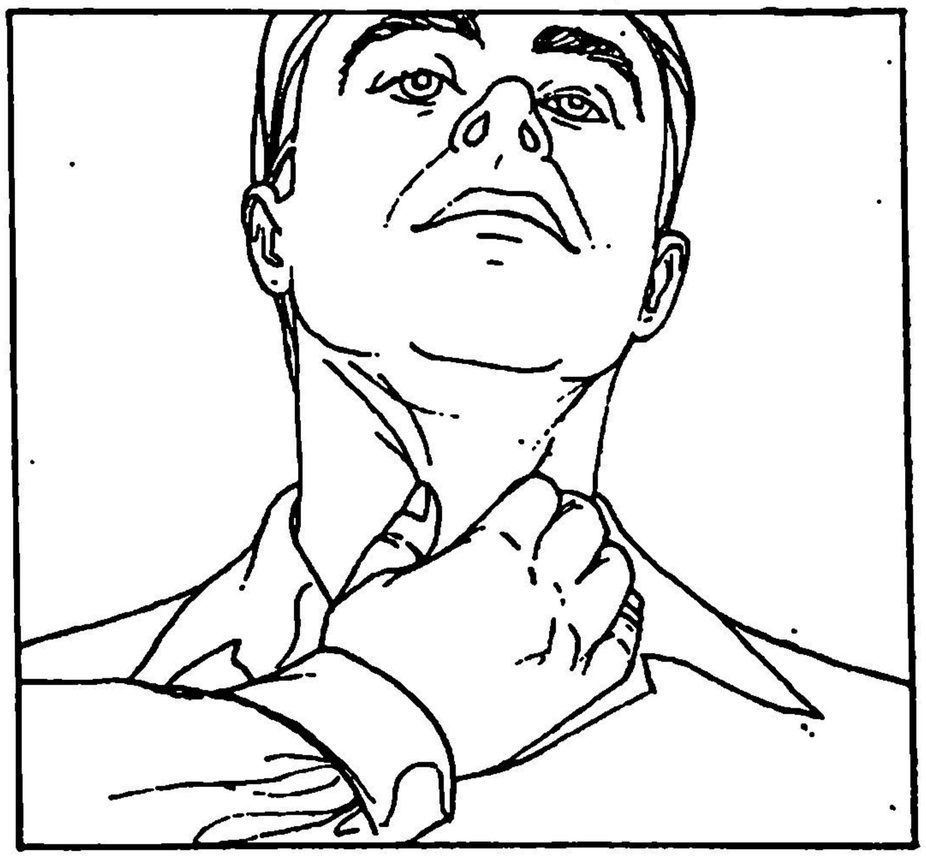

Fig. 44. — Palparea mobilităţii transversale a laringelui (după G. Portmann).

în fosele nazale, în nazofaringe, în sinusurile nazale sau în orofaringe. Laringologul, la rîndul lui, nu se poate dispensa de colaborarea şi examenul medicului internist sau pneumopediatru, deoarece riscă să confunde o tuberculoză laringopulmonară cu o laringită banală sau o ectazie bronhică cu bronhoree ca fiind exclusiv expresia existenţei unui sindrom sinobronhic.

Scanned with OKEN Scanner

Laringitele acute banale ale adultului îmbracă o serie de caractere clinice, care se manifestă fie printr-o răguşeală uşoară, fie prin afonie completă, prin tuse discretă sau tuse spasmodică şi convulsivă simplă, jenă în respiraţie sau uneori dispnee intensă şi asfixie.

Laringita catarală acută banală. Este o inflamaţie acută, banală, a mucoasei endolaringiene, care adesea se extinde la mucoasa traheei realizînd o laringotraheită acută.

Simptomatologie. Dintre semnele subiective şi funcţionale, cel major şi niciodată absent este disfonia sau chiar afonia. Indispoziţia locală este în general redusă şi de scurtă durată. Tusea uscată apare la debut şi obişnuit cedează repede ori de cîte ori secreţiile laringotraheobronhice sînt reduse. Altfel, tusea devine umedă, grasă, urmată de expectoraţie mucoasă, albuminoasă, presărată cu mici perle negricioase sau, uneori, pătată cu firişoare de sînge.

În laringotraheobronşitele acute infecţioase, sputele sînt vîscoase, mucopurulente. Bolnavul mai poate prezenta o uşoară reacţie febrilă şi mici frisoane.

Tratament. Tratamentul local va consta din recomandarea unei revulsii cutanate prin aplicarea de prişniţe alcoolizate calde prelaringiene. Se vor prescrie inhalaţii neiritante cu substanţe volatile, cum sînt acidul fenic sau esenţa de terebentină, 5 — 10 picături în 250 ml apă laurocerasi, sau substanţe balsamice, cum sînt balsamul de Peru, de benzoe sau eucalipt (vezi capitolul rinosinuzitelor). Se va evita mentolul. Vaporizaţii sau aerosoli la temperatura corpului cu un antibiotic cu spectru larg, asociat cu efedrină sau hidrocortizon.

Cura de tăcere este una din cele mai bune metode terapeutice. La ea se va adăuga repausul în cameră încălzită, băuturi calde (infuzie de ceai pectoral) şi sudaţia. Se va interzice fumatul, băuturile alcoolice şi alimentaţia condimentată. Administrarea unui laxativ şi o dietă convenabilă pentru obezi şi pletorici poate avea efecte bune.

Tratamentul general va avea ca obiect să combată durerea, tusea, să fluidifice şi să favorizeze expulzarea secreţiilor şi diminuarea lor cantitativă. Obişnuita instruire de rutină, care învaţă pe studentul în medicină să folosească derivaţii opiului şi atropina, are cel mai adesea rezultate nedorite. Aceste două substanţe provoacă o pareză a respiraţiei, suprimînd tusea şi provocînd retenţia secreţiilor care devin mai vîscoase şi mai dificil de expectorat. Pentru a combate durerea, se poate prescrie tinctura de aconit în doze de XXV—L, picături pe zi, înglobate într-o infuzie de ceai expectorant. Împotriva răguşelii, în special la profesioniştii vocali suferinzi de laringită acută catarală, se va recomanda o inhalaţie cu flori de nalbă şi tei, cîteva înghiţituri de zeamă de lămîie în timpul îndeplinirii misiunii vocale şi cîte XX de picături de sol. alcoolică de rădăcină de aconit într-o infuzie de ceai de tei călduţ, care va fi îngurgitată prima oară cu 3 ore înainte de a vorbi sau cînta şi a doua oară în momentul intrării în scenă. Sînt, de asemenea, utile vaporizările cu soluţie de adrenalină 1/5000 şi instilaţiile cu produsul Laryn.

Scanned with OKEN Scanner

Pentru a combate predispoziţia la recidive frecvente se vor recomanda exerciţii în aer liber, cure termale sulfuroase şi arsenicale şi, în plus, medicul generalist va trimite aceşti bolnavi unui serviciu O.R.L., unde se va realiza profilaxia recidivelor prin tratament competent local al unor eventuale afecţiuni ale etajului respirator superior, al cauzelor nazosinofaringiene.

Diagnostic. Diagnosticul pozitiv este dintre cele mai uşor de stabilit. Cel diferenţial va trebui făcut cu laringita gripală (prezenţa epidemiei) cu laringita catarală a tuberculozei pulmonare, cu laringitele febrelor eruptive, cu laringita alergică (prezenţa rinopatiei).

Evoluţie, complicaţii, prognostic. Laringita catarală acută banală este o afecţiune benignă, cel mai adesea asociată cu o inflamaţie a segmentelor supra- şi subjacente ale marii căi aeriene—respectiv o rinosinofaringită şi o traheobronşită. La profesioniştii vocali, prognosticul este dependent de recomandarea făcută de a nu cînta cîtă vreme laringele nu este complet vindecat (cu deosebire tenorii şi sopranele).

Cronicizarea apare ori de cîte ori nu se respectă prescripţiile medicale şi nu sînt tratate la timp leziunile din vecinătate.

Etiologie. Bolnavii de sex masculin, datorită fumatului, dar de la un timp în egală măsură şi femeile care abuzează de tutun, care vorbesc mult, sînt expuse la frig şi au o carenţă vitaminică, se îmbolnăvesc mai frecvent de laringită catarală acută. Virozele respiratorii par a fi astăzi cauza cea mai frecventă a laringitei acute, obişnuit întovărăşite cu rinita acută epidemică şi complicate, uneori, cu o paralizie recurenţială de obicei unilaterală.

Laringita acută virală, gripală şi paragripală. Este o afecţiune mai întotdeauna asociată unei traheobronşite acute; în cursul ultimelor epidemii s-au putut individualiza mai multe forme clinice.

Forma simplă eritematoasă este cea mai des observată, fiind caracterizată prin microhemoragii şi pareze miopatice ale corzilor vocale, care se prelungesc uneori mult timp.

Forma ulceroasă se caracterizează, în afară de congestia difuză a mucoasei, şi printr-o serie de ulceraţii ale corzilor vocale şi ale regiunii aritenoepiglotice.

Forma infiltrată edematoasă are o etiologie virală; se manifestă atît prin disfonie, cît şi prin durere la deglutiţie.

Forma flegmonoasă este mai dramatică; bolnavul acuză alături de semnele unei infecţii generale grave, dispnee şi disfagie puternică.

Forma spasmodică, mai frecvent observată la femei, se manifestă prin prurit, senzaţie de gîdilare, tuse uscată, chintoasă şi laringospasm nocturn, destul de rezistent la o terapie sedativă.

Tratament. Se vor administra antitermice, antigripale, antalgice, în forma simplă. În toate celelalte, bolnavul va fi trimis de urgenţă la un serviciu O.R.L.

Diagnosticul este uşor, ţinînd seama de mediul epidemic.

Scanned with OKEN Scanner

Prognosticul laringitei acute gripale este benign. Tulburările vocale pot persista un timp mai lung fiind datorite parezei mușchilor intrinseci ai laringelui și cer îngrijiri speciale la profesioniștii vocali. Medicul generalist trebuie să aibă în atenție faptul că gripa poate agrava o tuberculoză pulmonară și laringita acută catarală banală poate deveni o laringită specifică tuberculoasă.

Laringitele acute banale ale copilului

Laringitele acute sînt frecvente în vîrsta copilăriei datorită abundenței țesutului adenoidian rinofaringian, țesutului limfoid laringian, precum și predominanței bolilor eruptive infectocontagioase.

Simptomatologia laringitelor acute la copil este mai zgomotoasă și evoluția lor mai gravă decît la adult datorită caracterelor histoanatomice ale laringelui. Spațiul endolaringian la sugar și copilul mic este foarte redus, strîmt ca un adevărat defileu. Corionul submucos al regiunii subglotice este destul de lax și bogat în foliculi limfoizi, care ușurează formarea edemului inflamator. Zona sau etajul subglotic în constituția căreia ia parte inelul cartilaginos cricoidian este rigidă, inextensibilă și de aceea inflamația ei este deosebit de periculoasă, putînd determina cu ușurință starea de asfixie. De asemenea subglota este o regiune hiperestezică și reflexogenă. Prin intermediul nervului laringeu superior, excitația ajunge la bulb și, pe calea nervului spinal, poate provoca un laringospasm. Cunoscut fiind faptul că spasmofilia este frecventă la copilul mic, o ușoară inflamație edematoasă a regiunii subglotice poate deveni ușor sufocantă.

Laringitele acute ale copilului pot fi:

— *primitive*; ele sînt rarisime;

— *secundare*; sînt frecvente și succed obișnuit unei infecții din vecinătate, în special unei rinoadenoidite acute, fapt care a determinat pe laringologi să le denumească rinolaringite acute descendente;

— ca o *complicație* a unor infecții virale gripale și paragripale, febre eruptive etc.;

— *difterice.*

Au fost individualizate următoarele forme clinice:

Laringita acută banală catarală simplă. Simptomatologia acestei laringite a copilului este asemănătoare cu aceea a adultului. Debutează cu o coriză acută banală, o rinofaringoadenoidită sau cu o anginăacută eritematoasă. Predomină semnele funcționale — o disfonie mai mult sau mai puțin intensă și o tuse aspră, chintoasă. Dispneea apare ori de cîte ori leziunile inflamatorii se extind la regiunea subglotică.

La copilul de peste doi ani, evoluția este întotdeauna favorabilă. La sugar, pot apărea complicații bronhopneumonice.

Laringita acută virală gripală și paragripală. Această formă clinică de laringită este întotdeauna gravă cu cît copilul este mai mic și inflamația regiunii subglotice face ca ea să devină sufocantă în cîteva ore. Pot fi întîlnite în practică viroze respiratorii cu localizare predominant laringiană. În unele epidemii de gripă cu tropism respirator, simptomele interesării laringelui apar brutal între a 4-a și a 10-a zi. Copilul este febril,

Scanned with OKEN Scanner

are limba uscată, faciesul alterat, pulsul tahicardic şi neregulat. Laringita se instalează cu o criză de sufocaţie asemănătoare celei din laringita striduloasă, cu excepţia faptului că în laringita gripală dispneea este continuă.

Tirajul supra- şi substernal şi cornajul sînt prezente. Copilul are o tuse lătrătoare, dar vocea nu este alterată ca în cazul crupului difteric. În cazurile grave de crup gripal, copilul are mari dificultăţi de respiraţie.

Evoluţia poate fi favorabil influenţată de tratament, dar s-au văzut şi cazuri în care copilul mic s-a sufocat mai înainte de a se fi putut practica o intubaţie sau o traheotomie. Coexistenţa unei bronhopneumopatii măreşte riscul unui exitus.

Laringitele febrelor eruptive. Laringitele rujeolei şi rubeolei pot apărea în cursul perioadei de invazie sub formă cataralâ, care uneori, la copii sub 7 ani, îmbracă forma striduloasă. Se caracterizează printr-o tuse spastică, voce normală şi accese de sufocaţie nocturnă. Prezenţa semnului Köplik uşurează diagnosticul etiologic al laringitei. În perioada de erupţie pot fi întîlnite laringite sufocante provocate de procesul infiltrativ-edematos subglotic.

Difteria poate complica rujeola, provocînd un crup primitiv fără etapă anginoasă.

Laringitele din perioada de convalescenţă sînt grave prin forma lor ulceroedematoasă. Ulceraţiile au sediul în regiunea aritenoizilor şi, dacă interesează articulaţiile cricoaritenoidiene, corzile vocale rămîn în adducţie cu pericolul iminent de sufocaţie. De aceea este indicat ca medicul generalist şi pediatrul să trimită de urgenţă un astfel de copil bolnav la serviciul O.R.L.

Laringitele scarlatinei (un aforism spune că scarlatina „nu iubeşte" laringele), cele ale variolei şi varicelei sînt excepţionale.

Laringita striduloasă sau falsul crup. Această formă clinică a fost magistral descrisă de către admirabilul clinician care a fost Trousseau.

Un copil în vîrstă de 2—5 ani, vîrsta cînd şi crupul veritabil este frecvent, se deşteaptă brusc în miezul nopţii, cuprins de un acces de sufocaţie. Este agitat, înfierbîntat, tuşeşte răguşit şi frecvent, o tuse lătrătoare, zgomotoasă, gîfîie, are un inspir şuierător, strident. Vocea este parţial stinsă, doar în timpul crizei, niciodată complet şi în mod prelungit ca în crupul veritabil. După 1/2 de oră, pînă la două ore, această criză dramatică încetează, copilul îşi regăseşte calmul, adoarme, febra scade, pielea se acoperă de sudoare. Tusea este de tip crupal, dar mai umedă. La deşteptare, respiraţia este mai puţin şuierătoare şi vocea are timbrul aproape normal. Nu persistă decît simptomele unui catar bronhic. De obicei, crizele se repetă cu intensitatea scăzută mai multe nopţi de-a rîndul. Ziua, copilul se simte bine, avînd doar o tuse grasă (cu secreţii abundente).

Interogînd părinţii, aceştia vor preciza că copilul s-a culcat sănătos şi liniştit. Abia dacă vor menţiona, în treacăt, ca un fapt mărunt, că avea puţin guturai.

Prin această simptomatologie bruscă, alarmantă, debutează laringita striduloasă, care în general cedează spontan.



Scanned with OKEN Scanner

Leziunile inflamatorii de tip edematos își au sediul predominant în etajul hipoglotic, regiunea subglotică fiind recunoscută ca avînd o hiperreflectivitate, care la copiii spasmofilici provoacă cu ușurință un laringospasm.

Evoluția normală a laringitei striduloase este spre vindecare. Cu totul excepțional se mai practică astăzi, în plină criză, manevra de intubație sau traheotomia de necesitate.

Laringotraheobronșita acută. Este o formă clinică ce apare iarna la copii între 10 luni și 4 ani, complicînd uneori un corp străin bronhic. Boala începe brutal cu o dispnee progresivă și semne infecțioase grave, care pot provoca exitus în 24 de ore. Alături de această formă fulgerătoare, se pot observa și forme fibrinoase progresiv asfixiante, precum și forme atenuate.

Flora microbiană este polimorfă — streptococ hemolitic, pneumococ și bacil Friedländer.

Tratamentul. Laringita catarală acută banală și traheobronșita descendentă necomplicate, laringitele virale și cele ale febrelor eruptive, sînt inflamații infecțioase benigne ori de cîte ori copilul este stenic și nu de vîrstă prea mică. De aceea, ele beneficiază de o terapeutică medicală simplă : comprese umede prelaringiene, revulsie toracică, microclimat cald și umed, poziție șezînd în pat, instilații nazale cu soluții slab antiseptice și vasoconstrictoare. Tusea uscată spasmodică va fi calmată prin poțiune sau picături de rădăcină de aconit și preparate de beladonă, în doze adecvate vîrstei.

În faza de coctiune, se va prescrie o infuzie de poligală cu benzoat de sodiu și sirop tolu. În cea de a doua parte a primăverii, copilul va fi trimis la un serviciu O.R.L., care va efectua adenoidectomia, iar în cursul verii se va recomanda o cură heliomarină, preparate de fier, ficat, hemoglobină, vitamine și calciu, mai ales la copii debili și anemici.

Tratamentul laringitei striduloase în criză va consta din instilarea în fosele nazale de sol. adrenalină $1^0/_{00}$, care pe lîngă dezobstruarea foselor nazale pune în acțiune și reflexul nazopulmonar, suprimînd spasmul laringian.

Sînt utile, de asemenea, compresele umede calde prelaringiene, băile calde ale extremităților și corticoterapie 2—3 mg pe kilocorp, administrată inițial parenteral și continuată peroral în asociație cu antibioterapie. Oxigenoterapia, luminalul, fenobarbitalul și fenerganul sînt întotdeauna de un prețios ajutor.

În perioadele de calm, va fi instituită terapia diatezei spasmofilice, reechilibrarea hidroelectrolitică, vaccinoterapia polimicrobiană și vitaminoterapia. În convalescență, copilul va fi trimis la un serviciu O.R.L. pentru îndepărtarea vegetațiilor adenoide,

Tratamentul laringotraheobronșitei acute fibrinoase dispneizante este următorul :

— antibioterapie „larga manu" — penicilină în asociație cu tetracicline ;

Scanned with OKEN Scanner

— corticoterapie şi A.C.T.H.;
— extract total de glandă suprarenală;
— gluconat de calciu şi cardiotonice;
— hidratare prin hipodermoclizăbicarbonatată;
— oxigenoterapie în aerosoli, asociată cu enzime fibrinolitice.

În formele grave sufocante — dar numai în acestea —se va executa o traheotomie medie, după care, de urgenţă, copilul va fi trimis la un serviciu O.R.L., care va efectua cîteva traheobronhoscopii, cu ajutorul cărora va aspira peliculele de fibrină, sau le va extrage cu pense adecvate. Acest tratament endoscopic va fi urmat de instilaţii cu antibiotice asociate cu enzime proteolitice.

Este bine ca medicul generalist să aibă în vedere că traheotomia poate fi grevată de unele accidente şi complicaţii, mai cu seamă la sugar şi copilul mic. Pot apărea sincope atunci cînd operaţia se practică tîrziu — adică în stare preasfixică — pleuropneumopatii, stenoze laringiene intracavitare, mai ales atunci cînd se practică o traheotomie strict superioară, imediat sub cricoid. Decanularea va fi făcută nu mai tîrziu de cîteva zile, îndată ce laringoscopia directă efectuată la serviciul O.R.L. permite constatarea restabilirii permeabilităţii căii respiratorii la nivelul endolaringelui.

LARINGITA DIFTERICĂ. CRUPUL

Este o laringită cu false membrane provocată de bacilul difteric Löffler.

Simptomatologie. Două simptome majore caracterizează crupul: unul de ordin mecanic, acumularea de false membrane, care contribuie la intensificarea dispneei şi cel de al doilea, cel de ordin toxic, cu alterarea progresivă a stării generale, provocat de toxina difterică.

Laringita difterică primitivă sau crupul propriu-zis se manifestă printr-o serie de semne funcţionale, care grupate au permis să se individualizeze o evoluţie în trei faze: disfonică, dispneică, asfixică.

Tulburările vocale, disfonia constă în voce răguşită iniţial şi ulterior aproape stinsă. Tusea la început sonoră, comparată cu cîntarea unui cocoş răguşit, devine apoi tot mai înăbuşită.

Dispneea, iniţial uşoară şi intermitentă, apoi continuă şi întretăiată de paroxisme, se însoţeşte de cornaj şi tiraj. Ea este consecinţa inflamaţiei edematoase a mucoasei, în special a celei din regiunea subglotică, a prezenţei falselor membrane care obstruează lumenul şi adesea a laringospasmului, cunoscută fiind hiperreflectivitatea laringelui şi predispoziţia la spasmofilie a copiilor.

Pe măsură ce dispneea se agravează, copilul devine tot mai obosit, intoxicat, şi lipsa tot mai acută de oxigen, trădată prin cianoză, grăbeşte asfixia.

Tratament. Se va institui neîntîrziat seroterapia antidifterică prin administrare intramusculară şi subcutanată a unor doze de 50 000—100 000 U. I., la care se va asocia penicilinoterapie masivă, fără a aştepta confirmarea laboratorului.

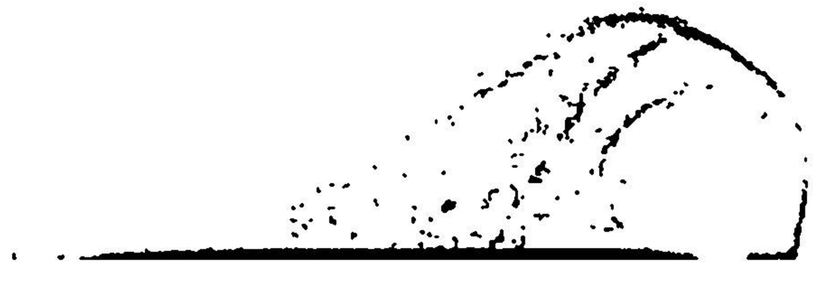

Scanned with OKEN Scanner

În perioada dispneică, se va administra oxigen prin sondă endonazală şi luminal sau fenobarbital. Copilul va fi evacuat de urgenţă şi internat într-un serviciu de boli infecţioase, unde laringopediatrul va efectua aspiraţia secreţiilor şi a falselor membrane laringotraheale, dezobstruînd lumenul şi permiţînd evitarea traheotomiei.

Diagnostic. Diagnosticul pozitiv al crupului difteric este mai uşor atunci cînd el succede anginei. Dispneea progresivă, vocea răguşită, prezenţa adenopatici cervicale, expulzia unor false membrane în tuse, starea subfebrilă şi un facies toxic progresiv sînt semne care orientează diagnosticul. În formele înşelătoare, cu voce nealterată, cu accese de stridor, cu stare febrilă datorită unei bronhopneumopatii, medicul generalist va solicita unui serviciu O.R.L. efectuarea unei laringoscopii directe, cu ajutorul căreia se va putea evita eroarea de diagnostic, respectiv confuzia cu o laringită striduloasă, gripală, cu un corp străin laringian, cu un eredosifilis laringian.

Evoluţie şi complicaţii. Fără precizarea diagnosticului şi aplicarea seroterapiei timpurii, laringita difterică evoluează spre exitus. Complicaţiile cele mai frecvente sînt bronhopneumonia septică, traheobronşita pseudomembranoasă, complicaţiile cardiace şi nervoase.

Etiologie. Laringita difterică este o boală infecţioasă, contagioasă, epidemică, cauzată de bacilul Loeffler şi asociată uneori cu o febră eruptivă care afectează copilul mic, în mod obişnuit cu scarlatina.

TRAHEOBRONŞITELE ACUTE BANALE ALE ADULTULUI

Sînt afecţiuni inflamatorii difuze ale mucoasei traheobronhice, rareori primitive, şi obişnuit secundare unor rinofaringolaringite acute.

Simptomatologie. În forma clinică incipientă, sau de cruditate, bolnavul se prezintă la medic pentru accese de tuse uscată, ascensiune febrilă însoţită de disfonie şi obstrucţie nazală.

Obiectiv, medicul generalist constată la auscultaţia pulmonară, raluri ronflante de congestie.

După 2—3 zile, traheobronşita trece în faza de coctiune, tusea devine umedă, iar la baza plămînilor apar raluri umede. În plus, bolnavul se plînge de o durere vie retrosternală.

Tratament. Se va prescrie tratamentul descris la rinolaringitele acute.

Traheobronşita acută infecţioasă, dispneizantă, a copilului este cel mai adesea consecinţa unui crup gripal sau paragripal. Inflamaţia şi infiltraţia seroedematoasă a mucoasei regiunii subglotice, a traheei şi bronhiilor, la care se adaugă o hipersecreţie vîscoasă, aderentă şi uneori crustoasă, provoacă obstrucţia căilor aeriene inferioare, tradusă printr-o dispnee gravă, cu atît mai mult cu cît boala apare la sugar şi copilul mic.

Această dispnee se instalează uneori fulgerător şi dramatic, evoluînd rapid spre asfixie în mai puţin de 24 de ore. Alteori, un proces bronhopneumonic urmează inflamaţiei acute traheobronhice.

Scanned with OKEN Scanner

La copilul mic, la care traheobronşita este consecinţa aspirării unui corp străin, poate fi observat un sindrom de inundaţie bronhică, ca urmare a hipersecreţiei mucoase şi a epuizării reflexului tuşitor de expulsie.

În aceste cazuri, medicul va trimite de urgenţă copilul la un serviciu de bronhologie, unde se vor face aspiraţii endotraheobronhice, asociate cu introducerea de medicamente mucolitice şi de antibiotice.

Ori de cîte ori există şi o laringită acută edematoasă, tratamentul endobronhic nu poate fi efectuat decît prin traheobronhoscopie inferioară, adică după prealabila traheotomie, care va permite şi extragerea cu pensa a pseudomembranelor şi crustelor.

Dezobstrucţia căilor aeriene inferioare trebuie urmată de inhalarea de oxigen şi carbogen, de revulsie toracică, de antibioterapie şi vaccinoterapie parenterală şi, cînd este cazul, de seroterapie antidifterică. În plus, se va avea în vedere combaterea sindromului de deshidratare şi de subnutriţie.

Diagnostic. Diagnosticul unei traheobronşite acute dispneizante va fi bazat pe simptomatologia respiratorie, pe dispneea din cei doi timpi ai respiraţiei (dispneea de tip superior, laringiană şi cea de tip inferior, pulmonară), pe cornaj şi tiraj în ambii timpi, pe polipnee cu accese paroxistice şi pe tusea răguşită.

Diagnosticul diferenţial va fi făcut cu un corp străin laringotraheobronhic, cu un abces retrofaringian —fuzat în mediastin —, cu atelectazia pulmonară localizată.

Etiologie. Cauzele obişnuite ale traheobronşitelor acute sînt: frigul, asociat cu umezeala şi bolile infectocontagioase anergizante (gripa, rujeola, tusca convulsivă, difteria etc.).

ESOFAGITELE ACUTE

ESOFAGITA CATARALĂ ACUTĂ

Simptomatologie. Durere retrosternală şi interscapulară moderată, disfagie spasmodică şi salivaţie abundentă.

Tratament. Alimentaţie lichidă şi rece; pansament esofagian prin deglutirea de pulbere de subnitrat de bismut.

ESOFAGITA ACUTĂ COROZIVĂ ŞI TOXICĂ

Este sindromul care apare consecutiv ingerării accidentale sau voluntare a unei substanţe lichide caustice.

Simptomatologie. Este variabilă în raport cu gravitatea arsurii chimice şi a fenomenelor toxice.

În formele uşoare, bolnavul acuză o senzaţie de durere la baza gîtului, înapoia sternului, iar uneori interscapular şi epigastric. Obiectiv, medicul

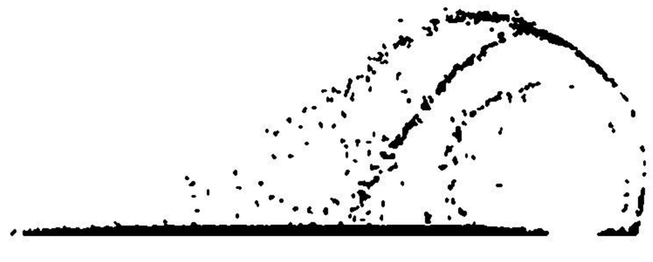

Scanned with OKEN Scanner

generalist poate constata, la inspecţie, o hiperemie cu descuamarea mucoasei buzelor, gingiilor, feţei interne a obrajilor, limbii şi orofaringelui.

În formele de gravitate mijlocie, bolnavul se prezintă la medic cu o triadă de simptome, care definesc sindromul esofagian : disfagie, regurgitaţii, durere. Bolnavul, deşi flămînd, ezită sau refuză să se alimenteze din cauză că ori de cîte ori înghite, chiar saliva, durerile cresc în intensitate. Saliva este secretată din abundenţă datorită acţiunii reflexului esofagosalivar excesiv şi ea se scurge neîncetat în gură, pe buze şi în afara lor. Saliva şi puţinele lichide deglutite sînt obişnuit regurgitate. Durerea, cu sediu retrosternal, interscapular şi epigastric este maximă. Bolnavul este, de obicei, diareic; scaunele conţin mucozităţi; deshidratarea se accentuează. El este febril şi sughite des din cauza iritaţiei frenicului.

Progresiv, către a 15-a — a 20-a zi, fenomenele acute se amendează şi alimentaţia poate fi reluată. Este însă o fază evolutivă înşelătoare, în care bolnavii se cred vindecaţi, dar în care procesul de cicatrizare prin fibroblaştii neoformaţi conduce la formarea de stenoze.

În formele foarte grave, bolnavul prezintă polipnee, crize de asfixie, febră ridicată, puls rapid şi mic; buzele şi gura sînt arse, sîngerînde, cu escare negricioase; disfagia este la paroxism; are vărsături sanguinolente, în care elimină bucăţi de mucoasă sfacelată; scaunele sînt diareice, urinile rare şi albuminoase. Alteori, se instalează rapid o stare de şoc; bolnavul acuză dureri atroce retrosternal, dorsal şi epigastric, este palid, înfricoşat, are privirea rătăcită, puls imperceptibil, devine somnolent, intră în comă şi moare.

Tratament. Tratamentul curativoprofilactic al esofagitei acute corozive va fi început de medicul generalist prin informarea asupra naturii causticului şi a timpului scurs de la ingerare. Dacă se constată că bolnavul a înghiţit o substanţă corozivă concentrată în cantitate mare, arsura stomacului predomină. De aceea se va recomanda aplicarea unei pungi cu ghiaţă pe regiunea epi- şi hipogastrică, comprese umede reci în jurul gîtului. Se vor prescrie cardiotonice şi injecţii sedative, analgezice şi neuroleptice. Se vor administra, de asemenea, substanţe neutralizante, aşa cum se vede mai jos.

În prezenţa unui bolnav care a înghiţit un lichid caustic concentrat, dar în cantitate mică, în cazul că nu s-au scurs 20—30 minute de la ingerare se va efectua cu precauţie o spălătură stomacală prin tub Faucher cu o substanţă neutralizantă (apă albuminoasă, apă de var, magnezie calcinată sau carbonat de sodiu, în cazul unui caustic acid, sau o soluţie slabă de acid acetic sau de acid citric, în cazul unui caustic bază).

Se va recomanda bolnavului să bea din abundenţă apă rece, să sugă ghiaţă artificială şi să pună punga cu ghiaţă pe abdomen. Se vor prescrie cardiotonice, hormoni corticosteroizi şi extract total de glandă suprarenală. Dacă bolnavul este agitat, se va face o injecţie calmantă, se va combate fenomenul de şoc, deshidratarea şi acidoza prin perfuzii de ser fiziologic şi de ser glucozat.

Se va recomanda ca pansament esofagian ingerarea de sulfat de bariu, subnitrat de bismut şi pulbere de kaolin.

Scanned with OKEN Scanner

În zilele următoare, dacă nu apare nici o complicaţie, dacă pulsul şi temperatura sînt normale, dacă nu există dispnee, dacă abdomenul este suplu şi nedureros şi dacă sughiţul a încetat, se va permite o alimentaţie lactată.

Este necesar ca toţi aceşti bolnavi să fie foarte atent supravegheaţi zilnic prin examenul aparatelor pulmonar, digestiv şi renal. Perioada critică de 10—12 zile trecută, riscul unei complicaţii imediate este mai mic şi toată grija va trebui îndreptată spre prevenirea constituirii unei stenoze esofagiene. Pentru aceasta, medicul generalist va trimite bolnavul la serviciul O.R.L. Se ridică întrebarea: este posibilă şi are şanse de succes acţiunea de prevenire, chiar parţială, a stenozei? Răspunsul este categoric da — deoarece ţesutul conjunctiv de refacere posedă la început o elasticitate convenabilă, astfel că forma şi volumul cicatricei pot fi modelate cu ajutorul sondelor dilatatoare introduse prin esofagoscop, la care se poate asocia şi o medicaţie de inhibiţie a colagenului exuberant: corticoterapie, enzime proteolitice etc.

Diagnosticul pozitiv se sprijină în primul rînd pe anamneză.

După acordarea primului ajutor, medicul generalist va îndruma bolnavul la serviciul O.R.L. unde, prin explorarea esofagoscopică, efectuată după aproximativ 2 săptămîni, se va putea aprecia gradul şi întinderea arsurii chimice a mucoasei şi structurilor peretelui esofagian.

Evoluţie, complicaţii, prognostic. Evoluţia esofagitei corozive şi toxice acute este în raport direct cu natura causticului ingerat (bază sau acid) cu cantitatea şi concentraţia acestuia. Complicaţiile sînt de două feluri: imediate şi tardive. Printre cele imediate se situează edemul laringian, care se poate extinde şi la trahee, precum şi bronhopneumonia prin deglutiţie. Lichidul caustic şi septic poate pătrunde în căile aeriene în momentul vărsăturilor.

O altă complicaţie este perforaţia spontană a peretelui esofagian, consecutivă unui proces de periesofagită supurată, unui abces parietoesofagian, rezultînd o mediastinită.

Peritonita este complicaţia care apare consecutiv unei arsuri gastrice profunde, cu perforaţia peretelui stomacal. Au mai fost observate şi hemoragii cataclismice prin perforarea simultană a esofagului şi aortei sau simple hematemeze.

Dintre complicaţiile tardive, cea mai frecventă este stenoza esofagiană postcaustică.

Prognosticul esofagitei corozive şi toxice acute păstrează un caracter grav cu toate progresele terapeuticii. Mortalitatea este încă evaluată în jur de 40%, astfel că o acţiune profilactică viguroasă se impune ca o necesitate stringentă din punct de vedere medico-social.

Majoritatea intoxicaţiilor, chiar dacă reuşesc să scape cu viaţă, rămîn cu un potenţial biologic scăzut, oricînd susceptibili, printr-o nutriţie deficientă, să devină candidaţi la tuberculoză sau să sfîrşească printr-o lipsă de rezistenţă, în cursul unei boli infecţioase intercurente. În plus, cît timp trăiesc, au o capacitate de muncă redusă, îngroşînd numărul infirmilor sociali.

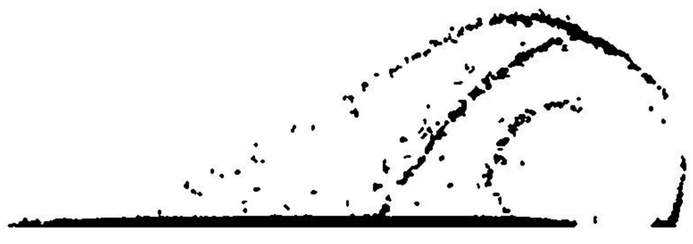

Scanned with OKEN Scanner

Etiopatogenic. Esofagita corozivă şi toxică acută se întîlneşte încă destul de frecvent în ţara noastră, cu deosebire în mediul rural. Îi cad victime în special copiii (57% din totalul cazurilor) din cauza neglijenţei aparţinătorilor.

În ceea ce priveşte causticul cel mai frecvent folosit, acesta este reprezentat de hidroxidul de sodiu sau soda caustică, în 70% din cazuri. Printre substanţele chimice mai rar ingerate, se situează în ordinea frecvenţei: acidul sulfuric, acidul azotic, acidul clorhidric, sublimatul, acidul fenic, acidul oxalic, petrolul lampant, cloroformul şi bicromatul de potasiu.

Profilaxia esofagitei acute corozive se realizează prin măsuri social-educative a bolnavilor neuropsihici, prin favorizarea unei vieţi de familie echilibrate, prin atenţionarea şi educarea părinţilor asupra acestui pericol, prin conferinţe la radio şi la căminele culturale sătеşti, filme la televiziune şi, desigur, mai ales prin restrîngerea şi reglementarea riguroasă a vînzării sodei caustice.

Scanned with OKEN Scanner

Scanned with OKEN Scanner

PATOLOGIA INFLAMAŢIILOR CRONICE

RINITELE CRONICE

Sînt inflamaţii banale care persistă luni sau ani de zile. Ele se manifestă printr-o serie de semne fizice şi funcţionale, care exprimă alterarea mucoasei pituitare aflată în diferite stadii de evoluţie a unei inflamaţii.

RINITA CRONICĂ, CATARALĂ

Simptomatologie. Bolnavul suferind de rinită catarală cronică sau guturai permanent se prezintă la medic cu următoarele acuze:

1. *Scurgere nazală* (rinoree) gelatinoasă (ca albuşul de ou) sau mucopurulentă abundentă şi 2. *Senzaţie de nas înfundat* (obstrucţie nazală), care-l obligă să respire pe gură, mai ales în decubit dorsal, în timpul somnului şi să vorbească cu timbru nazal.

Medicul generalist mai poate constata, la inspecţia vestibulelor nazale, pielea inflamată, roşie, umedă, pe alocuri cu fisuri şi acoperită de secreţii mucoase sau mucopurulente.

Tratament. Medicul generalist va prescrie un *tratament local* constînd din instilaţii sau vaporizări cu soluţii apoase de săruri de argint 1% (Colargol) sau soluţii uleioase vegetale gomenolate, eucaliptolate, mentolate (Mentorin). Pot fi folosite cu succes şi pulverizaţiile sau aerosolii cu ape mineralizate clorurosodice şi sulfocalcice.

Tratamentul general va consta din recomandarea curelor climatice heliomarine, vitaminoterapie, calciterapie, preparate de fier, arsenic, hemoglobină.

Pentru tratamentul cauzal, medicul generalist va trimite bolnavul la un serviciu O.R.L., unde se va preciza dacă riuita cronică este provocată şi întreţinută şi de existenţa unei sinuzite cronice, de o adenoidită sau amigdalită cronică.

Diagnosticul pozitiv este uşor de stabilit.

Diagnosticul diferenţial va fi făcut cu rinoreea mucopurulentă (mai fetidă) provocată de un corp străin nazal (unilaterală), cu o sinuzită supurată (mai rar bilaterală), cu ozena în faza de debut, cu o gomă sifilitică nazală.

Evoluţie, complicaţii, prognostic. Evoluţia rinitei cronice catarale, cu perioade de suprainfecţie şi acutizare, poate fi îndelungată şi bolnavul să sufere o viaţă întreagă de acest guturai cronic. Prognosticul este benign. Complicaţiile pe care le poate ocaziona sînt reprezentate de: alterarea progresivă a structurilor tisulare mai profunde, otite acute şi cronice, sinuzite catarale, algii craniofaciale, laringotraheobronşite descendente.

RINITA CRONICĂ HIPERTROFICĂ

Suferinţele cu care se prezintă bolnavul cu rinită cronică hipertrofică la medicul generalist sînt:

1. *Dificultatea de a respira pe nas* (obstrucţia nazală), în raport cu stadiul în care se găseşte boala. Mai puţin intensă la început, ea incomodează bolnavul, în special în poziţia de decubit dorsal şi în timpul somnului. Bolnavul sforăie noaptea şi se deşteaptă cu gura şi gîtul uscate. În timpul zilei, sindromul obstructiv alternează de la o fosă nazală la alta, realizînd aşa-numita rinită cronică hipertrofică în basculă. Obstrucţia se accentuează după mese copioase, bogate în alimente condimentate şi băuturi alcoolice. Ea exprimă congestia generală cefalică şi se însoţeşte de senzaţia de greutate a capului şi de aprosexie.

Mai tîrziu, în perioada de stare, cînd leziunile interesează parenchimul cornetelor nazale în totalitate, insuficienţa respiratorie nazală este permanentă.

2. Cel de-al 2-lea simptom — simptom secundar în această formă de rinită cronică — este *simptomul secretor*. Secreţiile mucoase şi mucopurulente se scurg în perioadele de acutizare în rinofaringe şi de aici în căile aeriene laringotraheobronhice, provocînd o stare de infecţie permanentă a acestor segmente ale căii aeriene.

Ca simptome asociate pot fi înregistrate: diminuarea mirosului (hiposmia), scăderea auzului (hipoacuzia), epifora (scurgerea lacrimilor pe obraz), cefalee reflexă şi astm de origine nazală.

Tratament. Mijloacele terapeutice care le are la dispoziţie medicul generalist sînt: prescrierea de instilaţii nazale vasoconstrictoare şi antiseptice. Rp: Rinofug 10 ml, Sulfacetamidă 10 ml, Ds. ext., de instilat în fosele nazale cîte 5 picături de 3—4 ori pe zi sau în vaporizări nazale cu un vaporizator.

La bolnavii pletorici, cardiaci, dispeptici, hepatici şi renali, medicul generalist va recomanda regimul igienodietetic şi medicaţia adecvată. El va trimite apoi bolnavul la un serviciu O.R.L., unde se va aprecia oportunitatea unui tratament chirurgical sau prin electrocauterizări.

Scanned with OKEN Scanner

Diagnosticul nu prezintă dificultăţi decît în faza congestivă de debut, cînd simptomele subiective şi funcţionale sînt instabile.

Evoluţie şi prognostic. Evoluţia rinitei cronice hipertrofice este lentă şi progresivă. Prognosticul este benign ori de cîte ori este raţional tratată, deoarece altfel poate provoca complicaţii în aparatul respirator, sinuzal, auricular şi lacrimal.

Etiologie. Rinita cronică hipertrofică este favorizată de atmosfera poluată cu praf, fum, vapori sau gaze toxice, fumat. Vascularizaţia bogată a mucoasei nazale favorizează instalarea rinitei cronice hipertrofice prin perturbări congestive repetate de cauză generală la artritici, gutoşi, dispeptici, cardiorenali, obezi, alergici etc., sau printr-o cauză locală reprezentată de o deviaţie a septului nazal, vegetaţii adenoide şi amigdalită palatină cronică.

RINITA CRONICĂ HIPOTROFICĂ BANALĂ

Simptomatologie. Bolnavul suferind de o rinită cronică aflată în stadiul hipertrofic sau preatrofic se plînge de o jenă respiratorie, paradoxală dat fiind lumenul lărgit al foselor nazale. Această insuficienţă respiratorie este pur subiectivă şi este datorită scăderii presiunii inspiratorii şi a sensibilităţii mucoasei. Asociate acestui simptom principal sînt: senzaţia de uscăciune a mucoasei şi o cefalee puternică.

Tratament. Medicul generalist va prescrie un tratament roburant general pentru combaterea anemiei, a stărilor dismetabolice şi carenţiale, a diabetului, a tuberculozei (rinita hipotrofică este definită şi ca pseudoftizie nazală), a hipovitaminozelor etc. Va recomanda şi un tratament local constînd din spălături nazale zilnice sau bicotidiene cu ser fiziologic călduţ sau cu apă mineralizată sulfuroasă (Olăneşti, Govora, Slănic). Spălăturile pot fi precedate de aspiraţia de acid boric *pulvis* şi urmate de introducerea de vaselină boricată 2—4% sau de Rinosept pomadă şi de vaporizări cu ulei mentolat 2%. În scopul creşterii reactivităţii biologice a mucoasei, se vor prescrie vaporizări cu sol. Lugol sau balsam de Peru, precum şi aerosolizări cu ozon.

Este bine ca bolnavul să fie trimis şi la serviciul O.R.L., unde prin rinoscopie se va putea aprecia stadiul evolutiv preozenos al rinitei cronice şi se va aplica una din metodele de reducere a lumenului, de recalibrare a foselor nazale.

RINITA CRONICĂ ATROFICĂ OZENOASĂ

Simptomatologie. Bolnavul şi mai frecvent bolnava (boala afectează cu predominanţă sexul feminin), aflată în perioada de stare a ozenei se prezintă la medic acuzînd un sindrom de obstrucţie nazală şi, ca suferinţă dominantă, faptul că este obligată să evite anturajul social, din cauză că exhală un miros urît pe care ea însă nu-l percepe. Cacosmia obiectivă pe care o împrăştie un bolnav suferind de ozenă, este rezultatul deza-

Scanned with OKEN Scanner

gregării şi fermentării putride a secreţiilor crustoase de către bacteriile proteolitice din flora nazală. Fetiditatea nu este percepută de bolnav din cauza atrofiei elementelor senzoriului olfactiv sau, în unele cazuri, din cauza excitaţiei olfactorii supraliminare şi inhibiţiei consecutive.

Sindromul de obstrucţie respiratorie nazală este paradoxal, datorită slăbirii reflexului nazorespirator sau real, cauzat de dopurile de cruste care blochează lumenul foarte larg al foselor nazale. Sînt prezente, de asemenea, senzaţia de nas uscat şi cefaleea gravativă.

Tratament. Este de două feluri: medical şi chirurgical. Tratamentul medical va consta din recomandarea făcută de medicul generalist ca bolnavul să-şi spele de două ori pe zi fosele nazale cu soluţii izotonice, alcaline sau sulfuroase calde. Aceste spălături vor fi precedate de vaporizarea de uleiuri aromate cu mentol, eucaliptol, balsam de Peru, şi de aspirarea de acid boric *pulvis*, toate cu scopul decapării crustelor. Spălăturile nazale se pot efectua cu pipete speciale, cu un irigator avînd o presiune moderată a apei sau, şi mai simplu, prin aspiraţia pe nas a soluţiei turnată în căuşul palmei şi eliminată prin gură. Spălăturile vor fi urmate de instilarea sau vaporizarea de substanţe uleioase dezinfectante, dezodorizante şi stimulante. Tratamentul local mai constă şi din aplicarea unor substanţe medicamentoase ca: pomezi cu streptomicină şi sulfamidă, insuflaţii cu ozon, administrare de pilocarpină, prostigmină, bacteriofag, ionizări cu acetilcolină, autohemoterapie, autovaccinoterapie, opoterapie etc. Toate au însă un efect trecător, deoarece ozena nu beneficiază încă de o terapie etiotropă, rămînînd o boală cronică incurabilă, denumită pentru acest motiv, „coşmarul rinologilor".

Medicul generalist mai poate prescrie injecţii cu Strevital sau capsule de Rifadin 150 mg, cîte 6 pe zi. El va trimite aceşti bolnavi la serviciul O.R.L. din policlinică, de unde vor fi trimişi cu bilet de internare într-un staţionar O.R.L. pentru tratament chirurgical, respectiv de recalibrare a lumenului foselor nazale prin unul din procedeele existente.

Diagnosticul pozitiv în perioada de stare a bolii este uşor datorită triadei simptomatice patognomonice: *cacosmie obiectivă*, *abundenţă de cruste* şi *atrofia structurilor tisulare endonazale.*

Diagnosticul diferenţial va fi făcut cu un corp străin nazal ignorat (unilateralitatea), cu rinolitiaza, cu o sinuzită maxiloetmoidală cazeoasă, cu o gomă luetică ulcerată a septului osos nazal, cu o rinită cronică atrofică banală consecutivă bolilor infecţioase (streptodifteria).

Evoluţie, complicaţii, prognostic. Atrofia mucoasei nazale se extinde şi provoacă suferinţe faringiene: uscăciunea gîtului, disfagie, abundenţă de secreţii uscate. Segmentele inferioare ale căii aeriene — laringele, traheea şi bronhiile suferă acelaşi proces atrofic, dar cu o mucoasă îngroşată, pretînd uneori la confuzia cu o neoplazie. Debilitatea generală, paloarea şi unele modificări ale respiraţiei, pot simula o afecţiune tuberculoasă. Mucoasa sinusurilor nazale este afectată uneori şi ea de ozenă, fapt ce poate fi depistat radiografic.

Urechea medie participă adesea la procesul ozenos; bolnavul acuză hipoacuzie şi acufene (vîjîieli), care exprimă catarul tubotimpanic. Con-

Scanned with OKEN Scanner

secutiv unor spălături nazale intempestive, pot apărea supurații auriculare fetide cu evoluție cronică dezesperantă.

Infecția căilor și sacului lacrimal determină epifora, dacriocistită și keratită flictenulară recidivantă.

Evoluția ozenei este, așadar, lentă și progresivă, cu perioade de agravare în cursul menstrelor și a sarcinii. Menopauza aduce uneori o ameliorare evidentă și spontană a simptomelor funcționale.

Rinita atrofică ozenoasă a copilului apare cam în al 5-lea an de vîrstă și este susceptibilă de a fi influențată favorabil de pubertate.

Etiologie și patogenie. Trei elemente etiologice semnifică existența unei ozene:

— frecvența la sexul feminin;

— debutul la pubertate;

— caracterul familial, aproape ereditar.

Patogenia rămîne obscură și discutată. Menționăm doar unele din ipotezele formulate: ipoteza mecanică, cea infecțioasă și cea endocrino-simpatică.

RINOFIMA

Rinofima sau acneea hipertrofică a nasului, este o afecțiune cunoscută de mai multe secole.

Bolnavii consultă adesea în primul rînd pe medicul generalist, care pe baza caracterelor clinice îi îndrumă fie la dermatolog, fie la un serviciu O.R.L.

Simptomatologie. Tabloul clinic al rinofimei se caracterizează prin două feluri de semne: *glandulare* și *vasculare.*

Semnele glandulare constau într-o stare seboreică cu hipertrofia glandelor sebacee, provocînd o îngroșare a dermului, care poate fi bursuflat, cu dilatația orificiilor glandulare.

Semnele vasculare constau din telangiectazii care brăzdează pielea nasului și care formează adevărate varicozități venoase.

După cum predomină una sau alta din cele două categorii de semne, pot fi deosebite două forme anatomoclinice:

— o formă *glandulară* — cu aspect de tumoare vegetantă, de volum uneori impresionant și colorație normală;

— o formă *angiectazică* în care nasul, deși mărit de volum, nu are aspect tumoral, dar pielea are o colorație roșie violacee.

Tratament. Unicul tratament eficient și radical al rinofimei glandulare hipertrofice constituite, este cel chirurgical, și pentru efectuarea acestuia, medicul generalist va interna bolnavul într-un staționar O.R.L. Mijloacele medicale de care el poate dispune sînt în primul rînd cele de ordin profilactic, avînd grijă ca la cei care suferă de acnee rozacee să recomande toalete frecvente cu săpun mai bogat în sodă, aplicarea de antiseptice locale (prișnițe cu sol. de acid boric etc.) și un regim alimentar echilibrat.

Scanned with OKEN Scanner

Rinoscleromul este o boală infecţioasă, cronică, incurabilă şi posibil contagioasă, caracterizată printr-o infiltraţie sclerozantă şi progresivă a mucoasei căilor aeriene superioare, infiltraţie care se extinde progresiv de la nas pînă la bronhii.

Simptomatologia. **Boala începe cu o rinită cronică, o inflamaţie catarală rinofaringiană persistentă însoţită de rinoragii frecvente şi de cruste. Mucoasa nazală se îngroaşe progresiv, se formează papule, cîteodată mici**

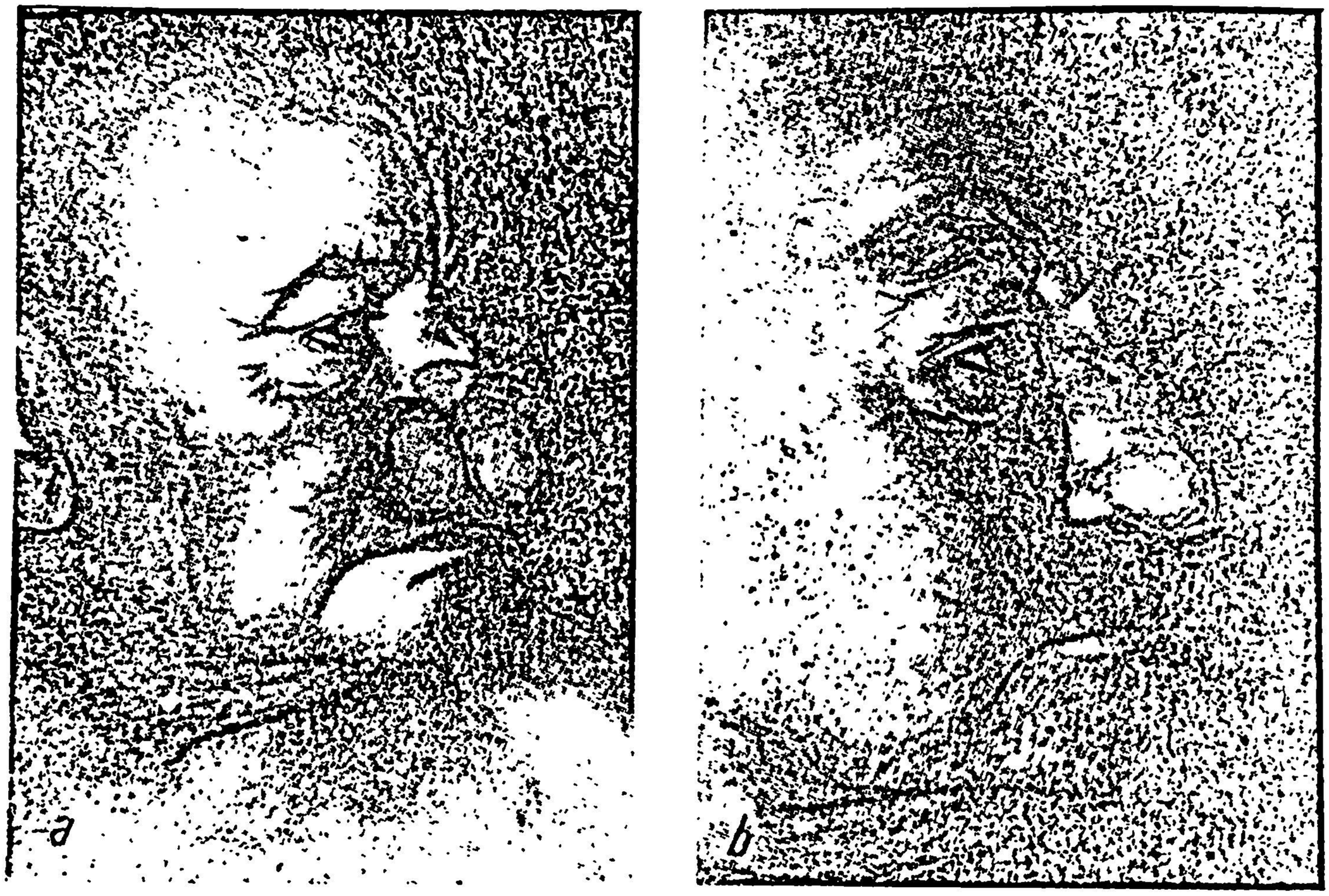

Fig. 45. — Rinofima. **a = Înainte de operaţie; b = După operaţia prin decorticare.**

tumorete sîngerînde. Hipertrofia sub formă de placarde se întinde în jos interesînd laringele, traheea şi bronhiile. Piramida nazală se tumefiază, se lărgeşte, se întăreşte, orificiile narinare se strîmtează, buza superioară se infiltrează (buză de tapir), vălul palatin devine dur şi stîlpii amigdalieni se retractă. Nasul se deformează şi capătă un aspect monstruos. Procesul de scleroză strîmtorează progresiv rinofaringele, astfel că la un moment dat comunicarea dintre fosele nazale şi faringe este compromisă.

Mucoasa cavităţii endolaringelui se infiltrează în special în regiunea subglotică; se pot observa sinechii la nivelul corzilor vocale şi cruste extrem de fetide. Absenţa ulceraţiilor şi a adenopatiilor sînt caractere importante ale acestei afecţiuni.

Scanned with OKEN Scanner

Tratament. Antibioticele antituberculoase, streptomicina (sulfat), Rifampicina, Etambutolul etc. s-au dovedit a avea o oarecare acţiune, nu de vindecare, dar de sistare a evoluţiei. La acestea se pot asocia, preparatele de antimoniu, uleiul de Chaulmoogra şi autovaccinuri.

Diagnostic. Diagnosticul pozitiv va fi stabilit pe baza anamnezei şi a examenului clinic efectuat în serviciul O.R.L., precum şi pe examenul microbiologic (bacilul Frisch) şi pe cel anatomopatologic (corpusculi Russel şi celule vacuolare Mickulicz).

Diagnosticul diferenţial va fi făcut cu ozena, cu lupusul tuberculos şi cu sifilisul.

Evoluţie, complicaţii şi prognostic. Evoluţia este progresivă şi extensivă; infiltraţia sclerozantă interesează faringele, laringele, traheea şi bronhiile, provocînd stenoze incurabile şi complicaţii pulmonare banale şi bacilare.

Prognosticul este fatal după o evoluţie de 10—15 ani.

Fig.46. — Aspectul fizic al nasului în rinosclerom.

RINOSINUZITELE CRONICE ALE ADULTULUI

SINUZITA MAXILARĂ CRONICĂ

Este boala care urmează sinuzitei maxilare acute care nu s-a vindecat timp de aproximativ 2—3 luni şi în care au loc remanieri profunde ale corionului mucos şi alterări ale pereţilor osoşi, adesea ireversibile din punct de vedere histofuncţional.

Simptomatologia. Suferinţele locale, subiective, acuzate de bolnav sînt: *obstrucţie nazală* provocată de congestia şi intumescenţa cronică a mucoasei, de puroiul gros, cazeos, care umple meatele şi adeseori de neoformaţiile polipoide; *rinoree purulentă*, obişnuit unilaterală, reprezentată de scurgerea unui puroi gros, grunjos, cazeos, intens colorat în galben sau verde şi care nu numai că pătează, dar murdăreşte şi apretează batistele; *cacosmie* — miros urît — care indispune pe bolnav, îl face să piardă pofta de mîncare şi îi alterează psihicul; *senzaţie de plenitudine* intranazală şi perinazosinomaxilară; *durere spontană*, care nu apare decît în perioadele de acutizare.

Ca simptome generale, bolnavul suferă de *cefalee*, care se intensifică în mişcarea de aplecare a capului, în efortul de a sufla nasul, în strănut şi în tuse; nevralgii craniocervicofaciale, care apar ori de cîte ori retenţionează puroiul şi se reîncălzeşte sinuzita; *oboseală fizică* şi *intelectuală*, care se repercutează asupra randamentului în muncă; *ameţeală* sau vertij de origine nazosinomaxilară, care exprimă un fenomen de excitaţie suprali-



Tratament. Antibioticele antituberculoase, streptomicina (sulfat), Rifampicina, Etambutolul etc. s-au dovedit a avea o oarecare acţiune, nu de vindecare, dar de sistare a evoluţiei. La acestea se pot asocia, preparatele de antimoniu, uleiul de Chaulmoogra şi autovaccinuri.

Diagnostic. Diagnosticul pozitiv va fi stabilit pe baza anamnezei şi a examenului clinic efectuat în serviciul O.R.L., precum şi pe examenul microbiologic (bacilul Frisch) şi pe cel anatomopatologic (corpusculi Russel şi celule vacuolare Mickulicz).

Diagnosticul diferenţial va fi făcut cu ozena, cu lupusul tuberculos şi cu sifilisul.

Evoluţie, complicaţii şi prognostic. Evoluţia este progresivă şi extensivă; infiltraţia sclerozantă interesează faringele, laringele, traheea şi bronhiile, provocînd stenoze incurabile şi complicaţii pulmonare banale şi bacilare.

Prognosticul este fatal după o evoluţie de 10—15 ani.

Fig.46. — Aspectul fizic al nasului în rinosclerom.

RINOSINUZITELE CRONICE ALE ADULTULUI

SINUZITA MAXILARĂ CRONICĂ

Este boala care urmează sinuzitei maxilare acute care nu s-a vindecat timp de aproximativ 2—3 luni şi în care au loc remanieri profunde ale corionului mucos şi alterări ale pereţilor osoşi, adesea ireversibile din punct de vedere histofuncţional.

Simptomatologia. Suferinţele locale, subiective, acuzate de bolnav sînt: *obstrucţie nazală* provocată de congestia şi intumescenţa cronică a mucoasei, de puroiul gros, cazeos, care umple meatele şi adeseori de neoformaţiile polipoide; *rinoree purulentă*, obişnuit unilaterală, reprezentată de scurgerea unui puroi gros, grunjos, cazeos, intens colorat în galben sau verde şi care nu numai că păteazâ, dar murdăreşte şi apretează batistele; *cacosmie* — miros urît — care indispune pe bolnav, îl face să piardă pofta de mîncare şi îi alterează psihicul; *senzaţie de plenitudine* intranazală şi perinazosinomaxilară; *durere spontană*, care nu apare decît în perioadele de acutizare.

Ca simptome generale, bolnavul suferă de *cefalee*, care se intensifică în mişcarea de aplecare a capului, în efortul de a sufla nasul, în strănut şi în tuse; nevralgii craniocervicofaciale, care apar ori de cîte ori retenţionează puroiul şi se reîncălzeşte sinuzita; *oboseală fizică* şi *intelectuală*, care se repercutează asupra randamentului în muncă; *ameţeală* sau vertij de origine nazosinomaxilară, care exprimă un fenomen de excitaţie suprali-

Scanned with OKEN Scanner

minară a nucleilor vestibulari din trunchiul cerebral; *manifcstări toxi-infecţioase* de boală de focar, care pot tulbura funcţiile normale ale majorităţii sistemelor şi aparatelor organismului (cardiac, pulmonar, digestiv etc.).

Tratament. Profilaxia cronicizării sinuzitei maxilare acute va fi obţinută de medicul generalist prin dispensarizarea bolnavilor cu astfel de afecţiuni, prin tratamentul descris la forma acută şi prin trimiterea bolnavilor în timp util la un serviciu O.R.L.



Fig. 47. — Pituitară nazală cu cili vibratili în activitate.

O atenţie deosebită va fi acordată distonicilor neurovegetativi nazali, celor cu o reactivitate imunobiologică scăzută, celor cu o sensibilitate şi fragilitate particulară a mucoasei nazale la frig (alergie la frig), la căldură excesivă, la microtraumatismele fizice şi chimice profesionale etc.

Tratamentul curativ al sinuzitei maxilare cronice acutizate este cel arătat la forma acută şi, după amendarea simptomelor respective, medicul generalist va trimite bolnavul la un serviciu O.R.L., care va aprecia indicaţia internării în staţionar pentru terapeutică chirurgicală de îndepărtare a mucoasei şi conţinutului patologic al cavităţii sinuzale antromaxilare.

Diagnosticul clinic pozitiv va fi stabilit cu ajutorul anamnezei, care va releva elementele simptomatologice caracteristice ale sinuzitei maxilare cronice. În sprijinul confirmării diagnosticului clinic, diafanoscopia poate fi mai concludentă decît în sinuzita maxilară acută (capitol unde se găseşte descrisă). Radiografia simplă în incidenţa Tcheboul sau Grashey este de un preţios ajutor, iar radiografia cu substanţă radioopacă, poate oferi informări suplimentare.

Scanned with OKEN Scanner

Diagnosticul diferențial va fi făcut cu : *rinita cronică catarală*, secundar infectată (afectează ambele fose nazale) ; cu *rinita cronică ozenoasă* (cacosmie obiectivă și nu subiectivă) ; cu un *chist paradentar* sau radiculodentar infectat ; cu o *rinoetmoidită* și *sinuzită frontală* (care deseori sînt asociate) ; cu o *gomă luetică* (evoluție rapid distructivă și seroreacții pozitive) ; cu o *tumoare benignă sau malignă*, ulcerate și secundar infectate.

Evoluție, complicații, prognostic. Sinuzita maxilară cronică poate să evolueze spre vindecare prin tratament adecvat sau spre complicațiile descrise

Fig. 48. — Pituitară nazală. Dispariția parțială a mișcării ciliare.

la capitolul sinuzitei acute. Prognosticul este benign chiar în formele complicate, care pot fi astăzi rezolvate cu succes datorită sprijinului prețios al antibioterapiei.

Etiologia sinuzitei cronice maxilare este cel mai adeseori mixtă ; la originea ei există mai întotdeauna o asociere de cauze locale și generale. Printre cauzele locale care pot favoriza cronicizarea unei sinuzite maxilare acute, o importanță deosebită o au condițiile structural-anatomice ale cavităților nazosinomaxilare. Ostiumul sinusului maxilar, orificiu care asigură ventilarea și drenajul secrețiilor antromaxilare, este sus-situat în partea superioară a peretelui lateral nazosinuzal și în extremitatea dorsală a șanțului uncibular. Cum în sinuzita maxilară cronică activitatea ciliară este aproape întotdeauna compromisă, este necesar ca puroiul să umple complet sinusul maxilar pentru a se scurge în fosa nazală. Pe de altă parte, dimensiunile ostiumului osos sînt micșorate de convergența și sutura de la acest nivel dintre osul palatin, osul cornetului inferior și lama osoasă a etmoidului. Mucoasa care căptușește conturul acestui ori-

Scanned with OKEN Scanner

ficiu osos este prevăzută la acest nivel cu un corion lax şi dacă intervin tulburări vasomotorii, ocazionate de un proces cataral inflamator, de o stare patergică sau alergică, tulburări care constau în hiperemie, transsudaţie şi edem, această comunicare sinomaxilonazală se strîmtează foarte mult sau se închide complet. Consecinţa directă a închiderii cavităţii sinomaxilare este stagnarea puroiului şi anaerobioza care exaltă virulenţa germenilor şi favorizează constituirea proceselor patomorfice cronice.

De asemenea, faptul că ostiumul sinusului maxilar este situat în etajul respirator al foselor nazale, regiune la nivelul căreia mucoasa pituitară suferă agresiuni continui şi directe atît din partea agenţilor fizici baro- higro- termometrici, cît şi din partea celor microbieni vehiculaţi aici odată cu aerul inspirat, este o cauză care favorizează repetarea inflamaţiilor acute sinomaxilare, slăbeşte de fiecare dată rezistenţa mucoasei şi contribuie astfel la cronicizare.

Compartimentarea intracavitară prin septuri osteomucoase ale antrului maxilar, precum şi existenţa unor prelungiri — malară, orbitară,

Fig. 49. — Polipoză nazosinuzală cu proliferare papiliferă.

etmoidală, alveolară, palatină — care formează tot atîtea microsinusuri anexe, reprezintă de asemenea o condiţie favorizantă pentru cronicizarea sinuzitei maxilare.

Malformaţiile congenitale ale foselor nazale şi cele postnatale, dobîndite prin felurite cauze care tulbură mecanismul respiraţiei normale nazale, sînt alte cauze favorizante ale patologiei inflamatorii cronice nazosinomaxilare.

Scanned with OKEN Scanner

Corpii străini endonazali ignoraţi sau cei intrasinomaxilari, neoformaţiile sinomaxilare, rinitele repetate provocate de imersiuni abuzive în apă de mare sau în cea de ştrand, spălăturile nazale intempestive, adenoidita cronică, amigdalita cronică etc. reprezintă, de asemenea, factori



Fig. 50. — Adenomatoză nazosinuzală şi proliferare în „dinţi de fierăstrău".

Fig. 51. — Macrochist al mucoasei nazosinuzale.

Scanned with OKEN Scanner

etiologici capabili să favorizeze cronicizarea. Un focar infecţios din vecinătate, abces apicodentar, dacriocistita supurată etc., prin tulburările vasomotorii pe care le provoacă timp îndelungat la nivelul mucoasei sinomaxilare, determină alterări tisulare cu caracter cronic.

Din categoria cauzelor generale fac parte condiţiile nocive de macro- şi microclimat, barotraumatismele, frigul, umezeala, gazele toxice industriale, pulberi iritante, atmosferă încărcată cu praf de cărbune, aerul supraîncălzit în care lucrează unii muncitori oţelari, bolile infecţioase cu microbi foarte virulenţi, reactivitatea biologică scăzută a bolnavului, bolile de nutriţie, diabetul, uricemia, anemiile, disendocriniile, alergia etc.

RINOETMOIDITA CRONICĂ

(Sinuzita etmoidală anterioară cronică)

Simptomatologie. În rinoetmoidita cronică deschisă, bolnavul poate acuza următoarele suferinţe subiective: *obstrucţie nazală*, provocată atît de congestia şi edemul cronic al mucoasei, de hipersecreţia care umple meatele şi lumenul foselor nazale, cît mai ales de prezenţa polipilor mucoşi.

Dificultatea în respiraţia nazală se accentuează în clinostatism, cu deosebire în cursul nopţii, şi din această cauză — mai ales la copii — somnul este agitat, întrerupt prin deşteptări periodice provocate de vise urîte şi de sufocări prin spasme neuroreflexe ale laringelui; *rinoree* mucopurulentă galbenă şi în cantitate variabilă, în raport cu afectarea concomitentă a sinusului maxilar şi frontal; *senzaţie de plenitudine*, de tensiune intranazală şi frontoorbitară, provocată de flegmazia cronică a mucoasei şi a structurilor osteoperiostice; *hiposmie* intermitentă şi *cacosmie* subiectivă manifestă în special în forma cazeoasă şi de coexistenţă cu o sinuzită maxilară cronică odontopatică.

Simptomatologia locală obiectivă, care poate fi investigată de medicul generalist constă din: o injectare difuză cronică a membranelor externe oculare şi a căilor lacrimale şi leziuni de dermită vestibulonarinară. Prin palparea digitală directă se poate constata că apăsarea pe osul lacrimal relevă o sensibilitate crescută. Acest punct dureros exprimă localizarea sinoetmoidală preponderantă a procesului inflamator.

În rinoetmoidita cronică închisă, simptomatologia dominantă este reprezentată de nevralgii persistente nazoorbitooculare, de senzaţia de nas plin, de hemicranie, de tulburări de acomodare vizuală manifeste în special în vederea de aproape, care solicită o mai mare convergenţă.

Simptomele generale sînt aceleaşi ca şi ale sinuzitei maxilare cronice.

Tratament. Profilaxia rinoetmoiditei cronice se face prin tratarea corectă şi la timp a formei acute, prin depistarea şi îndepărtarea factorilor favorizanţi ai cronicizării şi prin asanarea concomitentă a sinusurilor bolnave din vecinătate. Chimioterapia antiinfecţioasă modernă a contribuit mult la succesul terapeutic. În formele acutizate, medicul generalist va

Scanned with OKEN Scanner

recomanda tratamentul descris la capitolul inflamaţiilor sinuzale acute, după care va îndruma bolnavul la serviciul O.R.L.

Diagnosticul pozitiv va fi stabilit pe baza anamnezei, pe suferinţele subiective şi pe constatările examenului obiectiv extern, cu caracteristicile menţionate la paragraful simptomatologiei. Radiografia simplă precizează că transparenţa normală a celulelor etmoidale anterioare este modificată, ele apărînd umbrite prin efectul alterărilor patologice pe care le-au suferit.

Diagnosticul diferenţial va fi făcut cu: un sindrom algic Sluder (vezi capitolul respectiv), un sindrom Harris sau, mai ades, cu sindromul nervului nazal descris de Charlin, o polipoză nazală alergică, un corp străin ignorat şi secundar infectat, rinolitiaza, lupusul tuberculos nazal, sifilisul terţiar nazal, o tumoare benignă sau malignă etmoidonazale.

Evoluţie, complicaţii şi prognostic. Rinoetmoidita cronică poate să evolueze spre vindecare prin tratament adecvat sau spre complicaţiile menţionate la forma acută. Prognosticul este benign.

Etiologia este asemănătoare cu aceea a sinuzitei maxilare cronice.

SINUZITA FRONTALĂ CRONICĂ

Simptomatologie. Bolnavul se prezintă la medicul generalist cu următoarele manifestări fizice şi funcţionale: *obstrucţia nazală* unilaterală, provocată de congestia şi edemul cronic al mucoasei, de secreţia care umple meatele şi lumenul foselor nazale şi de polipii care se formează; *rinoree* unilaterală, mucopurulentă, care este mai abundentă la sfîrşitul unei crize dureroase, adevărată colică frontală; *durere* frontoorbitară cu paroxisme, mai puternică şi continuă în perioadele de acutizare; *hiposmie* şi *cacosmie* subiectivă. Obiectiv, medicul poate constata congestia difuză cronică a conjuctivei oculare, o rinită vestibulară cu leziuni de impetigo narinar. Prin palparea digitală în unghiul antero-inferior al orbitei, în punctul de inserţie al marelui oblic şi la emergenţa nervului supraorbitar, în scobitură sprîncenoasă, se provoacă o durere manifestă. Simptomele generale sînt comune cu ale celorlalte sinuzite.

Tratament. Profilaxia sinuzitei frontale cronice va fi făcută prin tratarea la timp şi în mod corect a formei acute, prin depistarea şi îndepărtarea factorilor etiologici ai cronicizării, prin asanarea la timp a sinusurilor bolnave vecine. Întreg arsenalul medicamentos descris la tratamentul formei acute va fi folosit şi pentru formele cronice. Dacă suferinţele nu se amendează, medicul generalist va îndruma bolnavul la un serviciu O.R.L., care va aviza asupra oportunităţii unui tratament chirurgical conservator prin trepanopuncţia Boek sau prin trepanarea peretelui anterior cu îndepărtarea mucoasei.

Diagnostic. Diagnosticul clinic pozitiv se va stabili pe baza anamnezei, a simptomelor subiective şi obiective, prin transiluminare sau diafanoscopie, dar mai ales cu ajutorul radiografiei.

Scanned with OKEN Scanner

Diagnosticul diferenţial va fi făcut cu: o sinuzită frontală acută (la examenul citologic al puroiului se va constata o mononucleoză de 40 — 50% şi mai puţine polinucleare); cu sinuzita etmoidomaxilară, adesea asociată; cu o nevralgie trigeminofacială esenţială şi, îndeosebi, cu sindromul algic al nervului nazal intern descris de Charlin; cu o tumoare benignă sau malignă a sinusului frontal, ulcerate şi secundar infectate.



Fig. 52. — Flegmon orbitopalpebral complicînd o sinuzită frontală stîngă.

Evoluţie, complicaţii, prognostic. Sinuzita frontală cronică poate evolua spre vindecare prin tratament adecvat sau spre complicaţii (flegmonul orbitopalpebral, osteomielita oaselor craniene, flebita venelor oftalmice şi a sinusului cavernos, meningoencefalită edematoasă, hemoragică şi supurată a lobului frontal).

Prognosticul este benign ori de cîte ori lipsesc complicaţiile. Chiar în prezenţa acestora, el s-a schimbat substanţial datorită medicaţiei antiinfecţioase actuale şi a progreselor neurochirurgiei moderne.

RINOSINUZITELE CRONICE ALE COPILULUI

RINOETMOIDITA CRONICĂ

O întîlnim frecvent asociată unei rinofaringoadenoidite cronice, unei hiperplazii a amigdalelor palatine şi a întregului sistem limfatic Waldeyer. Copiii suferinzi de rinoetmoidită cronică prezintă un guturai permanent, nasul este continuu obstruat şi umed, fosele nazale pline cu secreţii care stagnează şi care favorizează inflamaţii repetate faringotubotimpanice catarale, otite supurate, laringospasme, laringotraheobronşite descendente, ectazii bronhice etc.

Simptomatologie. Formele anatomoclinice ale rinoetmoiditei cronice a copilului sînt cea *alergică-infectată*, manifestată prin crize paroxistice de strănut, cu rinoree, cu obstrucţie nazală cvasi-completă prin îngroşarea edematoasă a mucoasei şi prezenţa polipilor, precum şi prin infectarea secundară datorită depolimerizării colagenului şi lichefierii substanţei fun-

Scanned with OKEN Scanner

damentale. Cea de a doua formă, cea *hipertrofică*, este adesea complicată cu bronşiectazii.

Tratament. Tratamentul rinoetmoiditei cronice a copilului va fi, în primul rînd, un tratament igienodietetic şi medicamentos general. Se vor recomanda cure heliomarine alternate cu altele în climat subcarpatin (clima de deal). Alimentaţia va fi bogată în legume, fructe, lapte, unt şi săracă în hidraţi de carbon. Se va prescrie medicaţie roburantă, vitamine, calciu, preparate de fier, ficat, hemoglobină etc. Aerosolii cu hormoni corticosteroizi, antihistaminice şi delta—derivate cortizonice pe cale parenterală sînt utile, precum şi desensibilizarea nespecifică cu hiposulfit de magneziu, gluconat de calciu, autohemoterapie etc. Cure hidrominerale arsenicale şi, în caz de bronşiectazie asociată şi suspiciune de sifilis congenital, tratament de probă cu penicilină.

Diagnosticul. Diagnosticul clinic rinologic va trebui precizat la un serviciu O.R.L. Medicul generalist şi pediatrul pot obţine confirmarea diagnosticului cu ajutorul radiografiei.

Evoluţie, complicaţii, prognostic. Rinoetmoidita cronică a copilului poate evolua spre vindecare spontană odată cu apariţia pubertăţii, se poate complica cu ozena, cu o supuraţie cronică auriculară şi bronhopulmonară, cu un sindrom sinobronhic, cu afecţiuni orbitooculare, cu infecţii meningoencefalice şi vasculare intracraniene.

Prognosticul este astăzi mult îmbunătăţit datorită asistenţei rinopediatrice competente şi a chimioterapiei antiinfecţioase moderne.

Etiologie. Cauzele care favorizează trecerea la cronicitate a unei rinoetmoidite acute sînt reprezentate de slaba reactivitate generală a copilului, consecinţa anergiei provocată de unele boli infectocontagioase, de diferite vaccinări, de carenţe vitaminice, calcice, de existenţa unei diateze exsudative, a unei alergii, de rahitism, de luesul familial etc.

Fig. 53. — Sindrom sinobronşic cu bronşiectazii (după Kautzki).

Pereţii osoşi celuloetmoidali, foarte subţiri la sugar şi copilul mic, au troficitate redusă prin mutaţia calcică, prin activitatea vasculară deosebit de intensă, iar conexiunile venoase cu regiunile învecinate fac ca adeseori rinoetmoidita cronică să-şi trădeze existenţa prin fistularizare

în unghiul intern al orbitei, prin fluxiuni orbitare, prin complicaţii bronhopulmonare etc.

În toate aceste cazuri, pediatrul va îndruma copilul la serviciul O.R.L., care va aprecia necesitatea unei intervenţii chirurgicale.

SINUZITA MAXILARĂ CRONICĂ

Simptomatologie. Este mai mult locală şi reprezentată de manifestări de rinită cronică hipertrofică şi cataralâ, cu repetate acutizări în sezonul friguros şi umed, obstrucţie nazală, rinoree mucopurulentă şi frecvente laringotraheobronşite descendente.

Semnele generale constau în febriculă inexplicabilă, intermitentă, paloare, anorexie, tristeţe, apatie.

Tratament. Tratamentul medicamentos, igienodietetic şi hidrominerai va fi identic cu cel descris la rinoetmoidita cronică. Dacă eşuează, copilul va fi îndrumat la un serviciu O.R.L., unde se vor executa puncţii evacuatoare şi eventual drenaj subturbinal inferior permanent.

Sinuzita maxilară cronică a copilului este adesea ignorată şi poate să-şi trădeze existenţa numai prin complicaţii infecţioase de vecinătate sau în viscere.

Diagnosticul poate fi stabilit de medicul pediatru pe baza anamnezei expusă de aparţinători şi pe baza examenului radiografic.

Evoluţia, complicaţiile şi prognosticul sînt identice cu cele ale rinoetmoiditei cronice.

Etiologie. Cronicizarea este favorizată de rinitele banale sezoniere repetate, de rinitele virale, de cele ale febrelor eruptive, de starea de anergie, de dezechilibrul neurovascular, de alergie, de adenoidita cronică obstruantă şi infectantă.

FARINGITELE CRONICE

Medicul generalist poate fi confruntat cu 3 forme anatomoclinice de faringite: *forma cataralâ congestivă* (hiperemică), *forma cronică hipertrofică, forma cronică atrofică.*

Simptomatologie. Oricare ar fi forma, bolnavul vine la consultaţii pentru senzaţii de uscăciune, de corp străin rămas în faringe, înţepături, mîncărimi, gîdilături, arsuri etc., localizate în regiunea faringiană, senzaţii minore din punct de vedere al importanţei clinice, dar care prin persistenţa lor în timp alterează psihicul bolnavului în cauză, făcîndu-l să devină cancrofob.

Bolnavii simt nevoia ca zilnic să-şi facă o toaletă matinală a fundului gîtului, pe care o execută prin accese penibile de tuse, de hîrîieli, de gîjîieli, de aşa-numitul hemaj, care adesea le provoacă reflexe de vomă şi uneori spasme ale laringelui. Ei reuşesc în final să expulzeze un minuscul dop de mucozităţi uscate.

Obiectiv, în faringita cataralâ congestivă, medicul generalist poate constata la inspecţia orofaringelui manifestările unei activităţi finale ale

Scanned with OKEN Scanner

țesutului limfoid, care se află în stadiul de involuție. Această formă clinică de faringită este întîlnită la pubertate și în primii ani ai vîrstei adulte. Infecția cronică a foliculilor limfoizi izolați și răspîndiți în mucoasa faringelui, precum și a celor grupați în amigdalele palatine, în cea linguală și în ceea ce a mai rămas din amigdala faringiană, infecție cu deosebire prezentă după anginele bolilor infectocontagioase, întreține o stare de congestie, de hiperemie cronică a mucoasei precum și o inflamație cronică a glandelor mucipare din corionul mucos, cu secreție mucoasă abundentă. Secrețiile faringiene în exces, asociate cu secrețiile nazale, devin purulente cu ocazia acutizărilor din cursul perioadelor de iarnă și primăvară, cu care ocazie pot apărea complicații auriculare, traheobronhopulmonare, ganglionare etc.

În faringita cronică hipertrofică, medicul generalist poate observa la examenul fundului gîtului că mucoasa orofaringelui este difuz hiperemiată și îngroșată, iar lueta și stîlpii amigdalieni sînt cronic edematiate. Reflexul faringean, declanșat în cursul aplicării apăsătorului de limbă, este excesiv, fapt care traduce hiperestezia mucoasei și hipertonicitatea musculaturii subiacente.

Aceleași leziuni inflamatorii cronice, edematoase și hipertrofice există și la nivelul rino- și hipofaringelui (cavum strîmtat datorită îngroșării mucoasei, exagerarea reliefului cutelor salpingofaringiene, nivelarea fosetelor Rosenmüller) precum și la nivelul laringelui (hipertrofia comisurei posterioare, congestia și edemul coroanei laringiene etc.), pe care examenul efectuat de rinolaringolog în serviciul O.R.L. le pune cu ușurință în evidență.

Faringita cronică hipertrofică o întîlnim în mod predominant la adulții obezi, pletorici, dispeptici, cu funcțiile hepatice deficitare, la brightici, albuminurici, gutoși (uricemici) și la toți aceia la care abuzul de alcool, de tutun și de alimente condimentate întreține și agravează procesul lezional cronic faringean.

Tratament. Ca tratament local, în faringita cronică congestivă vor fi folosite badijonajele cu soluție iodoiodurată (Lugol) sau cu glicerină taninată 1/20. Gargarismele emoliente, descongestionante, pulverizațiile, inhalațiile, aerosolii cu ape mineralizate sulfuroase, sînt adesea utile și bolnavii beneficiază de aplicarea lor.

Fig. 55. — Cicatrice velopalatofaringiene postluetice.

În faringita cronică hipertrofică, iodul și sulful, aplicate local, sînt contraindicate. Gargarismele recomandate în această formă, vor fi făcute cu substanțe mentolate și alcaline. La serviciul O.R.L. poate fi apreciată necesitatea electrocauterizării granulațiilor limfoide din peretele posterior orofaringean.

Scanned with OKEN Scanner

În faringita cronică atrofică, se va urmări reactivarea troficităţii mucoasei prin badijonaje energice cu soluţii iodurate şi prin gargarisme calde iodate.

Tratamentul general va fi în primul rînd igienodietetic — evitarea tutunului, a alcoolului, a condimentelor, a băuturilor prea reci sau prea fierbinţi, a prafului, vaporilor chimici, a gazelor toxice, a umezelii, a frigului etc. Se vor prescrie polivitamine, medicaţie vasodilatatoare, arsenic, fier, iod, extracte de ficat, de corticosuprarenală, cure termale, bineînţeles în raport cu recomandările menţionate la fiecare formă anatomoclinică.

ADENOIDITA CRONICĂ

Adenoidita cronică, cunoscută mai mult sub denumirea de vegetaţii adenoide, este o entitate morbidă a vîrstei copilăriei şi excepţional a vîrstei adulte, manifestată pe de o parte prin hiperplazia amigdalei faringiene Luşka şi, pe de altă parte, prin existenţa unui sindrom adenoidian generator de numeroase tulburări viscerale locale, de vecinătate şi generale.

Simptomatologie. Simptomele subiective şi funcţionale pentru care aparţinătorii aduc copilul la medicul generalist sau pediatru sînt :

— *insuficienţa respiratorie nazală* (nas înfundat), copilul fiind nevoit s-o suplinească prin respiraţie bucală. În cursul zilei şi al nopţii, copilul are mereu gura deschisă, sforăie în timpul somnului. Deficienţa respiraţiei nazale cronicizează corizele, afectează sinusurile provocînd infecţii şi inflamaţii, irită arborele traheobronhic determinînd spasme şi tuse reflexă, ca o consecinţă a inspiraţiei aerului rece şi impur, adică nemodificat calitativ prin filtrul nazal, precum şi datorită scurgerii de secreţii în laringe, trahee şi bronhii ;

— *fonaţia* este alterată consecutiv schimbării rezonanţei. Rinolalia închisă sau stomatolalia împiedică pronunţia consoanelor nazale. Astfel consoana „m" este pronunţată ca „b", cuvîntul „mama" devine „baba", consoana „n" este pronunţată ca „d", iar cuvîntul „nana" devine „dada" ;

— *audiţia* scade ca urmare a obstrucţiei trompei Eustachio şi poate fi temporară sau permanentă. Iniţial, se constată o hipoacuzie de transmisie sau vibraţie, care tulbură dezvoltarea instructiv-educativă a copilului şi care, cu timpul, poate evolua spre o labirintoză manifestată prin surditate mixtă. Pe de altă parte, infecţia ascendentă nazofaringotubară provoacă supuraţii acute şi cronice ale urechii mijlocii ;

— *semne generale.* Adenoidita cronică se însoţeşte deseori de o stare subfebrilă de tip invers. Copiii sînt mereu obosiţi, incapabili de eforturi fizice şi psihointelectuale. Au un facies caracteristic — faciesul adenoidian — exprimat prin : gura întredeschisă, faţa alungită, nasul subţire şi mereu umed, ganglionii cervicosubmandibulari măriţi de volum, aer de [illegible]stănac, de hăbăuc. Faciesul acesta trădează existenţa unui burete [illegible]ic rinofaringian hipertrofic, cu toate consecinţele lui de ordin obnazal şi infecţios.

La examenul obiectiv, medicul generalist poate observa la inspecţia feţei că gura este întredeschisă, incisivii vicios implantaţi sau în prognatism, pe care buza superioară ce pare mai scurtă, nu-i poate acoperi. Faţa este plată prin ştergerea reliefului maxilarelor, orificiile narinare sînt reduse de volum.

La bucofaringoscopie se poate constata că bolta palatină este ogivală, că amigdalele palatine sînt hipertrofiate şi că din rinofaringe se scurg secreţii mucopurulente de-a lungul peretelui posterior al orofaringelui.

Medicului generalist nu-i revine obligaţia de a şti să efectueze o rinoscopie posterioară pentru a constata „de visu" prezenţa vegetaţiilor adenoide. El are însă la îndemînă metoda palpatorie, prin tuşeu digital, care-i permite prin senzaţia pe care o percepe cu degetul (indexul) care se înfundă într-o masă de ţesut moale — ca într-o aglomerare de rîme —, să confirme existenţa hiperplaziei limfatice rinofaringiene.

Tratament. Tratamentul vegetaţiilor adenoide este cel chirurgical — adenoidectomia — pentru care copilul va fi trimis la serviciul O.R.L.

Tratamentul postoperator medicamentos vitaminocalcic, reeducarea respiratorie nazală prin gimnastică raţională, prescrierea de preparate de fier, arsenic, ficat, hemoglobină, precum şi curele heliomarine vor fi dirijate şi recomandate de medicul generalist şi pediatru.

Fig. 56. — Tuşeul digital al rinofaringelui (după G. Portmann).

Diagnostic. Diagnosticul pozitiv va fi stabilit pe bază simptomatologiei subiective, funcţionale şi a semnelor obiective — inclusiv tuşeul digital al cavum-ului.

Diagnosticul diferenţial va fi făcut cu:

— corpii străini,

— polipii coanali,

— fibromul nazofaringian,

— limfosarcomul,

— epiteliomul (copil mai mare sau adult),

— imperforaţia sau stenoza coanală,

— insuficienţa sau impotenţa funcţională respiratorie nazală, datorită unor anomalii fiziologice congenitale sau dobîndite la copii astmatici, limfotimici şi eredobacilari.

Evoluţie, complicaţii, prognostic. Dacă exereza vegetaţiilor adenoide nu este efectuată în timp util, copilul prezintă o serie de tulburări de dezvoltare ale feţei, dinţilor, toracelui şi în general şi al altor aparate şi sisteme ale organismului. Adenoidita cronică se poate acutiza frecvent provocînd laringite striduloase, adenoflegmon cervical, apendicită,

Scanned with OKEN Scanner

nefrită albuminurică şi hematurică, reumatism poliarticular acut, endocardită, enuresis, aprosexie prin reducerea oxigenării centrilor nervoşi şi a perturbărilor glandulare. Prognosticul este benign.

AMIGDALITA PALATINĂ CRONICĂ

Simptomatologic. Semnele subiective fizice şi funcţionale, locale şi generale, ale amigdalitei cronice pot fi destul de disparate şi inconstante.

Medicul generalist poate constata, la unii bolnavi, perioade de inapetenţă asociate cu stări de oboseală fizică şi intelectuală, manifestate nu numai în timpul activităţii, dar şi după orele de odihnă reglementară, dureri în gambe şi lombalgii tranzitorii, cefalee şi insomnii periodice, febricule intermitente explicate prin efort şi suprasolicitare, senzaţii de opresiune precordială, jenă paradoxală în respiraţie, tuse uscată atribuită unei nevrite a nervului laringeu superior sau unei tuberculoze larvate, senzaţii de arsură şi uscăciune în faringe, răguşeli intermitente, spasm laringean şi esofagian, accese de astm etc. Toate aceste manifestări multi-

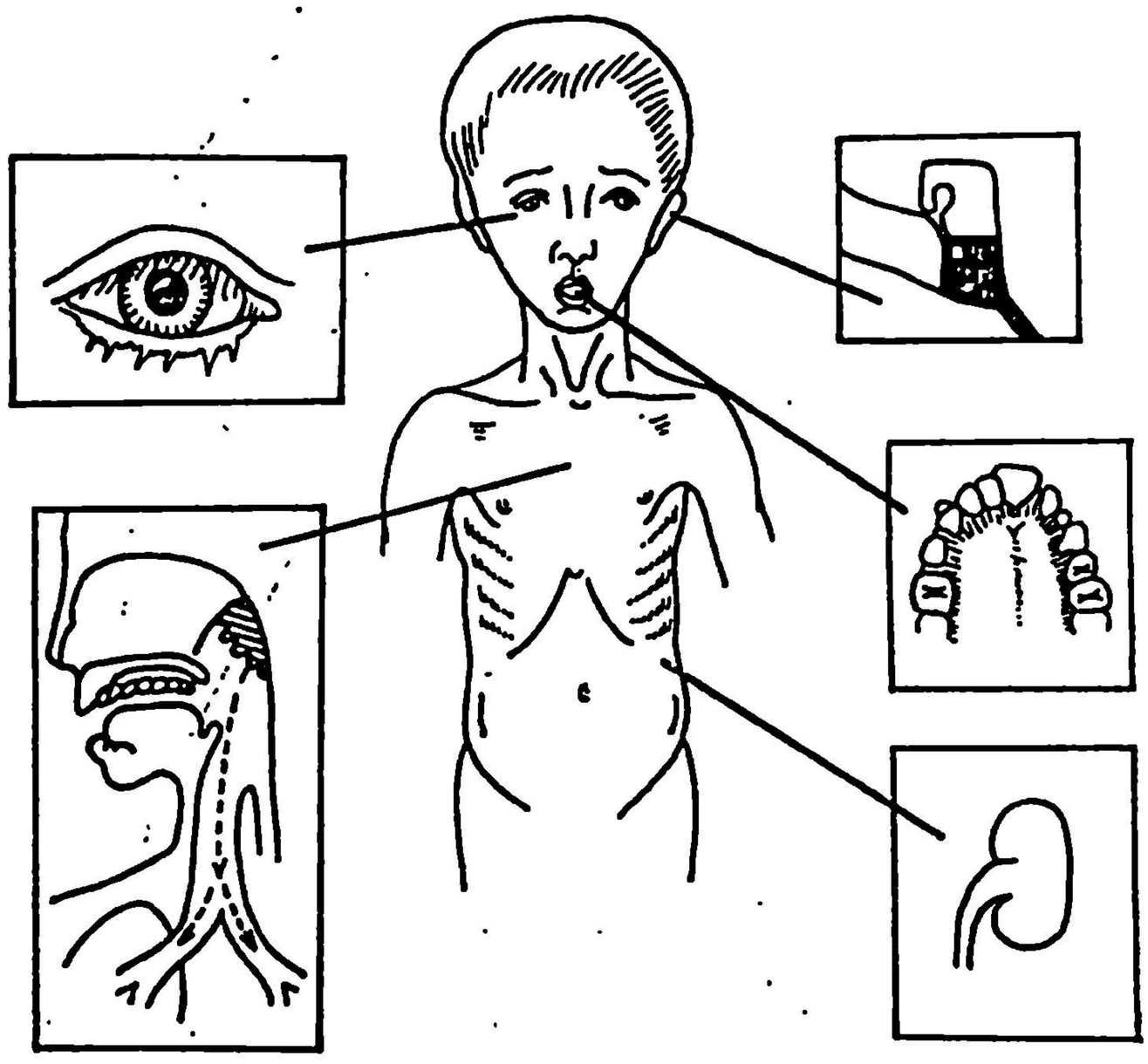

Fig. 67. — Complicaţiile vegetaţiilor adenoide.

ple şi diverse conduc pe medicul generalist de multe ori la un diagnostic de sindrom funcţional anemizant şi îl împiedică să recunoască legătura de cauzalitate cu o amigdalită palatină cronică toxiinfectantă.

La examenul obiectiv prin inspecţia şi palpaţia regiunii gîtului şi a orofaringelui, medicul generalist poate constata:

— discreta ştergere a golului subangulomandibular, unde poate palpa, uni- sau bilateral, un ganglion mic, unic şi mobil;

Scanned with OKEN Scanner

— halena neplăcută;
— culoarea mai roşie a stîlpilor amigdalieni anteriori, care sînt hiperemiaţi şi contrastează cu restul mucoasei, care este de culoare roz;
— amigdale palatine de volum variabil, pediculate, sesile, plonjante sau intravelice şi uneori cu orificiile criptelor dilatate, şi pline cu dopuri de cazeum, gata să fie expulzate în faringe;
— alteori, existenţa acestor dopuri purulente necesită să fie pusă în evidenţă prin palparea indirectă instrumentală, printr-o apăsare cu apăsătorul de limbă sau cu ajutorul unui tampon montat pe o pensă, manevră care trebuie executată de sus în jos şi din afară înăuntru;
— prezenţa unui conglomerat purulent cazeos mai poate fi constatată şi în foseta supraamigdaliană, cu ajutorul unui cîrlig bont cu care se execută o tracţiune la nivelul vălului palatin, în punctul de joncţiune al celor 2 stîlpi, descoperind astfel polul superior al amigdalei;
— în formele în care supuraţia cazeoasă rămîne închistată la suprafaţă, ea este uşor vizibilă ca o pată galbenă prin transparenţa epiteliului mucoasei, care este subţire. Cînd microabcesul este mai mare şi profund situat, intraparenchimatos, amigdala are un aspect deformat, tumoral.

În forma hipertrofică mare şi difuză a amigdalitei palatine cronice, bolnavul acuză o serie de tulburări mecanice în funcţiile de deglutiţie, de respiraţie, de fonaţie şi de audiţie, prin dificultatea contracţiei muşchilor faringostafilini şi a muşchilor peristafilini.

Tratament. Amigdalita palatină cronică nu poate beneficia de un tratament medicamentos curativ, deoarece leziunile anatomopatologice, cît şi o infecţie de focar posibilă, comandă exereza completă a amigdalelor bolnave.

Totuşi, în prezenţa unor contraindicaţii operatorii formale, temporare sau definitive, sau cu scopul unei roborări a reactivităţii locale şi generale a organismului, medicul generalist, mai înainte de a trimite bolnavul la un serviciu O.R.L. pentru executarea operaţiei, este bine să recomande un tratament local cu gargarisme emoliente slab antiseptice, vaporizaţii, inhalaţii, aerosoli cu ape mineralizate sulfuroase, clorurosodice şi arsenicale, precum şi comprimate de Penicilină V.

Streptococul beta-hemolitic A este sensibil la acţiunea penicilinei, faţă de care se poate spune că practic nu dezvoltă rezistenţă. De aceea, cu scopul profilaxiei streptotoxicozelor metafocale, este necesar să fie recomandată administrarea penicilinei în doze mari şi prelungite, atît preoperator cît şi intra- şi postoperator.

Ca tratament general, asociat penicilinoterapiei, pe baza cunoştinţelor actuale despre leziunile histopatologice ale endoteliilor vasculare provocate de toxicoza streptococică, este necesar să fie prescrise şi substanţe farmacodinamice care să mărească rezistenţa vaselor capilare — calciu, vitamină C, vitamină P, vitamină B_6, extract total de glandă suprarenală, precum şi antihistaminice de sinteză.

Cu scopul de a diminua sau de a inhiba iritaţia plexului neurovegetativ faringian, putem recomanda deconectante, asociate cu hormoni corticosteroizi şi ACTH, capabili să prevină şocul operator, să restabilească

Scanned with OKEN Scanner

echilibrul funcţional glandular, precum şi să inhibe unele reacţii tisulare locale şi generale exagerate.

La toţi aceşti bolnavi, medicul generalist va avea grijă de a recomanda o bună igienă alimentară, o respectare a echilibrului protidic — gammaglobulinele fiind elemente importante în mecanismele de apărare — o medicaţie tonifiantă constînd din preparate de fier, ficat, hemoglobină, fosfor, arsenic, iod, condiţii de muncă şi de repaus adecvate, climatoterapie marină şi montană, combaterea vieţii sedentare şi corectarea disfuncţiilor endocrine existente, precum şi asanarea bucodentară.

Tratamentul chirurgical este tratamentul de elecţie şi obligator al amigdalitei palatine cronice generatoare de complicaţii. Adeseori, retrospectiv, se poate preciza diagnosticul de focar de infecţie amigdalian şi indicaţiile operatorii discutabile ale amigdalitei cronice reactive.

Diagnostic. Diagnosticul pozitiv al unei amigdalite cronice cazeoase este uşor de făcut prin metodele obişnuite.

Diagnosticul de certitudine al unei amigdalite cronice latente toxiinfectante este însă destul de dificil. Este necesar ca medicul să fie foarte instruit şi la curent cu ultimele cuceriri ale ştiinţei în domeniul patologiei generale. În absenţa semnelor subiective, a celor funcţionale şi generale, hotărîtor este interogatoriul foarte minuţios al bolnavului.

Prin anamneză se va căuta să se precizeze existenţa unui trecut patologic amigdalian, pierdut din vedere în decursul timpului. Se va stabili, de asemenea, o relaţie între acutizarea unor leziuni în organe îndepărtate şi existenţa unei discrete suferinţe orofaringoamigdaliene

Pentru a suplini carenţa diagnosticului clinic în aceste cazuri de amigdalită cronică latentă, dar capabilă de complicaţii toxiinfecţioase viscerale, s-a recurs la numeroase teste de laborator. Numărul lor mare — peste 40— demonstrează valoarea lor aproximativă.

Testul lui Viggo Schmidt este unul din cele care au făcut epocă. Autorul danez a căutat să stabilească modificările care apar în tabloul sanguin dacă se maseazâ amigdalele. După fiecare masaj digital, a constatat o leucopenie urmată de hiperleucocitoză, care în cazurile patologice arată o diferenţă de cîteva mii de leucocite.

Valoarea acestui test, inconstant şi discutabil, a fost infirmată odată cu observaţia că un simplu masaj al pielii abdomenului poate determina astfel de variaţii ale leucocitozei. Un alt test, care s-a crezut a fi mai valabil, este testul fragilităţii capilare. Pe considerentul că streptococul provoacă în ţesuturi leziuni ale endoteliilor vasculare, testul fragilităţii capilarelor a fost considerat ca simptomatic pentru existenţa unei amigdalite cronice reactive.

Testul ASLO izolat nu poate avea decît tot o valoare relativă şi nu una patognomonică pentru diagnosticul de amigdalită cronică toxiinfectantă.

O serie de autori au atras atenţia asupra unui alt test — meduloplasmocitar — pe care-l consideră ca find mai fidel, mai timpuriu şi mai constant decît testul antistreptolizinelor sau decît proteinograma electroforetică ; este vorba, în esenţă, de creşterea plasmocitelor în mielogra-

Scanned with OKEN Scanner

Scanned with OKEN Scanner

Fig. 29. — Imagine patologică a orofaringelui. Angină acută pultacee (după R. Maduro).

Fig. 31. — Angină difterică (după R. Maduro).

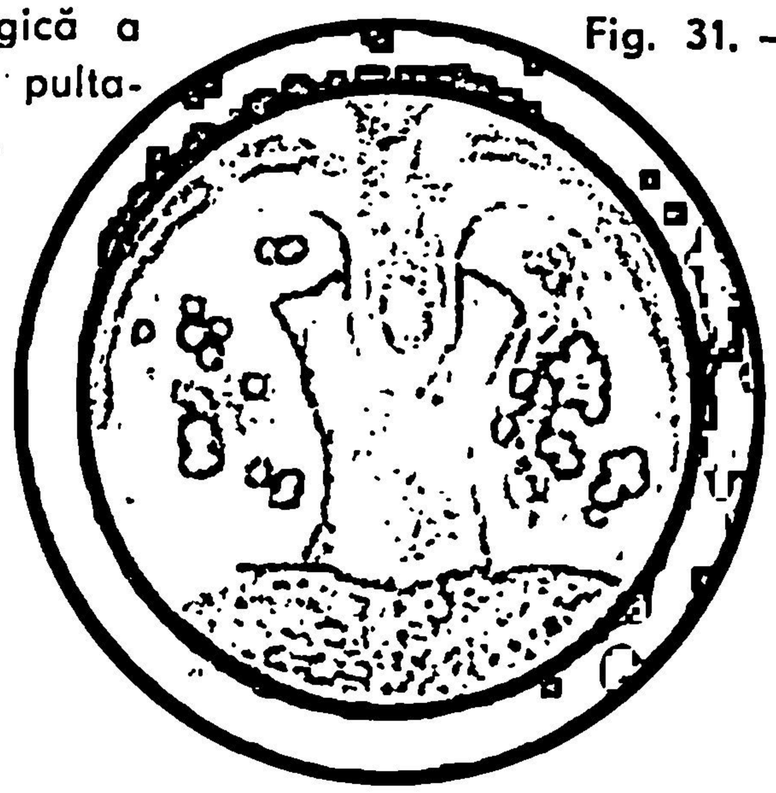

Fig. 32. — Angină herpetică (după R. Maduro)

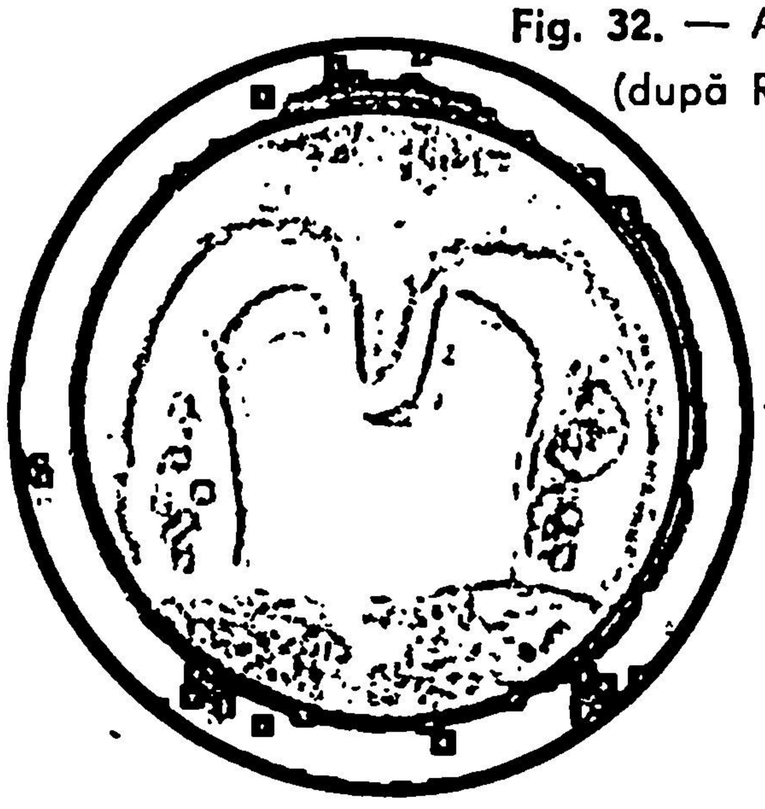

Fig. 33. — Angină Plaut-Vincent (după R. Maduro).

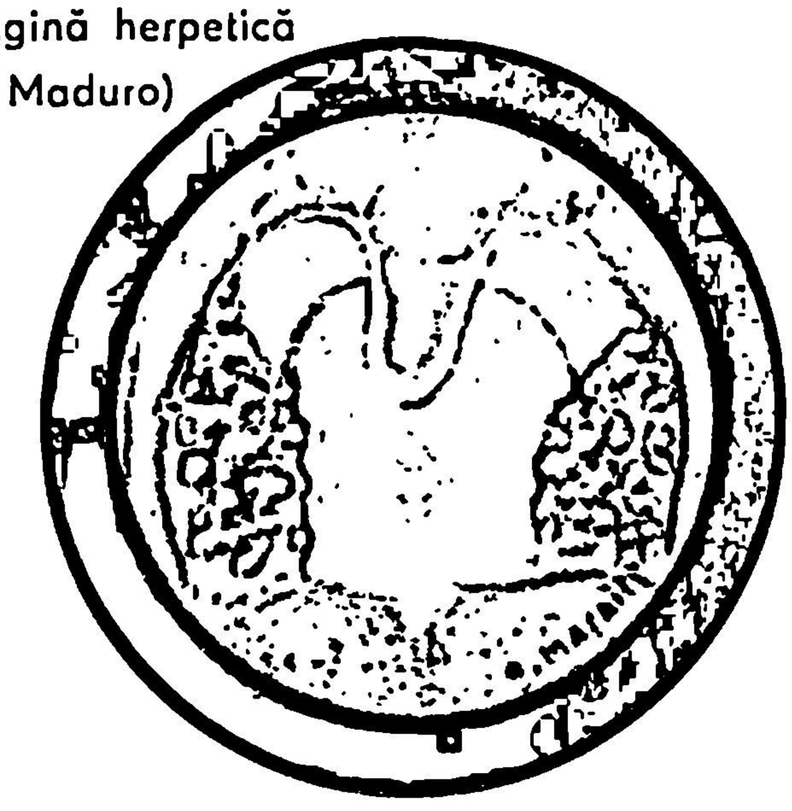

Fig. 58. — Micoză amigdaliană (după Kautzki).

1 — Anginā gangrenoasă



2 — Ulceraţie tuberculoasă.

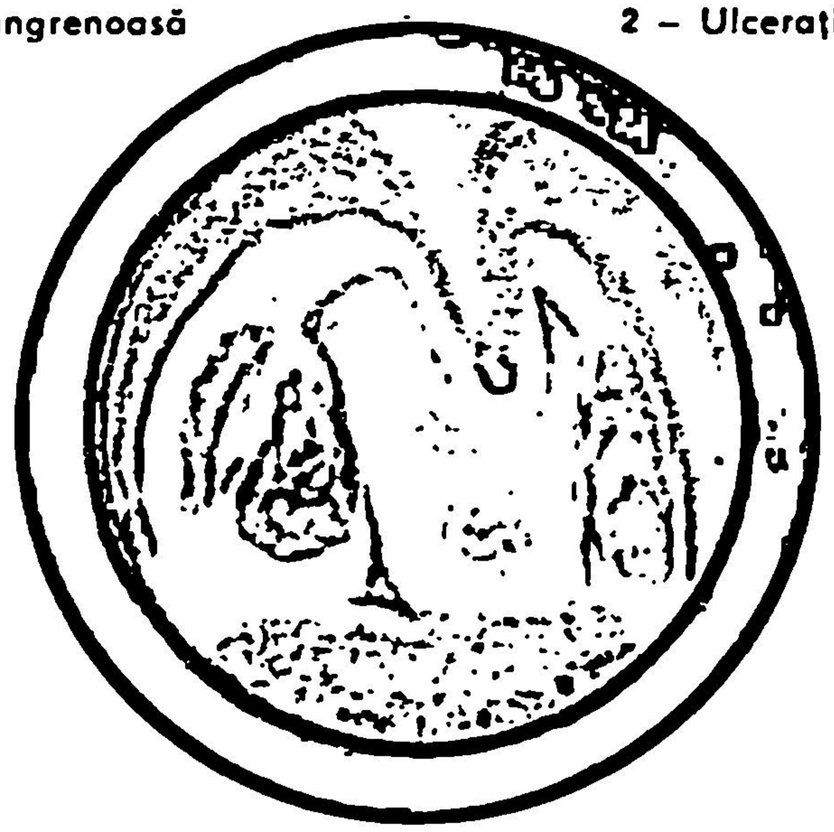

3 — Şancru al amigdalei.

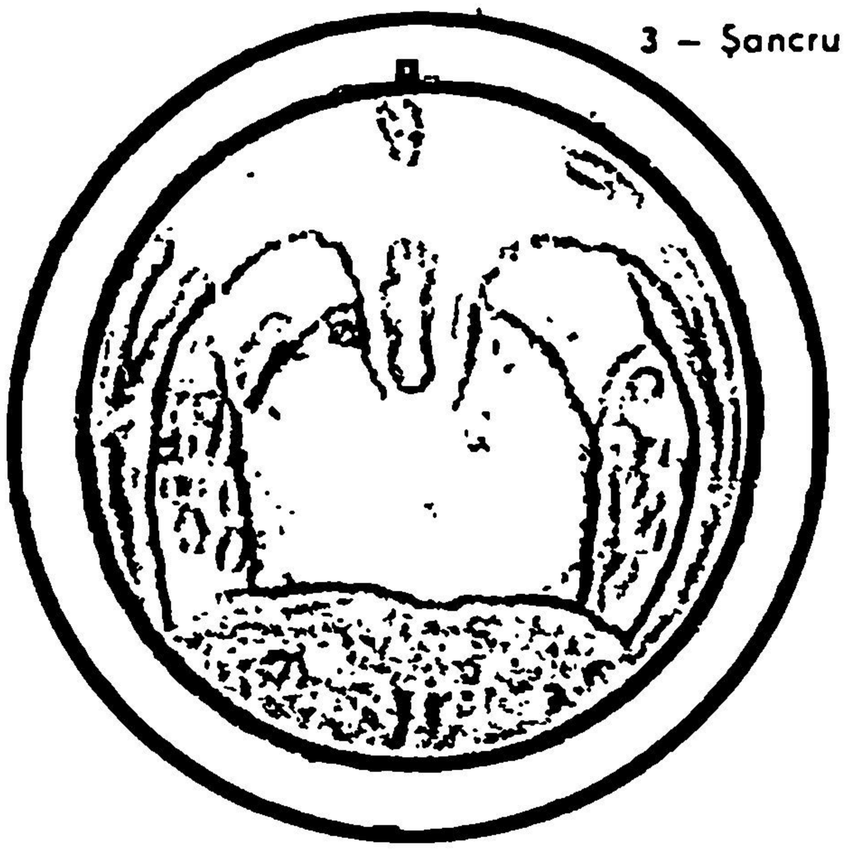

4 — Sifilis secundar.

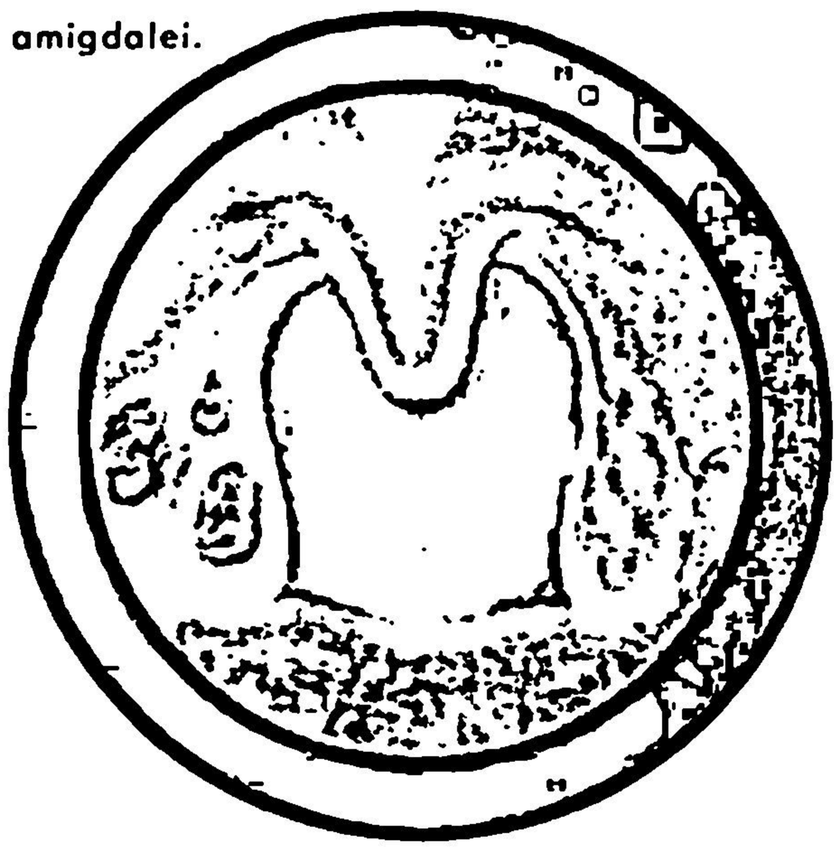

5 — Gome sifilitice.

Fig. 54. — Cinci leziuni specifice ale amigdalelor palatine.

Scanned with OKEN Scanner

mele celor suferinzi de complicaţii reumatismale acute şi de glomerulonefrite în focar consecutive unei streptotoxicoze amigdaliene.

În sprijinul diagnosticului de amigdalită cronică toxiinfectantă, mai poate fi folosit testul bacteriologic. Recoltarea secreţiilor purulente se poate face cu ajutorul unui porttampon de vată steril, cu o pipetă, cu o ventuză specială sau prin puncţie şi aspiraţie cu un ac gros. Se cunoaşte azi că streptococul beta-hemolitic este agentul microbian cel mai patogen, cu rol nefast predominant, în unele toxiinfecţiii viscerale (în special renale, tendinomioarticulare, cardiace etc.);

În sfîrşit, mai poate fi folosit şi examenul histopatologic al unui fragment biopsiat din amigdala cronic inflamată.

În ceea ce priveşte viteza de sedimentare a hematiilor şi formula leucocitară, ele nu ne pot oferi rezultate concludente şi convingătoare.

Diagnosticul diferenţial al amigdalitei cronice cazeoase trebuie neapărat făcut cu leptotricoza amigdaliană.

Amigdalita cronică hipertrofică necesită să fie diferenţiată de:

— sifilomul hipertrofic amigdalian;

— tuberculomul amigdalian;

— hiperplazia specifică unei boli de sînge (leucemie, monocitoză, agranulocitoză etc.);

— o tumoare amigdaliană benignă (fibrom, adenom, papilom);

— o tumoare amigdaliană malignă (epiteliom, sarcom, disembriom);

— limfogranulomatoza malignă (Hodgkin).

Evoluţie, complicaţii, prognostic. Evoluţia unei amigdalite palatine poate prezenta doar acutizări periodice banale. Alteori, este mai puţin monotonă, şi infecţia cantonată în criptele amigdaliene devine sursa unor complicaţii mai mult sau mai puţin grave. Aceste complicaţii sînt foarte numeroase şi pot afecta întreaga economie a organismului.

Complicaţiile locale şi din imediata vecinătate pot fi:

— amigdalita lacunară ulceroasă torpidă, caracterizată printr-o ulceraţie cu sediul la polul superior, acoperită cu o falsă membrană piogenă, în care pot fi identificate fie asociaţia fuzospirilară, fie streptococul piogen sau *viridans*;

— calculoza amigdaliană, calculi uneori voluminoşi, formaţi prin deshidratarea grunjilor cazeoşi şi impregnarea lor cu săruri calcare;

— flegmonul lojilor amigdaliene şi celulita supurată a spaţiilor perifaringiene.

Următoarele complicaţii pot fi ocazionate în imediata vecinătate:

— rinite cronice vasospastice, hipertrofice şi secretorii, provocate şi întreţinute de proteinele sensibilizante şi de endotoxinele focarului microbian amigdalian;

— rinite şi faringite cronice hipotrofice, provocate de propagarea perinervoasă a germenilor şi toxinelor, care provoacă un sindrom ischemic al ganglionului sfenopalatin sau un proces de nevrită trigeminală ascendentă;

— laringite catarale şi hipertrofice, exprimate uneori printr-un proces de monocordită de partea amigdalei mai bolnave şi mai reactive;



Scanned with OKEN Scanner

— salpingootite şi tulburări funcţionale reflexe vestibulare şi cohleare: acufene şi ameţeli intermitente, care apar cu deosebire la schimbarea bruscă a poziţiei capului, precum şi din clino- în ortostatism. Aceste tulburări par a fi datorate impregnării şi iritaţiei simpaticului pericarotidian şi fibrelor simpatice ce însoţesc artera auditivă internă şi artera timpanică;

— alterări lezionale ale membranei neurovasculare a globului ocular: hiperemeie şi pigmentare a regiunii maculare, iridociclite şi uneori coriioretinite seroase sau plastice, papilite sau neuropapilite de tip edematos. Astenopia acomodativă poate fi de asemenea provocată de o amigdalită cronică infectantă.

Următoarele complicaţii pot fi generate în organe şi ţesuturi îndepărtate:

1. *La nivelul aparatului respirator*: bronşite subacute sau cronice, procese pulmonare apicale sau parahilare. Localizarea peribronhică şi posibilitatea constituirii focarelor bronhopneumonice metastatice se produce, de obicei, prin embolii cu material infecţios amigdalian, pe cale sanguină.

O serie de tulburări reflexe, secretorii şi astmatice, obligă adesea pe medicul generalist la un diagnostic diferenţial cu astmul bronhic esenţial. Este binecunoscut că boala astmatică nu este influenţată de către amigdalectomie, dar este ilogic să se întreprindă un tratament de hipo- sau desensibilizare, ori de cîte ori există amigdale cronic inflamate şi infectate.

Multe bronşite dezesperant recidivante la copii de peste 4 ani au fost deseori vindecate prin asanarea focarelor de amigdalită şi adenoidită cronică.

2. *La nivelul aparatului cardiovascular*, amigdalita cronică reactivă poate provoca o serie de tulburări de tip infecţios, toxemic sau reflex: cardiopatii acute metafocale, endocardită lentă malignă. Binomul patologic amigdală infectată + inimă bolnavă se constituie în toate aceste cazuri printr-un mecanism mixt infectoalergic. Resorbţiile toxice din focarul amigdalian mai pot determina inflamaţii ale endoteliului venos şi, consecutiv, flebite trombozante.

O mononucleoză infecţioasă, un sindrom granulocitopenic, o anemie aplastică, o tulburare a echilibrului acidobazic al sîngelui, pot traduce tot atîtea reacţii ale sistemului reticulohistiocitar, faţă de care streptococul din puroiul amigdalian pare să aibă o afinitate particulară.

Apariţia timpurie a bolii ateromatoase, precum şi tulburările de circulaţie ale extremităţilor, pot fi favorizate de o amigdalită cronică ce, prin resorbţiile toxice prelungite în timp, predispun la fibroza cardiovasculară.

O serie de tulburări reflexe de ordin inhibitor vagal, exprimate prin hipotensiune, bradicardie, stări lipotimice etc., pot fi, de asemenea, provocate de o infecţie cronică amigdaliană.

3. *La nivelul aparatului digestiv* se pot produce dispepsii prin piofagie, în general de tipul hipostenic (cu pareză secretorie şi hipoclorhidrie sau cu pareză motrice, ptoză gastrică şi constipaţie).

Scanned with OKEN Scanner

Cu toată dificultatea urmăririi filiaţiei fenomenelor, unii autori—Rosenow şi alţii — au încercat să explice patogenia bolii ulceroase printr-o infecţie de focar.

Multe suferinţe enterocolitice, angiocolitice, hepatice, apendiculare, unele rectosigmoidite etc., pot fi provocate şi întreţinute de o infecţie cronică amigdalopalatină.

4. La nivelul aparatului renal, amigdalita cronică poate provoca albuminurie, de obicei ortostatică, hematurie, o glomerulonefrită în focar, iar uneori, datorită timpului îndelungat, o nefroză lipoidică secundară.

5. *La nivelul aparatului locomotor*, pioemia discontinuă de origine amigdaliană şi alergizarea consecutivă, pot determina tulburări tendinoarticulare sau musculare de tip acut sau cronic. Streptococul beta-hemolitic A este recunoscut ca un germen artrofil şi, alături de boala Bouillaud, infecţia metafocală poate provoca, la copil şi la adolescent, manifestări de artropatie anchilozantă asociate cu adenosplenomegalie.

Relaţia etiopatogenică a putut fi stabilită prin identificarea aceluiaşi germen în ţesutul tendinosinovial şi în cel amigdalian. Poliartritele reumatismale cronice, interesînd în special micile articulaţii, pot traduce, de asemenea o resorbţie lentă, dar continuă a toxinelor provenind dintr-o amigdalită cronică.

6. *La nivelul tegumentelor*, infecţia cronică amigdaliană poate provoca dermatoze streptococice prin sensibilizare sau manifestări multiple de tip infectoalergic : purpură reumatoidă, eritem polimorf, eczeme, prurigo etc.

7. *La nivelul sistemului nervos central*, al sistemului nervos periferic şi al sistemului neuroendocrin, amigdalita cronică reactivă poate provoca tulburări numeroase şi variate, constînd din : scăderea capacităţii funcţionale corticale ; apariţia unui sindrom extrapiramidal de coree şi de accese convulsive de tip epileptoid ; o nevroză astenică declanşată de un surmenaj fizic sau de o traumă psihică ; o serie de alterări ale psihicului, întotdeauna mai manifeste la adult, şi care pot îmbrăca forme uşoare sau grave : irascibilitate, insomnie, coşmaruri, amnezii de fixaţie, melancolie anxioasă, sindrom confuzional acut, schizofrenie, manie acută, delir de persecuţie etc.

Unele manifestări patologice secretorii şi senzitive, alcătuind sindromul Sluder sau al ganglionului sfenopalatin, hipersecreţia lacrimală sau salivară, migrena oftalmică, simpatalgii nazooculare, algii craniocervicofaciale, spondilite şi radiculite, pot fi provocate de streptotoxicoza amigdaliană.

De asemenea, unele tulburări cardiorespiratorii de tip reflex, ca de exemplu : palpitaţii, dureri precordiale, angor funcţional, dispnee, precum şi unele parestezii faringiene, hemispasm sau tic facial, torticolis spasmodic etc., unele dereglări ale hormonilor endocrinotropi, ale hormonilor metabolici, precum şi unele forme de tireotoxicoză, pot fi provocate de neurotropismul unor toxiinfecţii cronice amigdaliene.

Concepţia actuală a infecţiei de focar de origine amigdaliană. Au trecut mai mult de două milenii de cînd Celse, continuatorul doctrinei lui Hip-

Scanned with OKEN Scanner

pocrat, supranumit Ciceronele medicinei din epoca lui Augustus, observa că îmbolnăvirea frecventă a amigdalelor era capabilă să determine tulburarea economicei întregului organism. El a fost cel care a preconizat şi a practicat pentru prima oară ablaţia chirurgicală a acestor organe bolnave.

Trousseau punea, cu autoritatea lui clinică, accentul, nu numai pe rolul pasiv al amigdalelor ca poartă de intrare a germenilor în organism, dar insista să le atribuie o participare activă în etiopatogenia unor manifestări morbide din organele învecinate sau a unora mai îndepărtate, schiţînd astfel premizele infecţiei de focar, în general, şi ale amigdalitei focale, în special.

Teoria infecţiei sau a bolii de focar a apărut astfel ca una din cele mai seducătoare concepţii medicale care a generat, cu deosebire în ultimii 60 de ani, pe lîngă un entuziasm care a depăşit limitele sobrietăţii ştiinţifice şi numeroase teze şi antiteze, unele mai confuze ca altele. Iniţial privită ca o formulă magică, cu care puteau fi descifrate totalitatea problemelor patologiei umane, teoria infecţiei de focar a deschis drumul unor practici exagerate şi dăunătoare. Ulterior, pe măsură ce eşecurile s-au înmulţit, a apărut rezerva unui scepticism steril, apărat de autori anchilozaţi într-un dogmatism perimat, care mergeau atît de departe încît negau chiar rezultatele evidente obţinute prin asanarea focarului infecţios, considerîndu-le simple coincidenţe. Experienţa acumulată în decursul timpului a permis constatarea că şi această poziţie negativistă era tot atît de greşită ca şi a celor care susţineau că toate bolile sînt consecinţele unor infecţii focale.

Prin denumirea de infecţie sau boală de focar, admitem astăzi un proces fiziopatologic complex, declanşat în organism de existenţa unui focar microbian, cel mai adesea cu caracter inflamator cronic care, din punctul de vedere al manifestărilor morbide locale, este paucisimptomatic sau cu totul asimptomatic. Acest focar este capabil ca, în anumite condiţii, să determine şi să întreţină, în vecinătate sau la distanţă, în ţesuturi şi viscere diferite, o serie de tulburări funcţionale şi de alterări tisulare reactivate periodic, care pot fi sistate în evoluţia lor, ameliorate sau chiar vindecate, prin eliminarea la timp a focarului infecţios.

Agentul patogen cel mai obişnuit al infecţiei cronice amigdaliene este streptococul, fie cel hemolitic, cauza majorităţii complicaţiilor, fie cel *viridans* cu rol preponderant în cardiopatii. Streptococul beta-hemolitic A, tipul 12, este microbul cel mai nefritogen. El a putut fi depistat în 84% din cazurile de nefrită amigdalopatică. Dar şi în restul de cazuri, în care originea nefritei a fost atribuită unui alt germen, autorii nu exclud posibilitatea unei suprainfecţii cu streptococ. Potenţa de latenţă a streptococului în convieţuirea sau simbioza lui cu amigdala permite o constituire mai uşoară a barierei imunochimice şi citologice. Între focarul infecţios încapsulat şi ţesuturile perifocale normale se creează o zonă foarte redus vascularizată, un aşa-numit spaţiu mort. Produsele toxice care iau naştere aici, din liza microbiană şi din dezintegrarea celulelor, asociate toxinelor secretate de agenţii bacterieni, reprezintă un potenţial patogen pentru întregul organism, potenţial cu proprietăţi inflamatogene pentru diferite ţesuturi şi organe, ori de cîte ori pătrunde în circulaţia generală.

Scanned with OKEN Scanner

Pentru a explica patogenia infecţiei de focar de origine amigdaliană, trei mecanisme reţin astăzi atenţia noastră : 1. *mecanismul nervist reflex*; 2. *mecanismul neuroendocrin*; 3. *mecanismul alergic.*

1. Mecanismul patogenic nervist este susţinut de şcoala sovietică, în frunte cu Speranski, şcoală care atribuie sistemului nervos central rolul preponderant în dinamica proceselor patologice şi în aceea a reflexelor viscerocorticoviscerale.

Cercetările lui I. M. Secenov, I. P. Pavlov şi N. E. Vvedenski şi ale elevilor şi continuatorilor acestora au dovedit că reacţiile organismului la excitaţia patologică sînt determinate de aceleaşi mecanisme nervoase reflexe ca şi reacţiile la excitaţiile fiziologice. Rolul hotărîtor al reglării nervoase în determinarea funcţiei organului lezat este dovedit de faptul că, prezentînd leziuni de acelaşi grad, ţesuturile pot avea fie o funcţie normală, fie una tulburată, aceasta depinzînd de formele de reglare a acestei funcţii.

Inervaţia neurovegetativă a amigdalelor nu a făcut pînă în prezent obiectul unor cercetări speciale. Dar, deşi în tratatele şi lucrările consacrate sistemului neurovegetativ nu întîlnim referiri documentare în această privinţă, nu este exagerat să se admită că arterele palatine şi amigdaliene posedă o componentă nervoasă ortosimpatică. Ceea ce se cunoaşte sigur, este faptul că pereţii laterali ai orofaringelui, în care se găsesc situate amigdalele palatine, sînt prevăzuţi cu un plex neurovegetativ bogat, alcătuit din formaţiuni ortosimpatice originare din ganglionul cervical superior şi din fibre parasimpatice provenite din nervul pneumogastric.

Infecţia cronică amigdaliană este capabilă să provoace, în anumite condiţii, o tulburare a echilibrului acestei inervaţii, o dereglare care poate avea drept consecinţă o serie de anomalii funcţionale şi de leziuni tisulare în anumite viscere. Reilly şi şcoala sa, într-o comunicare *princeps* făcută în anul 1934 şi ulterior în alte lucrări similare a dovedit experimental această posibilitate. Pe baza acestei concepţii, se poate admite că infecţia cronică amigdaliană, reprezentînd un factor de agresiune lentă şi prelungită asupra plexului nervos vegetativ laterofaringian este capabilă să condiţioneze leziuni viscerale la distanţă cum sînt, spre exemplu, cele renale, cardiace etc.

2. Cel de al doilea mecanism patogenic al infecţiei de focar, mecanismul neuroendocrin, este cel care pune accentul pe tulburarea hormonală a corticosuprarenalelor. Se ştie că glandele suprarenale ale unui om adult şi sănătos secretă aproximativ 100 mg hidrocortizon în 24 de ore, şi că această activitate hormonală este sub dependenţa stimulului provocat de adrenocorticotrofhormonul hipofizei anterioare. Vicierea sau dereglarea mecanismului hipofizocorticosuprarenalian reprezintă, pentru Selye, mecanismul fundamental al bolilor de adaptare, sindrom considerat a fi suma tuturor reacţiilor organismului supus unui agent de agresiune pe o perioadă mai mult sau mai puţin lungă.

3. Cel de al treilea mecanism patogenic al infecţiei de focar este mecanismul alergiei microbiene. În patogenia infecţiei cronice de focar amigdalian este vorba de alergeni care, în mod continuu sau discontinuu, sînt

Scanned with OKEN Scanner

îndrumaţi prin circulaţia generală în întreg organismul. Ei sînt reţinuţi în special în endoteliul capilarelor sanguine, provocînd reacţiile alergice respective.

Desigur, concepţia bolilor prin autoagresiune a lărgit considerabil orizonturile patologiei. Ehrlich credea că numai o substanţă străină de organism poate produce anticorpi şi că celula sau ţesuturile nu se pot comporta ca antigeni faţă de propriul organism. Astăzi există dovezi indiscutabile că un organism se poate sensibiliza faţă de propriile sale ţesuturi. Mecinikov a fost primul care a presupus formarea unei „autocitotoxine", ca urmare a resorbţiei celulare. El s-a gîndit chiar la importanţa patogenică a acestei substanţe, legînd-o de fenomenele de îmbătrînire. Experimental, rolul mecanismelor imunologice în producerea leziunilor viscerale şi neurale a fost demonstrat de diverse experienţe, în care s-a utilizat serul antirinichi, preparat prin imunizarea unui animal cu ţesut renal provenit de la o altă specie.

Infecţia de focar poate fi privită, deci, ca o noţiune imunobiologică în funcţie de doi factori : *macroorganismul* şi *microorganismul*, factori care se condiţionează reciproc. Macroorganismul atenuează virulenţa microbiană, localizează, închistează şi cronicizează infecţia. Microorganismul, la rîndul lui, modifică capacitatea reactivă a organismului, element hotărîtor pentru constituirea leziunilor la distanţă.

În esenţă, opinia care pare să întrunească majoritatea sufragiilor astăzi este cea a mecanismului infectoalergic.

Deşi sînt autori care neagă existenţa unei amigdalite cronice focale ca entitate patologică, în lumina cunoştinţelor moderne se poate admite că toxina streptococică este capabilă, în anumite circumstanţe, să sensibilizeze unele organisme şi să genereze complicaţii. Aceste complicaţii sînt, prin urmare, metafocale, apar mai totdeauna după o discretă acutizare a focarului cronic amigdalian şi niciodată fără prodroame, aşa cum ar trebui să se producă cu un focar latent. Existenţa unei amigdalite cronice prezintă, fără îndoială, un factor important, dar în declanşarea manifestărilor patologice metafocale nu este atît amigdala răspunzătoare, cît întregul complex al reactivităţii biologice locale şi generale a bolnavului în cauză, reactivitate deficitară în momentul constituirii complicaţiilor.

INFLAMAŢIILE CRONICE ALE LARINGELUI

LARINGITELE CRONICE

Laringita cronică catarală. *Simptomatologie.* Semnele subiective şi funcţionale pentru care bolnavul consultă medicul generalist, sînt : *răguşeala* şi *oboseala vocală*, care se manifestă în vocea vorbită şi cîntată. Iniţial, vocea este discret detimbrată şi se voalează repede. Ulterior, răguşeala se intensifică şi apare oboseala ori de cîte ori bolnavul este nevoit să vorbească mai mult, să citească sau să cînte. Aceste alterări ale vocii sînt provocate, la început, de procesul cataral inflamator, care determină aglo-

Scanned with OKEN Scanner

merarea de secreţii la nivelul corzilor vocale şi pareze ale muşchilor vocali tensori şi aductori, explicate prin legea lui Stokes. Bolnavul face eforturi de tuse şi hemaj pentru a expulza secreţiile şi a-şi clarifica vocea. Ca simptome funcţionale accesorii, bolnavul acuză senzaţii neplăcute de pişcături, gîdilături, arsuri, uscăciune şi înţepături.

Tratament. Medicul generalist va prescrie inhalaţii şi aerosoli cu substanţe vasoconstrictoare, antiflogistice, proteolitice şi antiseptice uşoare (Tra. Eucalipt, Tra. Tolu, Balsam de Peru; Alfachimotripsină; Efedrină etc.). Acestea vor contribui, în primul rînd, la fluidificarea secreţiilor şi la eliminarea lor mai uşoară. De asemenea, va recomanda o igienă respiratorie şi vocală (va interzice fumatul, abuzul vocal etc.) şi va trimite bolnavul pentru cură hidrominerală într-o staţiune cu ape sulfuroase (Slănic, Govora, Olăneşti, Căciulata), atît pentru tratament local (vaporizaţii, aerosoli, inhalaţii), cît şi pentru tratament general (băi şi îngurgitare). Nu va neglija şi avizul unui serviciu O.R.L., unde medicul specialist, pe lîngă faptul confirmării diagnosticului, va putea face şi aplicări topice locale.

Diagnostic. Bolnavul suferind de răguşeală cronică vine să consulte medicul generalist convins fiind, uneori, că suferă de cancer sau de tuberculoză. De aceea este util şi un examen laringoscopic efectuat la un serviciu O.R.L.

Evoluţie şi prognostic. Laringita cronică catarală evoluează lent, cu perioade de ameliorare prin tratament adecvat, pe toată durata vieţii. Este aşadar — odată constituită — cvasi-incurabilă şi prognosticul este descurajator, în special pentru cîntăreţi.

Etiologie. Se pot distinge 3 categorii de cauze: una de tip respirator (atmosferă poluată) şi propagarea unor inflamaţii de la organele învecinate (rinosinofaringiene şi traheobronhice); cea de a doua de tip fonator (malmenaj şi surmenaj vocal) şi ultima, a bolilor dismetabolice (obezi, gutoşi, pletorici, albuminurici, uricemici etc.).

Laringita cronică profesională. *Simptomatologie.* Disfonia la artiştii cîntăreţi nu apare decît în momentul vocii cîntate, vocea vorbită fiind adesea normală. Emisiunea cîntată se voalează progresiv, bolnavul prezentînd lacune în registrele mediu şi acut şi la trecerea de la un registru la altul. Aceste dereglări sînt mai grave la tenori şi la soprane — baritonii şi başii fiind mai puţin incomodaţi.

Tratament. Prima recomandare pe care o va face medicul generalist va fi evitarea abuzului şi chiar un repaus vocal prelungit. A doua, va fi consultarea unui profesor de canto competent, care va aviza asupra registrului în care poate cînta bolnavul respectiv. În sfîrşit, va recomanda respectarea cu stricteţe a preceptelor de igienă respiratorie şi vocală.

Laringita cronică pahidermică roşie. *Simptomatologie.* Bolnavul se prezintă la medic acuzînd trei simptome principale: disfonie (răguşeală), durere laringeană (manifestă în special după o oboseală vocală), hemaj repetat. Afecţiunea este mai frecventă la bărbaţii fumători care abuzează de voce şi care prezintă adesea inflamaţii cronice ale mucoaselor etajului

Scanned with OKEN Scanner

respirator superior, nazosinuzal. Este forma de laringită cronică ce se pretează la confuzia cu un cancer şi este cea mai rezistentă la tratament.

Tratament. Este acelaşi cu cel descris la forma catarală, dar cu mai puţine şanse de ameliorare. Bolnavul va fi trimis la un serviciu O.R.L., unde va fi dispensarizat.

Laringita cronică palidermică albă. Este denumită şi leucoplazia laringeană şi se caracterizează histologic printr-o hipertrofie a papilelor, care sînt acoperite cu un epiteliu mult îngroşat şi keratinizat.

Simptomatologia este identică cu aceea a formei precedente.

Diagnostic. Diagnosticul pozitiv nu poate fi stabilit decît la un serviciu O.R.L. Cel diferenţial, va fi făcut în primul rînd cu un epiteliom spinocelular.

Tratament. Este exclusiv de resortul laringologului.

Laringita cronică atrofică (uscată). *Simptomatologie.* Semnele funcţionale cu care se prezintă un astfel de bolnav la medic sînt: o senzaţie de uscăciune şi de iritaţie permanentă a mucoaselor gîtului, tuse şi disfonie cu predominanţă matinală şi care se ameliorează odată cu expectoraţia unor cruste galbene, verzi sau negricioase, adesea pătate cu sînge şi urît mirositoare.

Tratament. Medicul generalist va recomanda inhalaţii şi vaporizaţii cu substanţe balsamice şi enzime proteolitice, precum şi cure hidrominerale clorurosódice şi sulfuroase.

Diagnostic. Diagnosticul pozitiv va fi stabilit la un serviciu O.R.L., care va preciza şi coexistenţa unei rinite cronice mucopurulente, a unei ozene nazale, a unei sinuzite maxilare şi etmoidale supurate sau cazeoase.

Laringita cronică a copilului. *Simptomatologie.* Răguşeala este simptomul principal care alarmează aparţinătorii.

Tratament. Medicul generalist şi pediatrul vor recomanda evitarea efortului vocal, a ţipătului, gimnastică respiratorie, climat heliomarin şi cură hidrominerală sulfuroasă. Odată cu instalarea pubertăţii, laringita cronică simplă se vindecă spontan. Laringita atrofică ozenoasă rămîne însă incurabilă. Copilul suferind de laringită cronică simplă va fi trimis laringopediatrului, care va efectua adenoidectomia şi amigdalectomia, ori de cîte ori este cazul şi va trata, în mod adecvat, rinosinuzitele concomitente.

TRAHEOBRONŞITELE CRONICE

Traheobronşita cronică banală succede unei inflamaţii acute prelungite, întreţinută prin infecţie descendentă provenită din etajul superior nazosinuzal sau faringoamigdalian.

Tusea şi expectoraţia caracterizează această inflamaţie cronică a mucoasei traheobronhice.

Tratamentul constă în prescrierea de sedative ale tusei şi medicaţie fluidifiantă şi expectorantă, asociate cu instilaţii sau aerosoli cu antibiotice şi substanţe balsamice (ulei eucaliptolat etc.).

Scanned with OKEN Scanner

Curele termale cu ape sulfuroase au efecte bune, ca şi în laringitele cronice.

Traheobronşita cronică ozenoasă este consecinţa ozenei nazale şi se caracterizează prin formarea de cruste, uneori adevărate mulaje, cu miros putrid. Bolnavul acuză disfonie şi dispnee prin aglomerarea (dopuri) de cruste în arborele traheobronhic, tuse violentă şi obositoare, senzaţie de arsură retrosternală şi uscăciune permanentă a mucoasei. În aceste cazuri, medicul generalist va trimite bolnavul la serviciul O.R.L., unde se vor putea aplica instilaţii intralaringotraheale cu uleiuri balsamice, cu enzime proteolitice, antibiotice, aspiraţii şi extragerea dopurilor crustoase prin bronhoscopie. Termalismul sulfuros este de asemenea util.

TUBERCULOZA TRAHEOBRONHICĂ

Tuberculoza traheei şi bronhiilor este secundară tuberculozei pulmonare. Dacă un bolnav aflat în evidenţa medicului generalist şi considerat a avea o tuberculoză stabilizată sau pe cale de vindecare, prezintă o tuse chintoasă şi rezistentă la medicaţia antispastică, dispnee cu cornaj traheal sau respiraţie astatiformă (*wheezing*), o expectoraţie baciliferă constantă sau intermitentă, hemoptizii, accese febrile intermitente, suflu şi raluri retrosternale şi, în plus, o imagine radiologică de atelectazie lobară sau parcelară, medicul generalist va intui posibilitatea unei localizări tuberculoase în arborele traheobronhic şi va trimite bolnavul la un serviciu de ftiziologie.

Bronhoscopici îi revine rolul important pentru precizarea diagnosticului, a formei clinice — tumorală, ulceroasă sau stenozantă — precum şi a tratamentului endoscopic necesar.

Tratamentul general, medicamentos cu tuberculostatice, are o acţiune remarcabilă asupra formei infiltrativ ulceroase, dar nu lucrează asupra formei stenozante, care beneficiază de un tratament asociat endoscopic şi chirurgical.

OTITELE MEDII CRONICE

OTITA MEDIE CATARALĂ CRONICĂ

Este stadiul următor al otitei medii catarale acute necorespunzător tratată.

Simptomatologie. Simptomele subiective şi funcţionale acuzate de bolnav sînt: *scăderea auzului* (hipoacuzia) de tip transmisie (surditate de vibraţie), susceptibilă să progreseze mai ales după rinite repetate; *zgomote auriculare* (acufene) cu timbru grav, mai mult sau mai puţin supărătoare.

Forma clinică de *otită seromucoasă cronică cu timpan închis* se poate infecta secundar devenind otită medie supurată sau se poate transforma

Scanned with OKEN Scanner

(evolua) spre otită fibroadezivă, inițial cu tablou funcțional de hipoacuzie de transmisie, care devine repede surditate mixtă, dacă mecanismul vibrator sonor normal nu este restabilit în timp util.

Tratament. Tratamentul medicamentos general poate fi recomandat de medicul generalist cu scopul repermeabilizării trompei Eustachio și a restabilirii celor două funcții principale ale sale : echipresivă și de drenaj, mai cu seamă cînd există și o stare alergică.

Prescrierea hormonilor corticosteroizi va combate inflamația și edemul mucoasei tubotimpanice. Administrarea acestora trebuie să fie de scurtă durată și în doze moderate. S-a folosit și Hemisuccinatul de hidrocortizon în doză de 100 mg intravenos într-o singură administrare, cu acoperire de antibiotice. Rezultate mai durabile pot fi obținute prin prescrierea de diuretice nemercuriale pe cale orală, asociate cu potasiu, pentru a evita hipokaliemia. Edemul tubar retrocedează mai repede și restabilirea drenajului permite evacuarea și resorbția lichidului existent în cutia timpanică, precum și detumefierea mucoasei. Se vor recomanda, de asemenea, instilații și vaporizații nazale cu medicamente vasoconstrictoare (Rinofug, diluat 50% cu ser fiziologic) și inhalații cu substanțe volatile antiseptice și descongestionante. Nu va fi uitată vitaminoterapia polivalentă, enzimoterapia (chimotripsină), gammaglobulinele și curele hidrominerale clorurosodice și sulfocalcice.

Tratamentul local otorinologic va fi efectuat la serviciul O.R.L., unde se va aprecia oportunitatea unei adenoidectomii (la copil), a unei radioterapii convenționale antiinflamatorii pe rinofaringe și segmentul tubotimpanic, a aplicării sondei Crowe cu radium și unde se va practica, în caz de eșec, instituirea unui drenaj timpanomeatal cu diabolo (inițiat de Armstrong) sau după metoda românească inovată de Dr. Dorin Sarofoleanu.

Diagnosticul se bazează pe anamneză și pe simptomatologia funcțională subiectivă, cea obiectivă fiind de resortul exclusiv al medicului specialist otolog.

Evoluție și prognostic. Evoluția progresivă a hipoacuziei de transmisie spre una mixtă (asocierea deficitului cohlear), compromite exercitarea unor anumite profesii și pentru acest motiv prognosticul rămîne rezervat *quo ad functionem.*

Etiologie și patogenie. Otita medie catarală cronică este mai frecventă la vîrsta adultă și la sexul masculin. Hiperplazia țesutului limfatic rinofaringian, carențele vitaminice, condițiile neigienice de viață și de muncă, contribuie la cronicizarea formei acute. Masticația vicioasă datorită lipsurilor dentare, protezelor greșit aplicate sau anomaliilor poziției mandibulei, prin influența pe care o exercită asupra musculaturii masticatorii pot împiedica aerarea trompei și a cutiei timpanice și, consecutiv, constituirea catarului ototubar.

Scanned with OKEN Scanner

OTITA MEDIE SUPURATĂ CRONICĂ

Cele două forme clinice ale otitei medii cronice deschise sînt:

Otita medie cronică mucoasă sau otoreea tubară, caracterizată prin inflamaţia superficială a mucoasei timpanotubare, cu scurgere mucoasă sau mucopurulentă în perioadele de acutizare. Este aşa-numita otită medie cronică supurată benignă.

Otita medie cronică purulentă, caracterizată prin alterări profunde mucoperiostice şi osoase parietale, şi susceptibilă de a provoca complicaţii grave. Este aşa-numita formă pseudomalignă a otitei medii supurate cronice.

Simptomatologie. În otoreea tubară sau otita medie cronică benignă, bolnavul prezintă otoree limpede, mucoasă, filantă, nefetidă, secreţii care nu se disociază în apă. Ca semn funcţional, se plînge de o scădere moderată a auzului. Ori de cîte ori intervine o inflamaţie acută rinofaringiană, otoreea devine abundentă, galbenă-verzuie, hipoacuzia se intensifică, apar simptome generale — febră, cefalee, otalgie şi otita poate evolua spre forma pseudomalignă.

Tratament. Medicul generalist, mai înainte de a trimite bolnavul la serviciul O.R.L., poate recomanda un tratament medical general de roburare o organismului cu polivitamine, calciu, preparate de fier, ficat, hemoglobină, actino- sau helioterapie, talasoterapie, cure hidrominerale sulfocalcice şi clorurosodice. Ca tratament local otologic, va prescrie instilaţii de acid boric sol. 4%, sol. alcoolică 50° boraxată la saturaţie, precum şi antisepsie rinofaringeană. De asemenea, poate fi util tratamentul medicamentos indicat la otita medie cronică seromucoasă cu timpan închis. La serviciul O.R.L. se va aprecia oportunitatea unor intervenţii chirurgicale pe fosele nazale, pe rino- şi orofaringe, precum şi aceea a unei miringoplastii. Profilactic, acestor bolnavi le va fi interzis înotul.

Diagnosticul pozitiv este uşor de făcut prin anamneză şi simptomatologia descrisă.

Diagnosticul diferenţial în perioada de acutizare trebuie făcut cu otita medie supurată acută şi cu cea cronică pseudomalignă, în care otoreea este întotdeauna urît mirositoare (puroi de os).

Evoluţia şi prognosticul sînt benigne.

OTITA MEDIE CRONICĂ PURULENTĂ PSEUDOMALIGNĂ

Simptomatologie. Bolnavul vine să consulte medicul generalist pentru otoree intermitentă, mai mult sau mai puţin abundentă, purulentă, de culoare galben-verzuie, pătată cu sînge ori de cîte ori există granulaţii polipoase sau cu pelicule (lamele) (descuamări epiteliale) albe-lucitoare, ori de cîte ori s-a format un colesteatom.

Mai adesea însă, el se prezintă la medic în momentul reîncălzirii unei astfel de otite, cînd suferă de otalgie datorită suprainfecţiei şi retenţiei puroiului.

Scanned with OKEN Scanner

Auzul este întotdeauna scăzut, mai ales dacă otoreea există de multă vreme. În plus, se pot asocia zgomote (acufene) auriculare cu timbru grav şi cefalee sub formă de hemicranie de partea urechii bolnave.

Tratament. În prezenţa unui bolnav suferind de otită medie cronică purulentă pseudomalignă, medicul generalist va recomanda în primul rînd un examen otologic fizic şi funcţional, efectuat la serviciul O.R.L. Pe baza avizului primit de la medicul specialist, el va dispensariza bolnavul şi va nota în fişa de evidenţă unele etape evolutive.

Ca tratament general, medicul generalist va iniţia corectarea unei stări alergice prin desensibilizare, sau hiposensibilizare prin crenoterapie sulfuroasă sau, în cazul unei alergii de origine microbiană, prin identificarea germenului în cauză, testarea sensibilităţii lui prin antibiogramă şi administrarea antibioticului corespunzător. Este bine de ştiut că în astfel de cazuri flora microbiană este în general polimorfă şi gramnegativă.

De asemenea nu vor fi neglijate şi vor fi tratate adecvat stările carenţiale şi cele dismetabolice. Vor fi prescrise vitaminele necesare, gammaglobulină şi vaccinuri nespecifice (Polidin) etc.; se va corecta diabetul, dispepsiile, anemiile şi se va urmări roburarea prin alimentaţie convenabilă, prin climatoterapie heliomarină sau de deal, lipsită de vînt şi de umiditate. Microclimatul locului de muncă va fi de asemenea luat în considerare şi se vor face recomandările de rigoare.

Tratamentul local otologic va fi în primul rînd medical, în cazul cînd nu există o complicaţie vasculară (tromboflebită sinojugulară cu septicopioemie consecutivă), meningoencefalică (abces cerebral, cerebelos sau meningită difuză septică), labirintică (piolabirintită) sau nervoasă (paralizie periferică a nervului facial).

El va consta dintr-o igienă şi toaletă riguroasă a conductului auditiv extern, executată de bolnavul însuşi, cu fragmente de vată hidrofilă răsucite sau montate pe o scobitoare sau băţ de chibrit, purtînd grija asepsiei şi ca vîrful să fie bine învelit în vată (el nu poate practica singur aspirarea secreţiilor).

După curăţarea lumenului conductului, se va introduce un mic fragment din supozitorul Hemorzon. Medicamentul asociază, într-o combinaţie galenică, efectul antiinflamator şi decongestiv, al hidrocortizonului, cu proprietăţile microbicide ale tetraciclinei şi cele anestezice locale ale novocainei şi anestezinei. Bolnavul îşi va culca capul pe urechea controlaterală timp de cîteva minute, pentru ca excipientul să se topească la căldura conductului şi astfel medicamentele active să poată fi vehiculate prin perforaţia existentă a timpanului în interiorul cutiei timpanice. Acest tratament va fi repetat de 2—3 ori pe zi. Prezentarea şi modul acesta de administrare terapeutică poartă numele de „otoconii" şi personal, făcînd parte din comisiile de lucru ale Institutului pentru Controlul de Stat al Medicamentului, am propus introducerea în planul de producţie a unor astfel de produse şi la noi în ţară. Apreciem că este o formă medicamentoasă superioară, în care încorporăm două antibiotice cu spectru larg — polimixină + cloramfenicol sau tetraciclină — deoarece microflora acestor supuraţii este reprezentată în principal de bacili gramnegativi — la care

Scanned with OKEN Scanner

asociem şi un fungicid. După o aplicare de cîteva zile, schimbăm otoconiile cu altele, în care medicamentul activ este reprezentat de acidul boric sau un chimioterapic de tip Sulfametin.

Majoritatea otologilor şi noi personal au renunţat mai de mult la instilarea de soluţii apoase sau alcoolice în ureche, deoarece ele pot vehicula infecţiile exogene şi mai ales cele cu piocianic, germen întîlnit în conductul auditiv extern. Mai mult decît atît, cunoscută fiind hidrofilia micilor colesteatoame care pot exista în urechea medie, aceste instilaţii favorizează macerația şi agravează procesul inflamator deja existent prin prezenţa şi extensia colesteatomului.

O altă precizare pe care o considerăm indispensabilă este aceea a renunţării definitive la practica spălăturii auriculare în supuraţiile auriculare cronice.

Aşadar, principiul major de care este necesar să fie pătruns fiecare medic generalist este acela de a încerca să evite, printr-un tratament medical conservator, efectuat cu competenţă şi perseverenţă, o intervenţie chirurgicală. Operaţia trebuie să reprezinte *ultima ratio*, iar în indicaţia necesităţii ei, medicul specialist otolog din serviciul O.R.L. se va bizui pe experienţa personală şi pe un deosebit discernămînt, adică pe acel simţ clinic care se capătă în urma unor observaţii îndelungate şi pe o cazuistică numeroasă.

Desigur că într-un serviciu O.R.L. sînt posibilităţi mai multe şi mai eficiente pentru aplicarea tratamentului local. Astfel, secreţiile pot fi aspirate folosind sonde drepte şi cu diferite curburi, aceste manevre fiind executate sub optică măritoare, o lupă bună sau microscop chirurgical. Medicul O.R.L. poate analiza mai competent participarea la starea prezentă locală a bolii a tuturor factorilor favorizanţi din vecinătate.

Grija pentru remedierea disfuncţiilor şi a inflamaţiilor din sfera nazală, sinuzală, faringiană, tubară şi amigdaliană, va permite medicului O.R.L. să execute repoziţia sau rezecţia unui sept nazal deviat, amputarea unei extremităţi caudale hipertrofice de cornet inferior, galvanocauterizarea unor hipertrofii parenchimatoase şi cu labilitate vasomotorie a mucoasei, care compromit ventilaţia bună a foselor nazale, ablaţia polipilor nazali, tratamentul de asanare a unei sinuzite supurate etc.

Tratamentul medical păstrează, în numeroase cazuri, un caracter de fond şi prioritar în vindecarea otitelor medii supurate cronice. Uneori, organismul, competent şi la timp ajutat, va găsi resurse pentru combaterea otoreei şi de cicatrizare prin formarea unei neomembrane epiteliale, a unui pseudotimpan care în realitate reprezintă o timpanoplastie morfofuncţională spontană.

Iată, aşadar, cum tratamentul medical poate permite, în unele cazuri, să fie evitat actul chirurgical al unei operaţii radicale.

Este recomandabil, însă să rămînem eclectici, aşa cum cere practica medicală şi să nu ne închistăm în atitudini standard, şablon, pentru toate cazurile. Tratamentul medical conservator va fi aplicat numai la acei bolnavi la care examenul clinic atent, completat cu examenul radiologic competent, ne asigură că nu este indispensabil tratamentul chirurgical radical. Astfel, spre exemplu, ori de cîte ori ne găsim în prezenţa unei otite

Scanned with OKEN Scanner

medii supurate cronice formă osteitică, polipoasă sau colesteatomatoasă, este sigur că nu vom reuşi s-o vindecăm prin tratamentul medical şi atunci medicul generalist nu va ezita şi nu va întîrzia să trimită bolnavul otoreic la serviciul O.R.L. pentru asanarea infecţiei pe cale chirurgicală prin operaţia denumită corect *evidare timpanomastoidiană parţială* şi subtotală.

Este de la sine înţeles că pentru asanarea unei supuraţii cronice auriculare dispunem azi de un complex de măsuri şi mijloace terapeutice care conduc la satisfacerea acestui deziderat. Progresele făcute în ultimii 20 de ani în chirurgia reconstructivă şi funcţională a urechii medii impun medicului generalist să devină un combatant neobosit împotriva acelei mentalităţi retrograde care mai dăinuie încă în mediul sanitar rural, că o ureche care „a răsuflat" şi „curge" nu mai este periculoasă. Printr-o susţinută campanie de educaţie sanitară trebuie lămurită populaţia că se poate muri de o astfel de boală tot aşa de uşor ca şi de o boală de inimă, de plămîni sau de rinichi.

Dar dacă la adult semnele şi indicaţiile terapeutice ale otitei medii cronice sînt mai uşor de precizat, supuraţia auriculară cronică la copil prezintă o serie de particularităţi ale vîrstei, care nu permit o transpunere identică a modalităţilor de diagnostic şi de conduită terapeutică.

În primul rînd, trebuie să nu fie uitat acel adevăr exprimat atît de realist prin aforismul *totus puer in cavo*.

Rinofaringele copilului este foarte activ şi toate rinoadenoiditele sînt, concomitent, şi tubotimpanite. Mulţi copii au o labilitate vasomotorie care favorizează şi întreţine o stare permanentă de infiltraţie serocdematoasă a mucoasei timpanotubare şi compromite funcţia de drenaj şi de ventilaţie. Totodată, este cunoscut că copilul mic are reacţii locale şi generale capricioase şi nesigure. În sfîrşit, urechea bolnavă a copilului impune să fie respectată la maximum funcţia auditivă.

Otita medie supurată cronică, *forma simplă*, a copilului, care complică otita seromucoasă cu timpan închis şi ulterior perforat, necesită fără întîrziere o adenoidectomie minuţios executată, sub acoperire de antihistaminice sau corticoizi şi antibiotice, deoarece mai totdeauna este prezentă şi o componentă alergică.

Pentru acest considerent şi pentru necesitatea supravegherii evoluţiei otitei şi a folosirii şi a altor mijloace terapeutice, medicul generalist şi medicul pediatru vor încredinţa copilul otopediatrului.

Otita medie supurată cronică a copilului mai mare, *forma osteitică şi polipoasă* are cu atît mai mult nevoie de tratament adecvat în serviciul O.R.L. Aici, concomitent cu asanarea focarelor amigdaloadenoidiene şi, eventual, nazosinuzale, se va practica un tratament otologic conservator, atîta timp cît acesta nu se dovedeşte superfluu, în caz care medicului otopediatru îi revine obligaţia formală de a proceda la o chirurgie parţială de asanare, respectiv o aticotomie în scop de drenaj mai bun şi de sistare a extinderii osteitei la osişoare, pereţii cutiei timpanice şi celulele mastoidiene.

În această patologie otică a copilului, putem spera, aşadar, să obţinem prin răbdare şi perseverenţă, orientînd succesiv atenţia spre rinofaringe şi apoi spre cutia timpanică, rezultate bune prin tratament local corespunzător. Dar să reţinem că dacă otoreea se repetă şi devine

Scanned with OKEN Scanner

urît mirositoare, dacă ea este pătată cu sînge, fapt care indică apariţia unor granuloame polipoase, nu este logic să fie temporizată trimiterea la serviciul O.R.L. în vederea unei intervenţii desigur încă posibil funcţională.

Diagnostic. Diagnosticul pozitiv al unei otite medii cronice purulente pseudomaligne va fi stabilit de către medicul generalist pe anamneză, pe caracterele otoreei şi pe evoluţia acesteia care permite să se subînţeleagă modificările sau remanierile petrecute atît la nivelul membranei timpanice, cît şi în mucoasa cutiei timpanice şi a celulelor mastoidiene.

Radiografiile solicitate în incidenţa Schüller şi Chaussé III, vor ajuta la precizarea diagnosticului.

În serviciul O.R.L., se va putea preciza, prin examenul obiectiv otoscopic sub lupă măritoare, varietatea sau forma clinică — osteitică, polipoasă sau colesteatomatoasă a otitei medii cronice purulente.

Diagnosticul diferenţial va fi făcut cu otoreea tubară (scurgere mucoasă, fără miros), cu otita medie supurată cronică tuberculoasă, de o extremă raritate azi.

Evoluţie, complicaţii, prognostic. Evoluţia unei otite medii cronice purulente pseudomaligne se face excepţional spre vindecare spontană. Este o boală periculoasă pentru funcţia audiţiei şi chiar pentru viaţa bolnavului.

Din punct de vedere funcţional, această otită duce cu timpul la pierderea auzului fie prin distrugerea sau scleroza timpanului cu aderenţe care anchilozează lanţul de osişoare şi ferestrele, fie prin leziuni atrofice-degenerative ale organului Corti cu surditate totală şi definitivă.

Complicaţiile pe care le poate genera otita medie cronică purulentă pseudomalignă, şi care pot ameninţa viaţa bolnavului sînt mastoidita complicată cu piolabirintită, petrozita, tromboflebita sinojugulară cu septicopioemie, meningita difuză, abcesul cerebral şi cerebelos.

Prognosticul este dependent de apariţia şi gravitatea complicaţiilor.

Etiologie. Printre cauzele locale ale otitei medii cronice purulente, trei sînt mai importante : 1. un drenaj defectuos ; 2. constituirea unei necrobioze osoase consecutivă unui tratament iraţional al unei otite medii supurate acute ; 3. sistarea pneumatizării mastoidei consecutivă unei otite latente din prima copilărie.

Printre cauzele generale, se situează slaba reactivitate biologică, consecutivă unei protopatii anergizante: rujeolă, scarlatină, difterie, bronhopneumonie, diabet, hipovitaminoză, anemie, lues, tuberculoză.

OTOMASTOIDITA CRONICĂ

Simptomatologie. Semnele clinice mastoidiene sînt întotdeauna discrete ; durerea locală spontană sau provocată este rareori prezentă, dacă nu intervine o acutizare. O valoare mai mare o are cefaleea unilaterală, hemicrania temporoparietală de partea bolnavă.

Semnele clinice auriculare, observate cu atenţie şi urmărite în timp, trădează mai întotdeauna existenţa unei osteite mastoidiene. Puroiul,

cu tot tratamentul otologic competent aplicat, persistă şi îşi păstrează caracterul murdar, cafeniu, sanguinolent, adesea fetid, datorită prezenţei granulaţiilor şi descuamărilor epidermice, lamelare, sidefii, care indică existenţa polipozei şi colesteatomului.

Hipoacuzia este de o intensitate variabilă, ea fiind în raport cu evoluţia îndelungată a otoreei şi cu leziunile distructive ale oscioarelor cu întreruperea transmisiunii sunetelor, precum şi cu leziunile cohleare, cînd surditatea are caracter mixt (transmisie + recepţie).

Tratament. Tratamentul otomastoiditei cronice este, în principal, un tratament chirurgical.

Tratamentul medicamentos local auricular şi cel general, care poate fi efectuat de medicul generalist, va urmări doar să creeze condiţii cît mai bune pentru succesul actului operator. În cazul în care recomandarea operaţiei, făcută de către chirurgul otolog, este greu acceptată de bolnav sau chiar refuzată, i se vor arăta acestuia în mod convingător pericolele la care se expune, mergînd de la pierderea auzului pînă la pierderea vieţii. El va fi dispensarizat pînă la o eventuală acutizare, cînd cu siguranţă va accepta mai uşor actul chirurgical. Acesta va consta, după caz, fie dintr-o evidare timpanomastoidiană subtotală fie dintr-o intervenţie, parţială, ori de cîte ori pot fi cruţate şi conservate elementele anatomice care au importante sarcini funcţionale în audiţie. Tratamentul medical local şi general este identic cu cel descris la otita medie cronică purulentă pseudomalignă.

Diagnostic. Diagnosticul pozitiv nu este întotdeauna uşor deoarece semnele clinice se pierd în tabloul otitei medii cronice purulente. Pentru a reuşi totuşi să stabilească un diagnostic prezumtiv, medicul generalist trebuie să aibă în vedere următoarele:

— el nu se adresează unui proces supurativ care interesează exclusiv structurile tisulare ale cutiei timpanice;

— la procesul inflamator cronic, participă în toate cazurile — deşi în mod şi grade diferite — întreaga structură a osului temporal;

— prin urmare, orice otită medie cronică purulentă trebuie să fie considerată şi tratată ca o temporalită.

Faptul că o supuraţie cronică auriculară nu dispare sau îşi modifică numai imperceptibil caracterele (abundenţa şi fetiditatea otoreei, recidiva granulaţiilor etc.), în urma tratamentului, este convingător pentru existenţa unei osteite cronice mastoidiene. De asemenea, persistenţa peliculelor de colesteatom, acutizările periodice cu febră, cefalee şi mai cu seamă apariţia unor complicaţii, sînt elemente hotărîtoare pentru diagnostic. Diagnosticul formelor clinice fistulizate este, desigur, întotdeauna mai uşor.

Evoluţie, complicaţii, prognostic. Otomastoidita cronică are, de obicei, un mers evolutiv lent, tăcut şi cu durată lungă de ani de zile. Această evoluţie poate fi întretăiată de perioade de reîncălzire, de acutizare, determinate fie de un proces de retenţie (obstruarea traiectului timpanoaticoaditomastoidian) fie de exaltarea virulenţei microbismului latent ca

Scanned with OKEN Scanner

efect al unei inflamaţii acute rinofaringotubare. În aceste cazuri, are loc fie o creştere a otorcei, fie o sistare a ei. Hipoacuzia se intensifică şi, deseori, apare un sindrom vertiginos, precum şi dureri locale şi semne generale (febră, insomnie, cefalee etc.).

Complicaţiile generale provocate de o otomastoidită cronică pot fi numeroase şi variate : nervoase, vasculare, labirintice şi meningoencefalice. Paralizia periferică a nervului facial se poate instala în mod brusc sau progresiv. Apariţia ei este un semnal de alarmă şi medicul generalist trimite în astfel de situaţii de urgenţă bolnavul la serviciul O.R.L. pentru intervenţie chirurgicală şi de decomprimare a nervului, numai astfel putîndu-se restabili funcţia acestuia.

Infecţia pe cale venoasă a sinusului lateral se realizează prin extensia procesului infecţios la canalul venos sinojugular, care poate fi interesat (flebită şi tromboflebită) în amonte pînă la teascul lui Herofile, iar în aval pînă dincolo de golf, la trunchiul venos tirolinguofacial şi chiar la cel subclaviar.

Labirintul cohlear şi cel vestibular pot da semne de suferinţă în cursul unei otomastoidite cronice, constînd din acufene de tonalitate acută, surditate nervoasă de recepţie, nistagmus spontan şi crize de ameţeală.

Piolabirintita are întotdeauna un prognostic grav.

Prognosticul otomastoiditei cronice este, aşadar, dependent de existenţa complicaţiilor care apar ca urmare a întîrzierii actului terapeutic indicat. În ansamblu, această afecţiune trebuie privită ca posibil letală. În orice caz, atunci cînd ambele urechi sînt bolnave de mai mult timp, funcţia auditivă rămîne iremediabil compromisă prin leziunile atrofice-degenerative ale organului Corti.

Etiologie. La noi în ţară, otomastoidita cronică este o boală relativ frecventă. Cauzele care o determină sau o favorizează sînt :

— insuficienta cuprindere în asistenţa O.R.L. a sectorului sanitar rural ;

— carenţa tratamentului formei acute ;

— ineficienţa tratamentului aplicat :

a) fie datorită faptului că este inadecvat sau insuficient (antrocelulectomie incompletă, pansamente şi îngrijiri postoperatorii defectuoase) ;

b) fie datorită condiţiilor patomorfice locale (osteită torpidă, lentă, fistulizare şi drenaj în conductul auditiv extern prin fistula Gellé) ;

c) fie datorită condiţiilor patomorfice generale (diabet, anemie, avitaminoze, tuberculoză, lues) ;

— carenţa educaţiei sanitare.

Din punct de vedere microbiologic, în otomastoidita cronică, la fel ca şi în otita medie cronică purulentă pseudomalignă, există întotdeauna un polimorfism microbian — o asociaţie de germeni aerobi şi anaerobi grampozitivi, dar cu deosebire gramnegativi.

Scanned with OKEN Scanner

Forma clinică a tuberculozei auriculare provine din localizarea bacilului Koch în cutia timpanică. Originea tuberculoasă a unor otite medii supurate cronice, nu este cunoscută, uneori, ca atare.

Simptomatologie. Debutul otitei tuberculoase poate fi insidios fără durere şi numai cu otoree şi hipoacuzie de vibraţie (transmisie), care tinde să se transforme repede în surditate nervoasă de recepţie prin interesarea cohleei labirintice. Ganglionii periauriculari sînt prinşi şi adesea ganglionul unic retroauricular sau mastoidian are o mare valoare diagnostică. Extirparea acestuia, urmată de examenul anatomopatologic confirmă diagnosticul, mai ales atunci cînd otita apare la un tuberculos cu leziuni floride. Unele observaţii şi publicaţii recente relevă o mutaţie simptomatologică în sensul unui debut brutal cu febră şi dureri mari, asemănătoare celor observate în otita medie infecţioasă banală.

Tratament. Tratamentul medicamentos cu tuberculostatice este eficient, cu condiţia să fie administrat cît mai precoce.

Diagnosticul pozitiv se sprijină pe examenele de laborator, anatomopatologic, microbiologic şi pe inocularea la cobai.

Evoluţie, complicaţii şi prognostic. Otita medie tuberculoasă poate evolua uneori spre o vindecare spontană; cel mai adesea însă otoreea se prelungeşte şi se complică cu paralizie facială şi labirintită, ceea ce a determinat pe unii otologi să individualizeze chiar un sindrom timpanolabirintofacial bacilar.

Este bine ca medicul generalist să cunoască faptul că deşi tuberculoza auriculară este rară, ea poate exista şi, de aceea, în prezenţa unui bolnav cu tuberculoză pulmonară recentă sau cu leziuni redeschise, suferind de o otită medie supurată, el trebuie să ia în considerare şi etiologia tuberculoasă a otitei.

Prognosticul tuberculozei auriculare este astăzi mult îmbunătăţit prin medicaţia antituberculoasă asociată tratamentului general şi local. Cronicizarea otitei şi apariţia unei paralizii faciale periferice obligă pe medicul generalist să trimită neîntîrziat bolnavul la serviciul O.R.L.

Scanned with OKEN Scanner

TUMORILE BENIGNE ŞI MALIGNE ALE PIRAMIDEI, FOSELOR ŞI SINUSURILOR NAZALE

Tumorile benigne ale piramidei nazale sînt reprezentate în marea majoritate a cazurilor de *chisturile dermoide*, de *papilomul cornos* şi, mai rar, de *angiomul cutanat*.

Chisturile dermoide se recunosc uşor de orice medic : ele au dimensiuni variabile, o formă sferică, sînt mobile şi sînt situate pe linia mediană a nasului. Consistenţa lor la palpare este renitentă şi prin infectare secundară se pot fistuliza, golindu-şi conţinutul format din sebum şi păr.

Tratamentul constă în exereza chirurgicală completă a întregii pungi, cu conţinutul ei, şi nu într-o simplă incizie şi drenare a magmei purulente.

Papilomul cornos este o tumoare conjunctivoepitelială cu predominanţă epidermică. Această tumoare îmbracă uneori aspectul de excrescenţă în formă de corn, realizînd forma numită corn cutanat, care se malignizează mai frecvent, cu deosebire în cazul unor inflamaţii repetate. Tratamentul constă în electrocoagulare.

Angiomul sau hemangiomul pielii nasului se recunoaşte prin coloraţia sa roşie violacee, putînd interesa, fie vasele arteriale, fie pe cele venoase.

Tumorile maligne ale pielii piramidei nazale se pot dezvolta din cele benigne. Medicul generalist le poate depista într-unul din următoarele stadii :

Stadiul I : tumoare dermoepidermică, mobilă, fără adenopatie ;

Stadiul II : tumoare care a invadat ţesutul subcutanat, fără aderenţe la aponevroză, os sau cartilaj şi cu prezenţa adenopatiei mobile ;

Stadiul III : tumoare aderentă la ţesuturile subiacente, dar cu posibilitatea de exereză totală a piramidei şi cu adenopatie fixată.

Simptomatologie. Semnele subiective şi funcţionale lipsesc. Durerea este absentă şi evoluţia lentă. Singurul semn, aproape patognomonic, este consistenţa dură, induraţia cartilaginoasă a tumorii.

Scanned with OKEN Scanner

Cînd tumoarea este ulcerată, o mare importanţă pentru precizarea stadiului evolutiv prezintă modul în care crusta formată aderă la ţesuturi. O crustă care se desprinde uşor pledcază pentru o formă incipientă de cancer. Aderenţa la straturile anatomice subiacente face parte din caracterul invaziv, infiltrativ al cancerului.

Tratamentul este chirurgical şi cu agenţi fizici. Tratamentul chirurgical necesită exereza în totalitate a tumorii, cu ţesuturile subiacente invadate (os şi cartilaj); în formele superficiale şi cele inoperabile se recomandă iradierea (X-terapie convenţională, Co^{60}, radium, cesium).

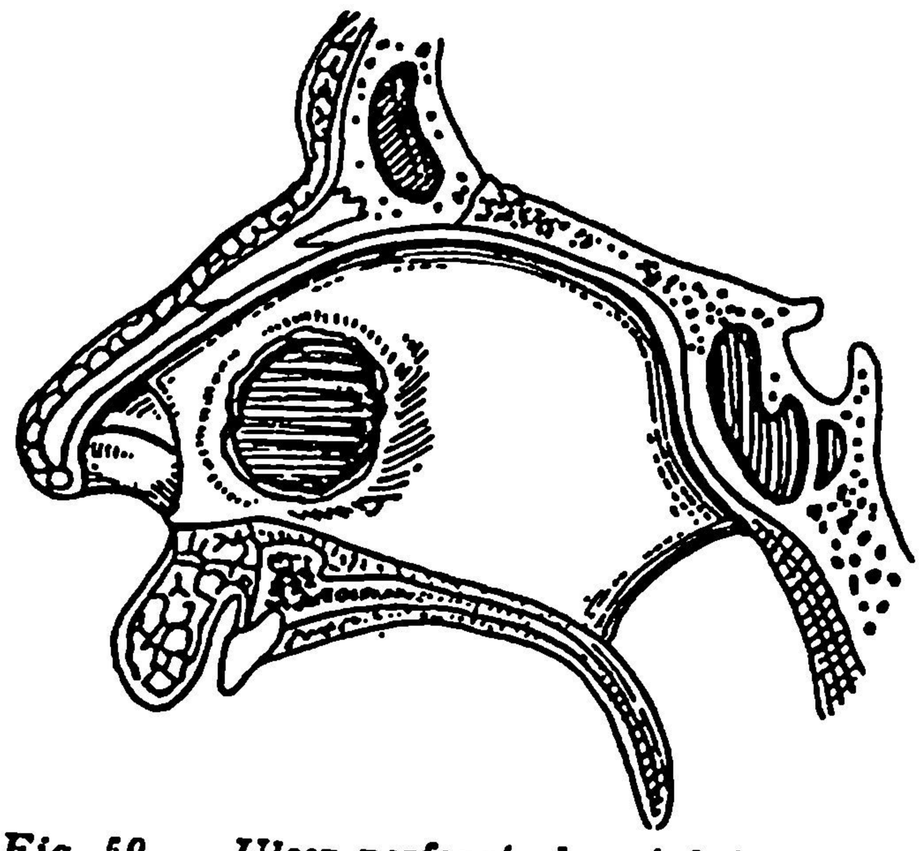

Fig. 59. — Ulcer perforat al septului provocat de un granulom telangiectazic.

Diagnosticul pozitiv va fi bazat pe examenul clinic şi confirmat prin cel anatomopatologic.

Diagnosticul diferenţial se face cu tumorile benigne.

Evoluţie, complicaţii, prognostic. Cancerele cutanate epiteliale bazocelulare au o evoluţie lentă; cele spinocelulare şi cele conjunctive una mai rapidă. Complicaţiile sînt reprezentate de ulcerarea şi infectarea secundară, şi de metastazarea în grupele ganglionare preauriculare şi submandibulare.

Prognosticul este în raport cu stadiul în care a fost recunoscută tumoarea.

Etiopatogenie. Dintre factorii favorizanţi, o deosebită importanţă o au profesiunea şi vîrsta. Leziunile precanceroase ale marinarilor şi lucrătorilor agricoli apar consecutiv acţiunii prelungite a razelor solare. Keratoza senilă are elemente comune cu xeroderma pigmentosum a celor care prin profesiunea lor sînt expuşi radiaţiilor solare excesive. Cancerul cutanat mai poate proveni din malignizarea unor dermatoze profesionale produse de agenţi chimici microbieni sau parazitari, mecanici, termici şi a tumorilor benigne.

Tumorile benigne ale foselor nazale sînt reprezentate de polipul sîngerînd al septului nazal, de papiloame, adenoame, fibromixoame, condroame şi osteoame.

Simptomatologie. Suferinţele cu care se prezintă la medicul generalist un bolnav cu o tumoare benignă a foselor nazale sînt reprezentate de obstrucţia nazală, obişnuit unilaterală, şi de microepistaxisuri. Ulterior, dacă tumoarea se ulcerează şi se infectează secundar, se adaugă o rinoree hemopurulentă şi o cacosmie subiectivă şi obiectivă.

Dintre aceste tumori, cea mai accesibilă vederii directe şi posibilităţii de a fi diagnosticată de medicul generalist este polipul sîngerînd al septului nazal, care se prezintă ca o neoformaţie muriformă, de culoare roşie, alteori vînătă sau negricioasă, de formă şi dimensiuni variabile, inserată pe partea

Scanned with OKEN Scanner

anteroinferioară a septului nazal cartilaginos şi uşor de inspectat prin ridicarea lobului nazal. Este o tumoare fibrovasculară, un granulcm telangiectazic, dezvoltat pe fondul unei leziuni vasculare provccată de gratajul digital (scărpinatul sau scobitul în nas).

Tratamentul. Tratamentul este chirurgical şi constă în exereza completă a tumorii, împreună cu cartilajul subiacent, fiind aşadar de resortul exclusiv al chirurgului rinolog. Ori de cîte ori un bolnav se prezintă la medicul generalist cu un sindrom parţial de obstrucţie nazală şi rinoragii mici, repetate, acesta poate suspecta existenţa unei tumori benigne sau maligne endonazale. Pentru precizarea de diagnostic şi tratament va trimite bolnavul la un serviciu O.R.L.

Tumorile maligne ale foselor nazale. În fosele nazale pot lua naştere toate varietăţile de cancer deoarece histostructura acestora este alcătuită din ţesut epitelial, conjunctiv, osos, cartilaginos, limfoid, nervos şi vascular; fiecare din aceste ţesuturi are, în anumite condiţii, o potenţă specifică pentru a genera cancerul mucoaselor, cu toate caracteristicile evolutive respective.

Simptomatologie. Primele simptome ale perioadei de debut a unui cancer endonazal, sînt reprezentate de o rinoree hemopurulentă, urît mirositoare, unilaterală şi rezistentă la tratamentele uzuale.

În perioada de stare, tumoarea canceroasă va determina, în plus, prin dezvoltarea sa, un sindrom de obstrucţie nazală. Iniţial, această insuficienţă respiratorie nazală este unilaterală; ulterior, dacă se produce invadarea fosei nazale controlaterale, ea devine bilaterală. Rinoragia este mai abundentă şi mai des repetată.

Alături de tulburările subiective şi funcţionale rinologice, mai inainte descrise, se situează şi manifestări auriculare (hipoacuzie, acufene, otalgie), cele ale rezonanţei fonatorii (rinolalia), cele bucodentare (jenă progresivă în purtarea protezii dentare, dinţii se mişcă şi cad spontan), cele oculoorbitare (diplopia, exoftalmia laterală, epifora, conjunctivite, dacriocistite, edem palpebral discret, strabism, amauroză progresivă), cele senzoriale olfactive (hiposmie), cele senzitive (hipoestezie cutanată în teritoriul nervului suborbitar, odontalgie, nevralgie infra- şi supraorbitară, oftalmică şi facială, cefalee occipitală şi bazicraniană profundă).

În perioada terminală, cancerul depăşeşte cavitatea nazală, invadează regiunile învecinate şi devine sinofacial, faringian, bucal, orbitar sau endocranian.

Iată, aşadar, că acest cancer interesează atît pe medicul generalist, cît şi pe rinolog, stomatolog, oftalmolog şi neurolog. Latenţa simptomelor acestor neoplasme le face să fie de multe ori neglijate de bolnavi şi de medic, cu atît mai mult cu cît simptomul revelator nu are întotdeauna o valoare localizatoare, iar multe alte semne sînt de împrumut.

Tratament. Tratamentul cancerului foselor nazale este întotdeauna un tratament mixt, asociat: exereza chirurgicală, electrocoagulare, iradiere interstiţială sau la distanţă, chimioterapie antimitotică şi imunoterapie. El aparţine, aşadar, chirurgului rinolog, care în colaborare cu radioterapeutul va hotărî indicaţia, succesiunea, dozele necesare şi componentele tratamentului.

Scanned with OKEN Scanner

Diagnostic. Diagnosticul clinic precoce al cancerului foselor nazale este un diagnostic dificil, pentru următoarele considerente:

— aşezarea anatomotopografică a tumorilor, care iau naştere în cavităţi osoase cu multe reliefuri, depresiuni, orificii, prelungiri, în ascunzişul cărora cancerul poate evolua multă vreme latent;

— cavităţile etajului respirator superior sînt căptuşite cu o mucoasă care suferă iritaţii continui din mediul exterior încărcat cu pulberi, fum, gaze toxice industriale, care prezintă variaţii de temperatură (frig) şi de umiditate, precum şi agresiuni inflamatorii şi infecţioase microbiene;

— mare parte din simptomatologia acestor îmbolnăviri banale însoţeşte, în mod obişnuit, debutul tumorilor maligne;

— fenomenele edematoase şi cele proliferative hiperplazice sînt reacţii frecvente ale îmbolnăvirilor cronice ale histostructurii mucoasei nazale;

— pentru specificul funcţional al acestor organe cavitare situate la extremitatea cefalică a organismului, cu rol în viaţa vegetativă şi în viaţa de relaţie şi cu atît de numeroase activităţi: secretorie, senzorială, senzitivă, ciliară, vasculocalorică, imunobiologică, neuroreflexă etc.

Pentru stabilirea diagnosticului clinic al tumorilor maligne ale foselor nazale, medicul generalist poate folosi următoarele metode de investigaţie:

Anamneza. Această metodă de investigaţie trebuie să fie foarte minuţioasă şi întotdeauna atent desfăşurată. Tehnica interogării corecte, sistematice şi deductive a bolnavului păstrează o importanţă covîrşitoare. Cu ajutorul ei, medicul inteligent şi instruit va reuşi să discerne elementul semiotic care-i va permite diagnosticul de suspiciune al unui cancer. Acestui prim mijloc de investigaţie, deosebit de important, i se acordă, în general, la nivelul circumscripţiilor sanitare, o foarte slabă preocupare, din cauza solicitărilor marelui număr de bolnavi.

În afară de vîrstă, sex şi incidenţă neoplazică familială, precum şi de fenomenul de întovărăşire cu anumite simptome, anamneza mai oferă descoperirea antecedentelor patologice, cum ar fi factorii de mediu profesional, un traumatism, o distrofie, o leucoplazie, un proces inflamator cronic, o ulceraţie, o rinită cronică infecţioasă incomplet sau incompetent tratată.

Anamneza mai poate releva — repetăm — simptomul deosebit de important al unui microepistaxis repetat, *fără cauză necunoscută*, în cadrul unei rinoree murdare şi intermitent pătată cu sînge, al unei obstrucţii nazale unilaterale şi progresive, supărătoare şi persistentă.

Palpaţia directă ne poate oferi, în unele cazuri, posibilitatea depistării unei adenopatii precoce subangulomandibulare sau preauriculare, revelatoare ale unui cancer endonazal.

În ceea ce priveşte adenopatia jugulocarotidiană, aceasta este întotdeauna foarte tardivă şi presupune invadarea prealabilă a ganglionilor perisalpingofaringieni, a celor latero- şi retrofaringieni şi a ganglionilor bulbojugulari de la baza craniului.

Acesta este motivul pentru care mulţi consideră că tumorile maligne ale foselor nazale sînt puţin adenofile în opoziţie cu cele ale cavităţii

Scanned with OKEN Scanner

bucale şi cu cele ale faringelui. Adevărul este că invazia limfoganglionară există, dar ea interesează iniţial doar ganglionii situaţi profund, inaccesibili examenului nostru clinic şi, în consecinţă, susceptibili de a fi complet ignoraţi.

Examenul clinic general poate arăta o alterare progresivă a stării generale a organismului. Examenele complementare de laborator pot arăta o viteză de sedimentare a hematiilor crescută, o hemoleucogramă cu hiperleucocitoză sau cu eritropenie (mielom). Determinarea fosfatazei acide sau alcaline în sînge poate fi utilă, mai ales în metastaze (fosfatazele alcaline sînt crescute în sarcomul osteogenetic). Medicul generalist va trimite la serviciul oncologic pe toţi bolnavii care prezintă o cît de vagă suspiciune de tumoare malignă.

Precizarea diagnosticului prin folosirea de izotopi radioactivi a dat unele rezultate, cel mai indicat dovedindu-se a fi radiogaliul (Ga^{67} şi Ga^{72}), care este concentrat selectiv şi semnificativ în tumorile osoase, fixarea lui fiind crescută şi de lungă durată (spre deosebire de procesele de osteită banală).

De asemenea, cercetări mai noi au arătat importanţa arterioflebografiei în precizarea şi delimitarea acestor tumori. Metoda explorării radiografice are o importanţă majoră şi ea permite, prin observarea unei opacităţi neomogene, cu contur neregulat, cu delimitare imprecisă, cu aspect vărgat, cu zone de rarefacţie osoasă, suspiciunea existenţei unei tumori maligne. Radiografia cu substanţă radioopacă poate pune în evidenţă conturul unei umbre tumorale. Sînt necesare întotdeauna incidenţe multiple, radiografii de faţă, de profil, incidenţa Hirtz, incidenţa oblică (Rhesé), tomografia în plan frontal, sagital, stratigrafia transversală, film intrabucal etc. Este bine ca interpretarea acestor clişee să fie făcută de un radiodiagnostician cunoscător al anatomiei radiologice a regiunilor nazosinuzale şi competent în a analiza detaliile fine ale modificărilor de transparenţă şi acelea ale structurilor respective.

În sfîrşit, diagnosticul histopatologic este hotărîtor pentru afirmarea malignităţii. Acest examen se practică în serviciul O.R.L., unde se efectuează recoltarea biopsică care cere multă îndemînare şi minuţiozitate.

Diagnosticul diferenţial al unei tumori maligne a foselor nazale urmează a fi făcut cu :

— nevralgia trigeminală esenţială;
— un corp străin ignorat;
— un rinolit endogen (rinolitiază);
— rinosinuzita cronică cazeoasă banală;
— rinosinuzita cronică polipoidă banală;
— difteria nazală, forma pseudotumorală;
— un colesteatom nazosinuzal;
— tuberculoza nazală hipertrofică;
— lupusul nazal (tuberculom), avînd, de obicei, sediul pe sept, cu aspect cenuşiu, palid, neulcerat, sîngerînd la atingere şi la suflatul nasului;

Scanned with OKEN Scanner

— şancrul luetic, uşor diferenţiabil prin aspectul morfologic, adenita satelită şi ultramicroscopie;
— goma luetică în faza de cruditate;
— actinomicoza nazofacială;
— tuberculul morvos;
— lepromul nazal;
— rinoscleromul;
— adamantinomul;
— o tumoare benignă;
— un gliom sau neurinom;
— un meningoencefalocel etc.

Această lungă listă de afecţiuni cu care poate fi confundată o tumoare malignă şi de care trebuie diferenţiat, cu discernămînt, un cancer endonazal, subliniază odată mai mult dificultatea precizării precoce a diagnosticului şi face necesară, în caz de suspiciune, trimiterea bolnavului la serviciul O.R.L., unde medicul rinolog, folosind şi examenul obiectiv direct prin rinoscopie anterioară, mediană şi posterioară, are la îndemînă mijloace suplimentare, care pot confirma suspiciunea medicului generalist.

Evoluţie, complicaţii, prognostic. Evoluţia cancerului foselor nazale se face în mod lent spre complicaţii provocate de extensia tumorii, care deformează piramida nazală, invadează etmoidul şi orbita, determinînd exoftalmie, nevrită retrobulbară şi amauroză prin compresiunea nervului optic. Depăşind lama ciuruită, poate invada conţinutul endocranian şi, prin fenomene de compresiune ale encefalului, poate să dea loc la cefalee, somnolenţă, apatie, bradicardie, vărsături, convulsii etc. Prognosticul este grav, ca şi acela al bolii canceroase în general. El este în funcţie de precocitatea depistării, de tipul histologic şi de sediu. Tumorile situate în etajul inferior se exteriorizează rapid, pot fi tratate la timp şi radical. Cele situate în etajul mijlociu şi superior sînt diagnosticate într-o fază mai avansată, adesea în faza complicaţiilor orbitare şi intracraniene.

Etiopatogenie. Cancerul foselor nazale se observă mai frecvent după vîrsta de 40 de ani şi mai mult la sexul masculin. Printre stările precanceroase, care păstrează încă multe necunoscute, se situează inflamaţiile cronice banale şi specifice, corpii străini ignoraţi, luesul, lupusul, fracturile traumatice şi unele tumori benigne (papilom, adenom), care pot suferi o transformare malignă.

Tumorile benigne ale sinusurilor nazale. Tumorile benigne ale cavităţilor sinonazale sînt fie de origine conjunctivă — fibroame, angioame, condroame, osteoame, fie de origine epitelială — papiloame, adenoame, întrutotul asemănătoare celor ale foselor nazale.

Dintre ele, două neoformaţiuni merită atenţie: osteomul, care este o neoplazie provocată de o perturbare a activităţii osteogenetice şi mucocelul sau chistul mucos endosinuzal, format din hipersecreţia şi retenţia secreţiilor glandelor mucoase a căror acumulare progresivă determină distensia şi chiar eroziunea pereţilor conţinătorului osos.

Scanned with OKEN Scanner

Osteomul este o tumoare histologic benignă, dar prin comportarea sa clinică poate fi considerată ca pseudomalignă. Apare mai frecvent la tineri, înainte de vîrsta de 20 ani, în perioada de maximă dezvoltare a sistemului osos.

Simptomatologie. La început, apariţia şi dezvoltarea osteomului este complet tăcută, astfel că nu poate fi descoperit decît întîmplător cu ocazia unei radiografii. Pe măsură ce creşte şi se extinde, determină deformări ale feţei şi, prin compresiunea pe care o exercită, provoacă epifora, exoftalmie, nevralgii, cecitate prin comprimarea nervului optic în canalul său osos, precum şi semne de suferinţă meningoencefalică.

Uneori, mucoasa sinuzală frontoetmoidomaxilară, cavităţi sinuzale în care se dezvoltă de preferinţă aceste tumori osoase, se ulcerează şi se infectează secundar, provocînd o rinosinoree purulentă fetidă şi rinoragii.

Tratamentul. Este întotdeauna chirurgical şi, pentru efectuarea lui, medicul generalist va trimite bolnavul la serviciul O.R.L.

Diagnosticul este facilitat şi adesea revine exclusiv examenului radiografic.

Evoluţie, complicaţii şi prognostic. Evoluţia osteoamelor sinuzale este în general foarte lentă şi prognosticul este în funcţie de precocitatea depistării şi de complicaţiile posibile. Radical rezecate, ele nu mai recidivează.

Mucocelul. Este o tumoare chistică benignă, mai frecvent dezvoltată în cavitatea sinusului frontal. Mucocelul sinusului etmoidal este reprezentat de dilataţia chistică a regiunii *ager nasi*, cînd capul cornetului mijlociu este mult mărit de volum.

Simptomatologie. În faza de latenţă intrasinuzală, mucocelul provoacă rareori suferinţe ca cefalee şi sinusalgii. În faza de exteriorizare, mucocelul erodează stratul osos şi îşi face apariţia în unghiul superointern al ochiului; rădăcina nasului se lărgeşte, rebordul orbitar se deformează iar deplasarea globului ocular în afară şi în jos provoacă *diplopie*, simptom funcţional, care coexistă cu lăcrimarea abundentă datorită compresiunii sacului lacrimal.

Tratament. Bolnavul va fi trimis într-o secţie O.R.L., unde se va efectua extirparea chistului prin trepanarea sinusului afectat şi asigurarea drenajului.

Diagnosticul pozitiv se precizează cu ajutorul clişeului radiografic, în faza de evoluţie incipientă. În perioada de exteriorizare, inspecţia, palpaţia şi radiografia permit stabilirea diagnosticului. Puncţia pungii chistice este de asemenea revelatoare.

Diagnosticul diferenţial va trebui făcut cu sinuzita cronică, osteomul, osteoperiostita sifilitică.

Etiopatogenie. Chistul mucos intracavitar sinuzal poate fi produs de o leziune traumatică sau de o infecţie discretă care edemaţiază mucoasa şi blochează lumenul canalului frontoetmoidonazal. Unii autori îl consideră ca o leziune congenitală.

Tumorile maligne ale sinusurilor nazale. Tumorile maligne etmoidomaxilare. *Simptomatologie.* Cancerul etmoidomaxilar provoacă suferinţe în raport cu stadiul de evoluţie. Perioada de debut se caracterizează prin simptome de sinuzită cronică supurată, banală. Descoperirea tumorii se

Scanned with OKEN Scanner

face în mod întîmplător, cu ocazia unei intervenţii chirurgicale efectuată pentru o sinuzită cronică. Totuşi, bolnavul se plînge de dureri mult mai violente, cu caracter progresiv, localizate atît periorbitar, cît şi la nivelul dinţilor. Rinorcea purulentă este frecvent pătată de sînge.

Sediul tumorii în unghiul anteroinferior al sinusului maxilar, care este cel mai frecvent, se traduce prin căderea spontană a dinţilor, cu scurgere abundentă de sînge şi fongusuri prin alveole. Fosa canină, palpată cu atenţie, arată o împăstare, iar şanţul gingivolabial este şters. Sediul tumorii pe peretele posterior şi superior provoacă nevralgii ale nervului maxilar şi tulburări oculoorbitare.

Perioada de invazie se caracterizează prin creşterea exuberantă a tumorii, care distruge pereţii osoşi ai conţinătorului sinuzal. Obrazul este deformat, fosa canină şi bolta palatină la fel, şi prin palpare se simt crepitaţii. Dinţii sînt proiectaţi afară şi, prin alveole, palparea indirectă cu o tijă butonată întîlneşte masa tumorală care sîngerează imediat ce este atinsă. Durerile devin insuportabile, scurgerea purulentă este fetidă, hemoragică şi poate conţine mici fragmente tumorale. Invazia orbitei provoacă oftalmoplegie, amauroză, exoftalmie, edem palpebral şi chemozis. În această perioadă, apare şi metastaza ganglionară sub formă de adenopatie dură, fixată, subangulomandibular şi carotidian profund.

Tratament. Cancerul etmoidomaxilar beneficiază de mijloace terapeutice complexe. Ca şi în cel al foselor nazale, se poate practica exereza chirurgicală (rezecţie parţială sau totală a maxilarului şi etmoidectomie), electrocoagulare, iradiere interstiţială sau la distanţă, chimioterapie antimitotică şi imunoterapie.

Tratamentul chirurgical este cel care primează şi, personal, l-am completat întotdeauna cu iradierea locală prin aşezarea în cavitatea operatorie de perle de Co^{60}. Telecobaltoterapia şi cesiumterapia sînt tehnici bine codificate astăzi. Electronoterapia (Betatron) nu are încă proba timpului de partea sa.

Aşadar, tratamentul cancerului etmoidomaxilar aparţine chirurgului rinolog şi stomatologului care practică chirurgie maxilofacială. Rolul medicului generalist este foarte important în precizarea cît mai timpurie a diagnosticului de suspiciune prin dispensarizarea bolnavului şi trimiterea lui în timp util la serviciul O.R.L.

Diagnostic. Toate metodele clinice şi paraclinice consemnate la capitolul cancerului foselor nazale sînt valabile şi pentru depistarea cancerului etmoidomaxilar. Diagnosticul diferenţial va fi făcut cu aceleaşi numeroase afecţiuni ca şi în cazul tumorilor maligne endonazale.

Evoluţie, complicaţii, prognostic. Evoluţia cancerului etmoidomaxilar este dependentă de varietatea histologică. Epitelioamele epidermoide şi cele nediferenţiate au o evoluţie mai rapidă, în timp ce epitelioamele glandulare, cilindroamele şi tumorile de origine conjunctivă evoluează un timp mai îndelungat şi sînt susceptibile de recidive frecvente.

Complicaţiile sînt reprezentate de: extensia la meninge şi encefal, anemia progresivă şi caşexia canceroasă, bronhopneumoniile prin aspiraţie. Prognosticul rămîne întotdeauna rezervat, şi unele statistici recente men-

ţionează 60% supravieţuiri peste un an, 28% peste 3 luni şi 12% peste 5 ani.

Etiopatogenie. Cancerul etmoidomaxilar este mai frecvent între 40 şi 70 de ani şi la sexul masculin. Unii factori sînt consideraţi a-i favoriza apariţia. Printre aceştia se situează rinosinuzitele microbiene, alergia nazosinuzală periodic infectată, unele traumatisme nazofaciale, unele resturi embrionare din chisturile paradentare şi periapicale, secundar infectate.

Nu de mult, la Academia de medicină din Paris a avut loc o dispută interesantă între Prof. Champy, care afirma o participare nervoasă în dezvoltarea celulei canceroase şi între Prof. Oberling care nega rezultatele la care a ajuns colegul lui.

Alţi cercetători printre care şi Acad. Ştefan S. Nicolau, au crezut şi cred într-o origine virală, iar alţii într-o dereglare umorală.

Ipotezele sînt numeroase şi cu toate progresele histofizicei, histochimiei, imunologiei şi cele oferite de microscopia electronică nu s-a reuşit pînă astăzi să se descifreze această enigmă. Din această cauză, ori de cîte ori, pentru raţiuni încă necunoscute nouă, una din celulele care compun organismul uman îşi pierde caracterele sale biologice normale pentru a căpăta valenţele anarhice ale celulei neoplazice şi pînă în momentul în care se execută actul terapeutic, se eşalonează o serie de etape de explorări în scop diagnostic, care totalizează tot atîta timp pierdut, cu consecinţe catastrofale pentru bolnavul în cauză.

Cancerele sinusurilor frontal şi sfenoidal sînt rarisime, şi pentru diagnosticarea lor este necesar să fie folosite metode speciale de trepanopuncţie biopsică de resortul pur al medicului specialist rinolog. De aceea, considerăm că ele nu merită să reţină atenţia medicului generalist.

TUMORILE BENIGNE ŞI MALIGNE ALE FARINGELUI ŞI AMIGDALEI PALATINE

Tumorile benigne ale orofaringelui şi amigdalei palatine sînt numeroase şi variate : fibroame, chisturi, papiloame, angioame, lipoame, limfadenoame, neurinoame, schwannoame.

Simptomatologie. Semnele funcţionale cu care se prezintă la medic un astfel de bolnav sînt de ordin mecanic, în raport cu volumul tumorii. El se poate plînge fie de jenă moderată, dar permanentă la deglutiţie, fie de o senzaţie de corp străin care-l face să tuşească, îi provoacă greţuri şi vărsături şi o detimbrare a vocii. Medicul generalist, examinînd orofaringele poate observa la nivelul parenchimului amigdalian o tumoretă roşie sesilă sau pediculată (fibrom) sau o tumoare murifomă, cenuşie (papilom) sau, alteori, mici tumori violacee uşor sîngerînde (angioame). Palpaţia directă digitală arată o consistenţă fermă, dar nu dură ca în cancer.

Tratament. Pentru îndepărtarea tumorilor, bolnavul va fi trimis la serviciul O.R.L., unde se va practica ablaţia cu amigdală cu tot (amigdalectomia) sau exereza prin electrochirurgie.

Diagnosticul este întotdeauna uşor şi, în caz de suspiciune malignă, examenul histopatologic va tranşa dubiul.

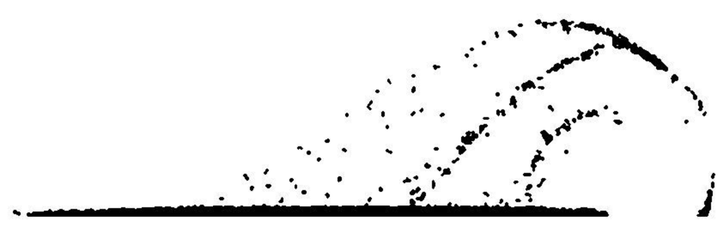

Scanned with OKEN Scanner

Prognosticul este benign şi, oricare ar fi varietatea histologică, aceste tumori au caracterul comun de a fi bine delimitate, de a fi mobile pe planurile profunde, de a nu se complica de adenopatie şi de a nu recidiva după extirpare.

Dintre tumorile benigne ale nazofaringelui, două merită să reţină atenţia medicului de medicină generală : *polipul coanal* şi *fibromul nazofaringian.*

Polipul coanal se observă în adolescenţă şi este caracterizat prin aceea că este unic, unilateral şi cu inserţie pediculată în meatul mijlociu al fosei nazale. Denumirea lui mai exactă ar fi aceea de polip sinocoanal, deoarece originea lui este în mucoasa sinusului maxilar.

Simptomatologie. Bolnavul consultă pe medic pentru simptomul funcţional unic de insuficienţă respiratorie unilaterală şi progresivă pînă la obstrucţia completă.

Tratamentul polipului coanal constă în ablaţia pe care medicul rinolog o execută în serviciul O.R.L.

Diagnosticul pozitiv îl stabileşte medicul specialist rinolog, iar caracterul macroscopic al infiltrării seroedematoase, asemănătoare unei vezicule de peşte, face inutil examenul histopatologic.

Fibromul nazofaringian. Denumit şi fibromul sîngerînd al pubertăţii masculine (Sébileau), este o tumoare dură, fibroasă, histologic benignă, avînd obişnuit o inserţie largă pterigosfenocoanală. Este o neoplazie pseudomalignă prin hemoragiile repetate şi abundente pe care le ocazionează, prin caracterul său recidivant şi prin tendinţa la extensie în regiunile învecinate, atunci cînd nu se aplică tratamentul adecvat.

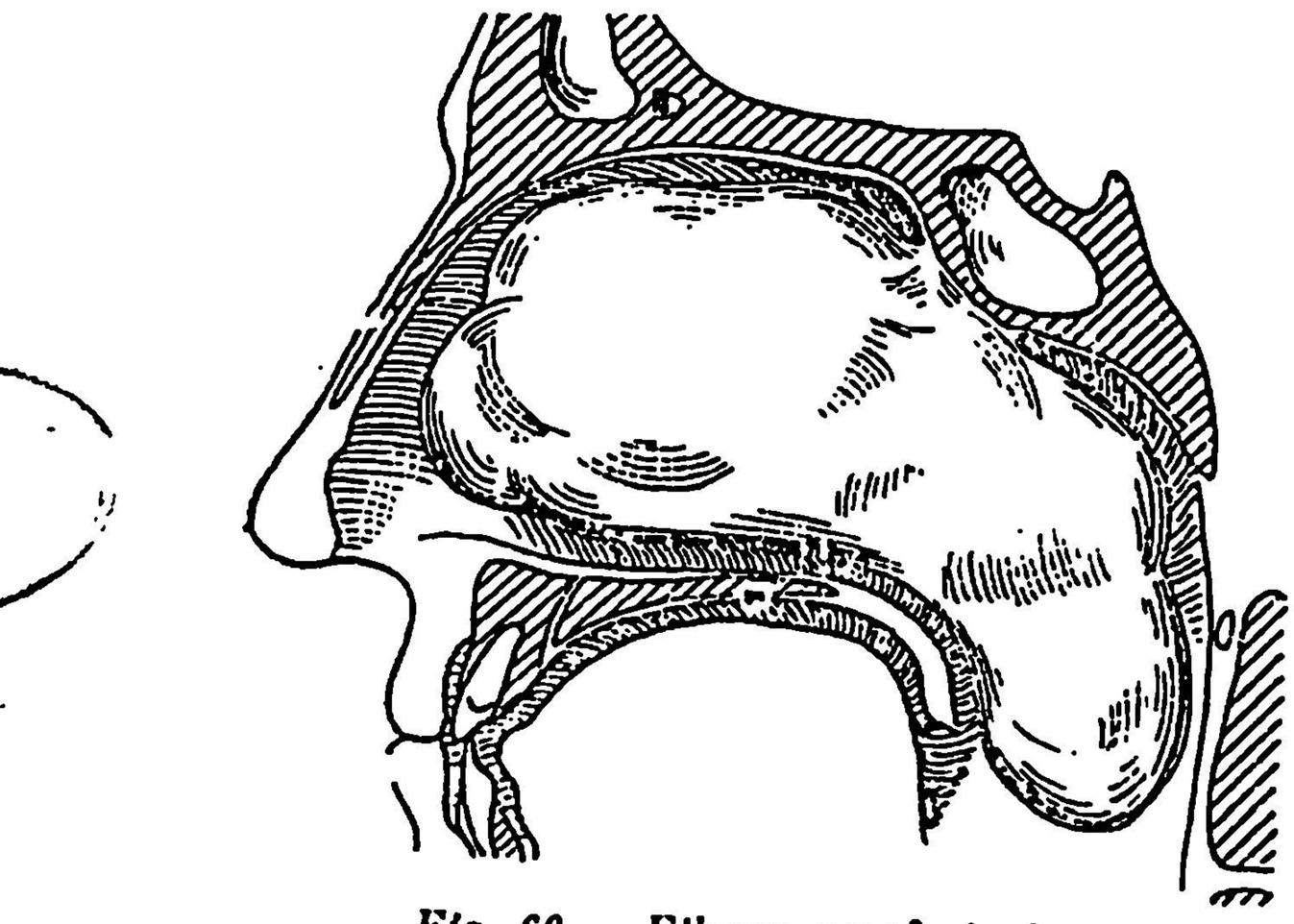

Fig. 60. — Fibrom nazofaringian.

Simptomatologic. Bolnavul purtător al unei astfel de tumori, care poate debuta sub vîrsta de 10 ani, se prezintă sau este adus la consultaţiile medicului generalist obişnuit la vîrsta pubertăţii (12 — 14 ani) cu 2 simptome principale : *obstrucţia nazală* şi *rinoragia repetată.*

Obstrucţia nazală începe ca o rinită unilaterală, cu rinoree mucopurulentă pătată cu sînge. Progresiv, sindromul de insuficienţă respiratorie nazală se accentuează pînă la un blocaj total pe una din fose. Ulterior, dezvoltarea tumorii determină deplasarea controlaterală a septului nazal prin prelungirile ei. Mărindu-şi volumul, ea ocupă întreaga cavitate rinofaringiană, obstruînd complet şi coana cealaltă. În plus, secreţiile se acumulează datorită faptului că nu pot fi evacuate din lumenul şi meatele foselor

Scanned with OKEN Scanner

nazale, iar microbii saprofiţi existenţi îşi pot exalta virulenţa în noile condiţii de anaerobioză. Tumoarea suferă astfel un proces inflamator, care contribuie la creşterea de volum şi la abundenţa hemoragiilor.

Epistaxisul, deşi de apariţie mai tardivă, este simptomul care îngrijorează cel mai mult pe aparţinătorii copilului. El poate consta din rinoragii mici, repetate, sau din hemoragii abundente şi greu de stăpînit.

Epistaxisul, asociat sindromului de obstrucţie nazală, este simptomul aproape patognomonic care semnifică prezenţa posibilă a unui fibrom nazofaringian, mai ales atunci cînd este vorba de un băiat la vîrsta pubertăţii.

Ca simptome secundare, de întovărăşire, pot fi observate: tulburări de fonaţie (voce nazală de tipul rinolalie închisă), tulburări auriculare (acufene cu timbru grav, pulsatile, hipoacuzie, otite catarale acute sau supurate), tulburări ale mirosului (hiposmie), tulburări oculare (conjunctivite, dacriocistite).

Alterarea stării generale a copilului depinde de intensitatea spolierii sanguine; în general, el este palid, anemic, apatic, învaţă greu, are dificultăţi de concentrare a memoriei şi atenţiei.

Tratament. Tratamentul care revine medicului generalist este cel medicamentos general, de combatere a anemiei şi de roburare a organismului copilului. De asemenea, el este chemat să acorde primul ajutor şi să oprească o hemoragie nazală abundentă, prin efectuarea tamponamentului nazal.

Pentru combaterea stagnării secreţiilor şi a exaltării virulenţei microbilor, el poate proceda la aspirarea secreţiilor nazale cu ajutorul unei sonde Nélaton moi şi al unei pere de cauciuc (sau aspirator electric dacă posedă, dar avînd grija unei aspiraţii moderate), după care va recomanda instilaţii sau vaporizaţii uleioase (ulei vegetal sterilizat), antiseptice.

Cu o astfel de pregătire preoperatorie, copilul va fi internat într-o secţie O.R.L., competentă să rezolve astfel de cazuri.

Personal, ne-am asociat opiniei autorilor care consideră tratamentul chirurgical ca cea mai indicată metodă terapeutică în fibromul nazofaringian. Constatînd însă în ultimii 15 — 20 de ani că, deşi am practicat o eradicare a tumorii „lege artis", considerată a fi completă, s-au produs unele recidive, am preconizat şi aplicat o metodă asociată.

Această metodă nouă de tratament, *exereza chirurgicală executată pe cale externă — nu pe căi naturale — asociată cu iradierea intraoperatorie cu perle de* Co^{60}, a fost verificată în decurs de aproape 15 ani prin rezultatele bune pe care le-am obţinut.

În tratamentul fibromului nazofaringian, au mai fost şi mai sînt încă folosite hormonoterapia şi energia radiantă convenţională sau telecobaltoterapia cu care, personal, nu sîntem de acord.

Diagnostic. Medicul generalist care se găseşte în prezenţa unui băiat puber cu obstrucţie nazală şi epistaxis, cu absenţa adenopatiei, poate fi sigur că are de-a face cu un fibrom nazofaringian. Pentru precizarea diagnosticului nu este indicată biopsia. Copilul va fi trimis la un serviciu O.R.L., unde prin rinoscopia anterioară şi posterioară diagnosticul poate fi confirmat.

Scanned with OKEN Scanner

În staţionar, explorarea radiografică este indispensabilă. Tomografiile de faţă şi profil (metoda Frain şi Lacroix) vor permite, mai bine decît clişeele simple, stabilirea unui diagnostic topografic precis al diferitelor prelungiri ale tumorii.

Arteriografia carotidiană a devenit un examen sistematic şi indispensabil. Cu ajutorul ei se stabileşte natura vasculară a tumorii, se precizează pediculii vasculari şi se descoperă existenţa prelungirilor în fosele pterigomaxilară, temporozigomatică etc.

Diagnosticul diferenţial va fi făcut cu toate celelalte tumori benigne şi maligne, care la copil sînt reprezentate mai ales de sarcomul limfoid sau de limfoepiteliom, ambele avînd însă prezentă adenopatia.

Evoluţie, complicaţii, prognostic. Neoperat în timp util, fibromul nazofaringian invadează cavităţile şi regiunile învecinate, extinzîndu-se în fosele nazale, în sinusuri, în orbită, în fosa pterigomaxilară şi fosa temporozigomatică, în endocraniu, la faţă, determinînd complicaţii grave şi uneori mortale. Prognosticul este benign, cu toată tendinţa la hemoragii repetate. Prognosticul vital intra- şi postoperator este astăzi fundamental schimbat în bine datorită tratamentelor antihemoragice, hemoterapiei substitutive şi hipotensiunii controlate. Şocul operator şi sincopa hemoragică, atît de grave în trecut, nu mai sînt de temut astăzi, datorită progreselor anesteziei moderne prin intubaţie orotraheală şi metodelor eficiente de reanimare.

Cancerul rinofaringian. *Simptomatologic.* Simptomele care determină pe bolnavul purtător al unui cancer rinofaringian să se prezinte la medicul generalist pot fi grupate în 4 mari sindroame:

1. Sindromul rinologic (21% din cazuri)
2. Sindromul otologic (20% din cazuri)
3. Sindromul ganglionar (38% din cazuri)
4. Sindromul neurologic (21% din cazuri)

Desigur că simptomele din contextul acestor sindroame pot să se grupeze, să se asocieze, ocazionînd o prezentare clinică plurisimptomatică.

1. Din sindromul rinologic, simptomul dominant, cu care poate debuta un cancer rinofaringian este obstrucţia nazală, unilaterală, progresivă şi permanentă. Obstrucţia este, în mod obişnuit, însoţită de o rinoree pătată cu sînge şi aceasta îngrijorează mai mult bolnavul şi îl determină să se prezinte la medic. Rinoreea şi obstrucţia mai pot fi întovărăşite de dureri faringiene discrete, de uşoară jenă la deglutiţie şi de rinolalie.

2. Din sindromul otologic, simptomul major este hipoacuzia de transmisie, prin catar obstructiv tubar, unilaterală, fără perioade de remisiune, ci dimpotrivă cu tendinţă la agravare, mai ales dacă prin infectare secundară se instalează o otită medie acută supurată. Bolnavul mai acuză o durere suspectă, persistentă, de tip gravitativ rinofaringotubotimpanică, exacerbată prin palparea retrosubangulomandibulară precum şi acufene (zgomote) pulsatile şi cu tonalitate gravă.

3. Sindromul ganglionar este semnul cel mai frecvent prin care se trădează cancerul rinofaringian (38%). Metastazarea se produce în ganglionii submastoidieni, subdigastrici şi jugulocarotidieni. Pot fi, de asemenea, prinşi ganglionii grupului spinal, supraclavicular şi parotidian. Bilaterali-

Scanned with OKEN Scanner

tatea sindromului ganglionar este adesea constatată, şi importanţa sa prognostică este mare.

4. Sindromul neurologic grupează interesarea mai multor nervi cranieni fie prin extensia endocraniană a tumorii prin căile anatomice preformate, fie prin compresiunea exocraniană a adenitei canceroase a ganglionilor Krause şi Cuneo de la baza craniului şi a celor din spaţiul subparotidian posterior.

În fosa cerebrală mijlocie, pot fi lezaţi nervii cranieni oculomotor comun, patetic, oculomotor extern şi ramura oftalmică a trigemenului (sindromul neuroparalitic al fantei sfenoidale). Poate fi observată oftalmoplegia totală, asociată cu nevralgii de tip gasserian şi o surditate totală (sindromul neuroparalitic petrosfenoidal).

Uneori, acest sindrom este parţial, fiind lezaţi doar oculomotorul extern şi trigemenul (sindromul Gradenigo canceros).

Adenopatia canceroasă de la baza craniului şi aceea a lanţului ganglionar cervical superior pot provoca, prin compresiune în gaura ruptă posterioară, paralizia glosofaringianului, a pneumogastricului şi a spinalului (sindromul neuroparalitic al găurii rupte posterioare) sau şi a marelui hipoglos (sindromul condilorupt posterior).

Cînd compresiunea se produce în spaţiul subparotidian posterior, la paralizia ultimilor 4 nervi cranieni se adaugă aceea a simpaticului cervical. În sfîrşit, mai poate avea loc interesarea tuturor celor 12 nervi cranieni (sindromul neuroparalitic global Garcin).

Cînd cancerul avansează şi invadează spaţiul maxilofaringian, medicul generalist poate constata paralizia hemivălului palatin (asimetrie), trismus dureros şi hipoacuzie de partea respectivă (sindromul neuroparalitic Trotter).

Tratament. Medicul generalist trebuie să ştie că tumorile maligne ale rinofaringelui sînt de resortul exclusiv al radioterapeuţilor. El va trimite neîntîrziat bolnavul unui centru anticanceros (Institutul Oncologic Bucureşti, Cluj etc.), unde va fi aplicat tratamentul corespunzător.

Diagnosticul. Diagnosticul prezumtiv va putea fi stabilit de medicul generalist pe baza simptomatologiei descrise. Diagnosticul de certitudine va fi stabilit în serviciul O.R.L. prin examenul direct (rinoscopie posterioară şi anterioară) şi confirmat prin biopsie, care va arăta şi varietatea histologică. Radiotomografiile vor contribui la precizarea extensiei în regiunile vecine.

Diagnosticul diferenţial, la copil şi adolescent, va fi făcut cu vegetaţiile adenoide, forma pseudotumorală, cu polipul coanal, cu fibromul nazofaringian, iar la adult, cu toate tumorile benigne (chisturi, lipom, condrom, papilom).

Evoluţie, complicaţii, prognostic. Evoluţia cancerului rinofaringian este mai lentă decît aceea a cancerului oro- şi hipofaringelui, care prin disfagia dureroasă împiedică pe bolnav să se alimenteze. În general, se apreciază că, dacă bolnavii prezintă recidive şi extensie în primii 2 — 3 ani de la tratament, supravieţuirea nu durează peste 6 ani.

Scanned with OKEN Scanner

Din cazuistica personală, unii bolnavi, competent iradiaţi, trăiesc de 15 ani. Prognosticul cancerului rinofaringian este, desigur, grav, dar nu trebuie apreciat atît de pesimist cum îl prezintă unele statistici. El trebuie considerat în funcţie de varietatea histologică, de existenţa adenopatiilor, de extensia tumorii şi, desigur, în raport cu posibilitatea aplicării izotopilor radioactivi şi a energiei radiante în ansamblul ei.

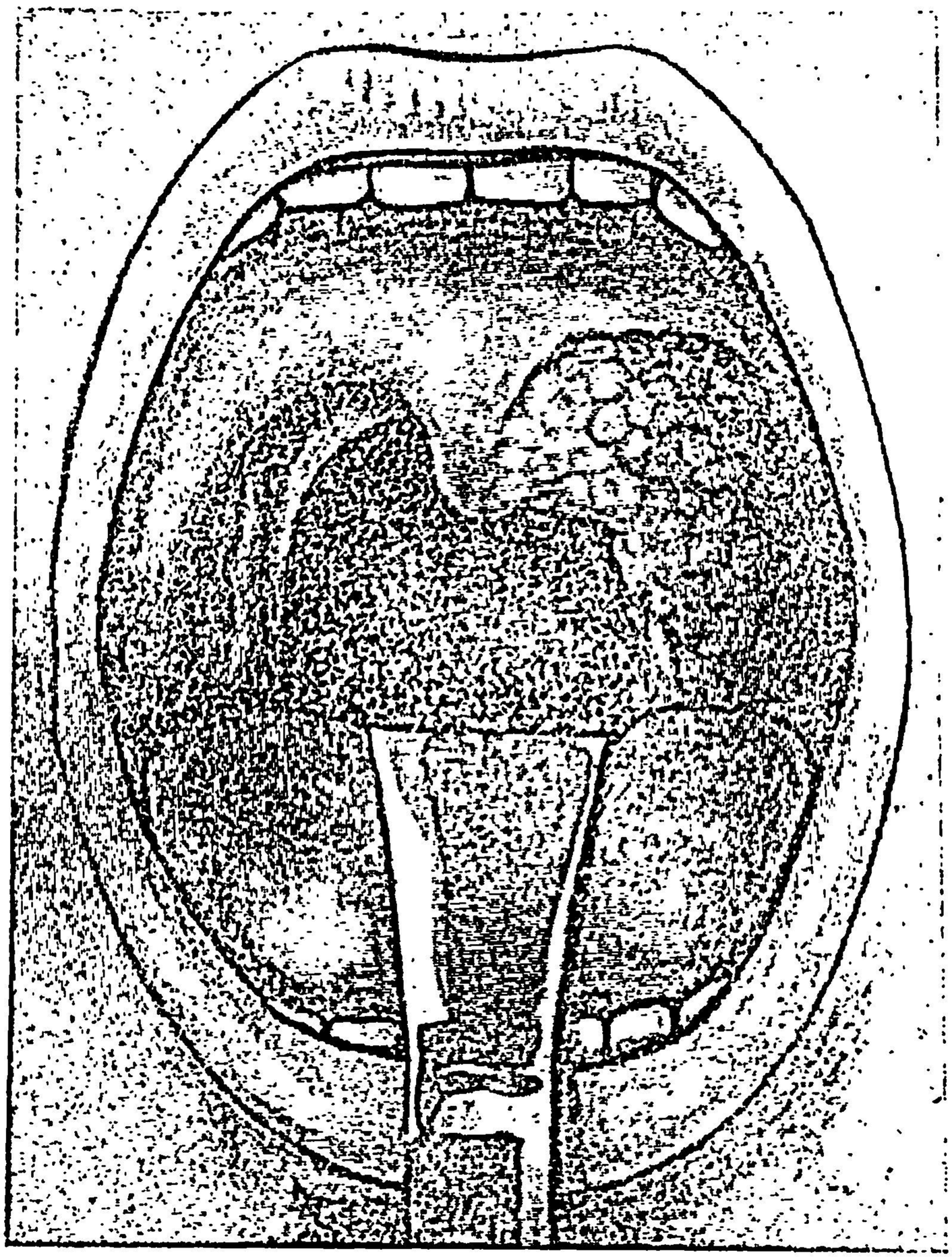

Fig. 61. — Cancer amigdalofaringian.

Cancerul amigdalei palatine. *Simptomatologie.* Cancerul amigdalei palatine are un debut tăcut, latent, cu o simptomatologie ştearsă, obscură, astfel că bolnavul poate să-l ignoreze multă vreme.

Subiectiv, bolnavul afirmă, uneori, că simte un fel de jenă unilaterală, pe care o descrie ca o senzaţie de înţepătură, de corp străin şi nu ca o durere manifestă. Concomitent, mai cu seamă în momentul deglu-

Scanned with OKEN Scanner

tiţici, simte o durere discretă în ureche, de existenţa căreia uită uşor dacă nu este interogat.

Alteori, prima consultaţie este motivată de bolnav prin unicul simptom al unei expectoraţii sanguinolente. Examenul direct al fundului gîtului relevă, în acest stadiu iniţial, existenţa unei ulceraţii mici, uşor de depistat dacă îşi are sediul pe faţa liberă, anterointernă, a amigdalei şi greu de văzut, pentru medicul generalist, dacă este situată pe versantul posterior sau la polul superior al amigdalei.

O exulceraţie a polului inferior al amigdalei riscă să treacă neobservată dacă nu se apasă puternic cu apăsătorul pe baza limbii. Aspectul este acela al unui şancru cu marginile neregulate şi tăiate abrupt, cu fondul curat, granulos, roşu. Alteori, orofaringoscopia arată un aspect vegetant, un mugure roşu, proeminent. În sfîrşit, există şi o formă criptică de prezentare. În acest caz cancerul intracriptic terebrant provoacă o mărire de volum a amigdalei, care contrastează cu cea din partea opusă.

Inspecţia amigdalei va fi urmată de palparea digitală, care va arăta o consistenţă fermă, dură, a ţesutului tumoral, în comparaţie cu restul parenchimului amigdalian. Zona de induraţie infratumorală este limitată, în formele ulceroasă şi vegetantă, şi întinsă în lăţime şi profunzime în forma intracriptică, terebrantă.

În acest stadiu iniţial al cancerului, manifestat prin semnele descrise, explorarea ariilor ganglionare tributare amigdalei (subangulomandibulare şi jugulocarotidiene) este adesea negativă.

Dar cancerul amigdalian poate fi observat clinic prin o adenopatie cervicală revelatoare, mai cu scamă forma intracriptică, cea mai limfofilă şi deci cu un prognostic mai sever.

În perioada de stare, toată simptomatologia subiectivă şi obiectivă fizică şi funcţională, precum şi invazia ganglionară, sînt manifeste şi îndepărtează orice incertitudine. Starea generală a bolnavului este încă bună.

În perioada terminală — după 8—10 luni — bolnavul este slăbit, obosit, anemiat, purtător al unei tumori ganglionare laterocervicale voluminoase. Odinofagia îl împiedică să se alimenteze, otalgia este violentă şi nu cedează la antalgice, halena este fetidă. La toate aceste suferinţe se adaugă şi alte dureri, provocate de invazia progresivă şi masivă în ţesutul celuloganglionar al gîtului.

Tratament. Tratamentul cancerului amigdalei palatine aparţine oncologului, care are la dispoziţie 3 mijloace terapeutice : 1) *energia radiantă* (folosirea radioizotopilor artificiali); 2) *chirurgia* (evidarea ganglionară postiradiere şi ablaţia amigdalei prin electrochirurgie ori de cîte ori iradierea este contraindicată); 3) *tratament medicamentos* antiinfecţios şi roburant. Chimioterapia anticanceroasă nu are efecte. Hormonoterapia masculină are doar efect tonic şi anabolizant. Tratamentului antalgic i se va acorda o atenţie specială.

Diagnostic. Diagnosticul clinic de certitudine va fi bazat pe simptomatologia descrisă şi va fi confirmat prin examenul anatomopatologic, care va distinge varietatea histologică (epiteliom, limfosarcom, reticulosarcom, sarcom fibroblastic).

Scanned with OKEN Scanner

Diagnosticul diferenţial va fi făcut cu şancrul sifilitic, cu sifilomul hipertrofic difuz, cu goma luetică, cu şancrul tuberculos, cu tuberculomul, cu actinomicoza.

Evoluţie şi prognostic. Binefacerile incontestabile ale propagandei anticanceroase, lupta pentru un diagnostic precoce, progresele tehnicii de aplicare a energiei radiante, radiumpunctura, antibioticele, au contribuit să amelioreze evoluţia, care în trecut era întotdeauna fatală, obţinîndu-se în unele cazuri şi vindecări.

Prognosticul cancerului amigdalian rămîne, desigur, dependent de diagnosticul precoce; din nefericire, formele curabile sînt încă rare, deoarece bolnavul se prezintă tîrziu la medic, în stadiul de invazie, de infiltrare în şanţul glosoamigdalian, de metastazare în ganglionii tributari.

TUMORILE BENIGNE ŞI MALIGNE ALE LARINGELUI

Tumorile benigne. Tumorile benigne ale laringelui sînt numeroase şi variate: papiloame, fibroame, granuloame nespecifice, laringocele (tumori aerifere) angioame şi angiofibroame, chisturi, lipoame, adenoame, tumori amiloide etc.

Simptomatologie. Simptomele principale ale tumorilor benigne ale laringelui sînt: răguşeala (disfonia), tusea, disfagia, dispneea, cianoza şi asfixia. Răguşeala apare ori de cîte ori tumoarea împiedică adducţia, tensiunea şi vibraţia corzilor vocale. Alterarea vocii poate avea grade diferite, de la simpla voalare pînă la afonia completă.

Dispneea poate interesa un singur timp al respiraţiei (de obicei inspiraţia) sau pe amîndouă. În unele cazuri, tumoarea cu pedicul lung poate face oficiul de supapă şi atunci poate provoca asfixia, mai cu seamă dacă se adaugă un proces inflamator.

Disfagia este prezentă în cazul tumorilor extrinsece, voluminoase.

Tratamentul este chirurgical şi aparţine medicului O.R.L., căruia îi va fi adresat bolnavul.

Ablaţia tumorilor benigne se va efectua ori de cîte ori există disfonie, dispnee, disfagie, urmărindu-se precizarea diagnosticului histologic şi profilaxia unei transformări maligne.

Ca agent fizic, în Statele Unite se foloseşte recent, laserul.

Diagnostic. În prezenţa simptomatologiei descrise, medicul generalist va trimite bolnavul la serviciul O.R.L. Diagnosticul de certitudine va fi precizat prin laringoscopia indirectă la adult şi prin laringoscopia directă la copil, examene clinice obiective, şi prin examen anatomopatologic.

Evoluţie, complicaţii, prognostic. Evoluţia este favorabilă atunci cînd tumoarea a fost diagnosticată şi extirpată în timp util. Tumorile benigne ale laringelui pot provoca complicaţii pulmonare prin greutăţi în respiraţie şi expectoraţie. Traheotomia se impune ori de cîte ori există pericolul asfixiei.

Scanned with OKEN Scanner

Miastenia mușchilor intrinseci tiroaritenoidieni, cu disfonie permanentă, este o consecință frecventă a tumorilor benigne ale corzilor vocale. Prognosticul este întotdeauna favorabil, cu excepția cazurilor care suferă o transformare malignă (spre ex. papiloamele care recidivează frecvent după ablație și se pot, cu timpul, maligniza).

Tumorile maligne ale laringelui. Cancerul laringelui reprezintă localizarea în țesuturile normale ale laringelui a unui proces malign.

Simptomatologie. Simptomele funcționale cu care un bolnav suferind de cancer laringian se poate prezenta la medicul generalist sînt în raport cu localizarea sau sediul anatomotopografic al tumorii și cu perioada de evoluție a acesteia.

Localizarea cancerului pe coarda vocală este cea mai frecventă. Simptomul cardinal al perioadei de debut este răgușeala sau disfonia, care este precoce, progresivă și persistentă. Medicul generalist trebuie să aibă mereu prezentă în minte una din legile fundamentale ale patologiei oncologice a laringelui: *„orice bărbat, și astăzi mai mult ca în trecut orice femeie peste vîrsta de 30 de ani, care suferă de o răgușeală instalată de peste 3 săptămîni trebuie să fie trimisă la serviciul O.R.L. în vederea unei explorări fizice și funcționale a laringelui"*.

Un al doilea simptom asociat, dar de mai mică importanță, este o tuse de iritație, uscată și chintoasă.

În perioada de stare, de invazie și de infiltrare, disfonia se intensifică, vocea este detimbrată, spartă și apare un alt simptom funcțional: o *dispnee* provocată, fie de creșterea exofitică a tumorii, care diminuă spațiul glotic, fie de infiltrarea și anchiloza articulațiilor cricoaritenoidiene. Mai exact, bolnavul prezintă o dispnee de efort și de asociere a unui element spastic. În general, în cancerul corzii vocale, dispneea se constituie în mod lent și progresiv, ceea ce permite bolnavului să se adapteze acestei diete de aer. Tusea, ca simptom de întovărășire, este mai frecventă și poate ocaziona accese de laringospasm cu sufocație.

În acest stadiu, mai apare o *salivație*, uneori cu striațiuni de sînge și o *durere* cu caracter nevralgic, iradiind spre urechea de partea bolnavă, pe măsură ce tumoarea infiltrează nervii senzitivi.

Medicul generalist, palpînd exolaringele și fața anterioară și laterală a aripei tiroidiene de partea bolnavă, constată o sensibilitate crescută comparativ cu cea controlaterală și o diminuare a crepitațiilor normale ale cartilajelor laringelui.

Cea de a 3-a perioadă evolutivă este cea terminală, de asfixie și cașexie. Simptomele funcționale au acum o intensitate maximă: disfonia ajunge aproape la afonie, dispneea face necesară traheotomia, durerea este tot mai vie și se completează cu disfagie, care împiedică considerabil alimentarea bolnavului.

O a 2-a formă anatomotopografică a cancerului laringian, mai rară decît precedenta, este reprezentată de cancerul benzii ventriculare. Este o localizare supraglotică, în care disfonia este tardivă (apare după extinderea la corzile vocale). De aceea este vorba de un cancer perfid, înșelător, care în marea majoritate a cazurilor este depistat tardiv. Semnul funcțional

Scanned with OKEN Scanner

principal este dispneea, care se instalează mai timpuriu şi evoluează mai rapid. Durerea este uneori discretă, provocînd bolnavului numai accese de tuse.

Pe măsura dezvoltării tumorii, caracterul durerii se precizează; ea devine manifestă şi iradiază spre urechea de partea respectivă (atît tusea cît şi algia auriculară se explică prin iritaţia ramurilor sensitive ale nervului laringeu superior, ram din pneumogastric şi prin conexiunile cu ramura auriculară a vagului). Disfagia apare numai cînd cancerul se extinde spre coroana laringiană şi hipofaringe. Sputele hemoptoice sînt mai frecvente ca în cancerul corzii vocale, tumoarea benzii ventriculare şi a regiunii supraglotice fiind mai bine vascularizată.

O altă localizare a cancerului în laringe, periculoasă prin insidiozitatea ei, este cea din ventriculul Morgagni. Cancerul ventricular este un cancer care se trădează tardiv, adică după ce se extinde la formaţiunile vecine, capabile să manifeste o suferinţă clinică.

O localizare tot atît de insidioasă şi periculoasă ca şi precedenta este aceea din regiunea subglotică. Subiectiv, bolnavul devine disfonic cu întîrziere, adică în momentul în care cancerul subglotic se extinde pe cale submucoasă la corzile vocale. Simptomul major şi primar, care îngrijorează bolnavul, este dispneea progresivă.

În sfîrşit, cancerul vestibuloepiglotic este o altă localizare, care se dezvoltă la bolnavii foarte tineri sau foarte vîrstnici şi care se trădează obişnuit prin disfagia precoce. Aşadar, medicul generalist poate stabili diagnosticul prezumtiv al unui cancer laringian printr-unul din simptomele care domină tabloul clinic: *disfonia*, *dispneea*, *disfagia*, *nevralgiile* şi *adenopatia*.

Tratament. Din cele 3 mijloace terapeutice care ne stau la îndemînă în tratarea cancerului laringian, medicul generalist poate aplica două.

Unul din aceste mijloace este imunoterapia, care are scopul de a ajuta organismul să dezvolte un baraj de anticorpi susceptibili de a se opune parţial acţiunii nocive a unui eventual virus canceros. Imunoterapia se realizează prin injecţia, o dată pe săptămînă de gammaglobuline şi o dată la 2 săptămîni a vaccinului antituberculos B.C.G. Deşi nu oferă rezultate spectaculare, ea nu are contraindicaţii, constituind o terapie adjuvantă şi de asociaţie cu chimioterapia.

Chimioterapia antimitotică poate fi, aşadar, asociată cu imunoterapia, dar niciodată cu chirurgia de exereză sau cu radiaţiile ionizante. Ea nu poate fi aplicată decît pe cale generală, deoarece calea intraarterială locală sau de vecinătate este ineficientă în cancerul laringelui. Ea nu poate avea, cu drogurile folosite azi, decît un efect paleativ, adică acela de a întîrzia deznodămîntul.

Pentru a obţine rezultate mai bune este indicat să se folosească o chimioterapie combinată, asociind 2—3 medicamente cît mai active şi mai uşor de manipulat şi administrîndu-le simultan sau succesiv.

Medicul generalist va avea grijă ca bolnavul să beneficieze de un regim alimentar hipercaloric (5000 de calorii zilnic), de o roburare prin

Scanned with OKEN Scanner

perfuzii repetate de sînge (250 ml), de un echilibru electrolitic satisfăcător, de asigurarea unei hemoleucograme bune (hematii cel puţin 3 milioane şi jumătate şi leucocite cel puţin 3500), de antalgice, de antibiotice şi corticoterapie ori de cîte ori intervin elemente inflamatorii şi infecţioase supraadăugate.

Medicul generalist mai trebuie să ştie că exereza chirurgicală rămîne mijlocul curativ cel mai indicat şi care poate vindeca cancerul laringelui dacă acesta este depistat în stadiile I şi II. Pentru stadiul III, rezultate bune se obţin prin terapia asociată radiochirurgicală, iar pentru formele depăşite, ajunse în stadiul IV, sînt indicate numai radiaţiile ionizante (telecobaltoterapia şi electronoterapia — Betatron).

Din cele expuse, reiese clar rolul medicului de medicină generală de a depista şi îndruma cît mai timpuriu un astfel de bolnav la serviciul O.R.L. Chirurgul laringolog poate efectua operaţii parţiale în stadiile I şi II, şi chiar în unele stadii III, care au avantajul conservării unei fonaţii convenabile şi a unei respiraţii pe căi naturale (fără canulă).

Dar chiar în stadiul III al cancerului laringian care nu mai poate fi tratat decît prin laringectomie totală, mai mulţi chirurgi laringologi au pus la punct tehnici noi de operaţii reconstructive, cu rezultate funcţionale impresionante şi care nu mai fac necesară reeducarea vocală prin însuşirea erigmofonaţiei — a vocii esofagiene.

La o săptămînă după operaţie s-a observat (în tehnica Serafini) o reluare spontană a fonaţiei şi studii electroacustice au arătat prezenţa sunetelor armonice, care fac ca vocea să fie aproape normală. Înregistrările au fost făcute şi dovedite prin metoda fonografică. Respiraţia prin noul laringe, foarte simplificat, a fost verificată prin probe spirometrice, care au arătat că volumul expirator şi inspirator maxim pe secundă este în limite normale. Funcţia deglutiţiei a fost dovedită, cu ajutorul roentgencinematografiei, ca fiind normală.

Diagnostic. Medicul generalist poate stabili un diagnostic prezumtiv de cancer laringian pe baza anamnezei şi a simptomatologiei subiective şi funcţionale menţionate. Conştiinţa profesională îl obligă ca, la cel mai neînsemnat semn de suspiciune, să trimită bolnavul la serviciul O.R.L., unde metodele directe de explorare permit laringologului să confirme sau să infirme diagnosticul. Cu cît acest diagnostic este precizat mai devreme, cu atît şansele curative sînt mai mari, deoarece cancerul laringelui rămîne o tumoare închisă în carapacea cartilaginoasă, care nu-i permite o extindere rapidă în ţesuturile învecinate (atîta timp cît propagarea limfatică este absentă).

Diagnosticul diferenţial va trebui făcut cu:

— tuberculoza laringelui, forma pseudotumorală (fibrotuberculomul);

— sifilomul hipertrofic difuz;

— toate tumorile benigne;

— scleromul;

Scanned with OKEN Scanner

— laringitele cronice;
— paralizia recurenţială.

Evoluţie, complicaţii, prognostic. Evoluţia este variabilă, în funcţie de forma anatomoclinică, de vîrstă şi de complicaţii. Prognosticul cancerului laringian, în absenţa tratamentului, este inexorabil şi decesul survine în 2—3 ani. Evoluţia este mult accelerată la tineri. Complicaţiile locale sînt reprezentate de condropericondrita canceroasă şi hemoragiile uneori foarte grave, iar cele la distanţă de metastazele din plămîn şi ficat, precum şi de caşexia neoplazică.

TUMORILE MALIGNE TRAHEOBRONHICE

Cancerul traheei. Se dezvoltă în vecinătatea laringelui, in primele inele traheale şi este rar întîlnit.

Simptomatologie. Tusea este uscată, lătrătoare, sonoră sau stinsă, însoţită de o expectoraţie mucoasă cu striuri de sînge şi cantitativ redusă. Localizarea cancerului în primele inele traheale imprimă vorbirii un caracter sincopat (bolnavul se opreşte în mijlocul unei fraze pentru a respira). Cînd este interesat nervul recurent stîng, vocea devine bitonală.

Localizarea mediotraheală se prezintă cu un tablou clinic mult mai frust şi de aceea rămîne ignorată vreme îndelungată. Simptomele se rezumă la tuse, expectoraţie mucoasă şi dispnee de efort, progresivă şi cu caracter astmatiform.

Localizarea inferioară a tumorii este întovărăşită de tulburări importante de ventilaţie, de atelectazia unui plămîn şi de supuraţie bronhopulmonară, cu expectoraţie hemopurulentă fetidă.

Tratamentul este chirurgical în majoritatea cazurilor în care nu s-a produs invazia celorlalte organe ale mediastinului şi a ganglionilor.

Progresele chirurgiei toracice, anesteziei şi reanimării, antibioterapiei, bronhoscopiei şi terapiei cu radiaţii ionizante au contribuit la unele succese, prelungind viaţa bolnavilor. Chimioterapia citostatică şi energia radiantă sînt mijloace terapeutice obligatorii.

Diagnosticul de prezumţie va fi stabilit de medicul generalist ori de cîte ori bolnavul prezintă respiraţie zgomotoasă, şuierătoare, dispnee de tip inferior cu paroxisme nocturne şi crize de preasfixie. El va trimite bolnavul la serviciul sau secţia O.R.L. dotate cu trusă de bronhoscopie sau la un serviciu de ftiziobronhologie, unde va putea fi precizat diagnosticul.

Diagnosticul diferenţial va fi făcut cu tumorile benigne — granulom, papilom, adenom etc. — cu tuberculoza, sifilisul şi scleromul.

Evoluţie, complicaţii, prognostic. Depistat tîrziu, în faza de invadare ganglionară, bronhopulmonară sau mediastinală, are o evoluţie fatală rapidă. Prognosticul, cu toate progresele tratamentului asociat — radiochimiochirurgical — rămîne rezervat şi chiar grav.

Scanned with OKEN Scanner

Noţiunea de localizare bronhopulmonară a bolii canceroase necesită să fie privită în realitatea ei, adică a debutului bronhic al cancerului, care ulterior se extinde masiv la parenchimul pulmonar.

Simptomatologie. Tusea este un simptom principal şi frecvent observat (în 89% din cazuri). Mugurele canceros iniţial, dezvoltîndu-se în mucoasa unei bronhii mari primitivă, lobară sau segmentară —, provoacă reflexul tusigen, persistent, obsedant şi rezistent la toate medicaţiile obişnuite.

Hemoptizia este prezentă în 30% din cazuri şi mai frecvent sub forma de spute hemoptoice. Acest simptom, dacă se dovedeşte că nu este datorat unui proces acut (bronhopneumonie, abces pulmonar etc.) sau unui proces cronic (tuberculoză, bronşiectazie, pioscleroză) şi dacă apare la bolnavi aflaţi la aşa-zisa „vîrstă canceroasă", justifică suspiciunea pentru un cancer bronhopulmonar. O variantă a expectoraţiei, asemănată cu pelteaua de coacăze şi considerată ca specifică pentru cancerul bronhopulmonar este formată de aceleaşi spute hemoptoice.

Dispneea este prezentă în 20% din cazuri, iniţial ca dispnee de efort, apoi permanentă şi întretăiată de crize cu caracter astmatiform.

Intensitatea ei este în raport direct cu dezvoltarea cancerului într-una din bronhiile principale sau secundare şi după cum această dezvoltare a tumorii se face în mod rapid sau lent.

Dacă tumoarea creşte exuberant, ea exercită o compresiune fie directă asupra traheei, fie prin intermediul celorlalte organe ale mediastinului în cazul invadării acestora, cînd dispneea este precoce şi de o mare intensitate.

Durerea sau junghiul toracic este acuzată de bolnavi în 50% din cazuri. Este o durere puternică, constrictivă, persistentă, care rezistă la toate antalgicele şi necesită administrarea opiaceelor. În nici o altă afecţiune pulmonară durerea nu este atît de violentă şi tenace ca în cancerul bronhopulmonar.

Febra este prezentă în faza iniţială a neoplasmului bronhopulmonar, la fel ca şi în cel hepatic. Bolnavul prezentîndu-se la medic cu temperatură ridicată, uneori se diagnostichează o gripă, cînd în realitate este vorba de o stare pseudogripală, un cancer incipient. Alteori, bolnavul are o febriculă prelungită şi prezumţia se îndreaptă spre o tuberculoză.

Astenia este progresivă, nejustificată de alte cauze, prezentă în 45% din cazuri şi semnifică intoxicaţia neoplazică. Anemia poate avea aceeaşi origine, reprezentînd siderarea centrilor hematopoietici prin toxinele canceroase.

Anorexia, cu pierderea totală a poftei de mîncare, contribuie la denutriţia bolnavului şi nu este influenţată de medicaţia anabolizantă.

Tratament. Metoda cea mai eficientă în cancerul bronhopulmonar este tratamentul chirurgical. Spre deosebire de cancerul gastric, unde diagnosticul de inoperabilitate se stabileşte uşor prin examenul clinic

Scanned with OKEN Scanner

corelat cu cel radiologic, în cancerul bronhopulmonar indicația operatorie comportă o mare complexitate și multe aprecieri de detaliu datorită vecinătății organelor din mediastin, care pot fi invadate rapid în formele centrale.

Indicația terapeutică în cancerul bronhopulmonar trebuie să țină seama de:

— invazia timpurie și masivă a parenchimului pulmonar și de aici extinderea la ganglionii mediastinali traheobronhopulmonari;

— metastazarea ganglionară și în alte viscere, care este precoce;

— frecvența mare a localizărilor centrale, cu geneză aproape întotdeauna bronhică;

— varietatea histologică a tumorii, care obișnuit este radiorezistentă;

— posibilitatea, în unele forme, de a transforma prin preiradiere un cancer inoperabil într-unul operabil;

— lipsa totală de riscuri a unei toracotomii exploratoare;

— scăderea mortalității consecutivă pneumonectomiei datorită progresului tehnic, al antibioterapiei, anesteziei și reanimării;

— posibilitatea evidării ganglionare concomitent cu exereza pulmonară și cu postiradiere;

— asocierea chirurgiei cu radiații ionizante, cu chimioterapie antimitotică și cu imunoterapie.

Profilaxia cancerului bronhopulmonar pe care o poate realiza medicul generalist cuprinde:

— măsuri de igienă generală a mediului extern, a mediului de muncă, cu scopul evitării inhalării substanțelor presupuse a fi cancerigene;

— recomandări de igienă individuală cu evitarea fumatului și tratamentul adecvat și la timp al infecțiilor intercurente, ectaziilor bronhice supurate, stărilor alergice etc.;

— dispensarizarea bolnavilor operați, cu depistarea unor eventuale recidive.

Diagnostic. Metodele de explorare a unui bolnav care prezintă simptomatologia descrisă și care stau la îndemîna medicului generalist sînt cele obișnuite ale examenului clinic pulmonar — inspecția, palpația și percuția toracelui, auscultația, radioscopia, radiografia, tomografiile, examenul citologic al sputei, viteza de sedimentare etc. În toate cazurile de suspiciune, el va trimite bolnavul la o clinică de chirurgie toracică unde, cu ajutorul bronhoscopiei, bronhografiei și unei eventuale toracotomii exploratoare se va preciza diagnosticul și prognosticul chirurgical.

Diagnosticul diferențial revine în mare măsură bronhologului. Tumorile benigne endobronhice sau alte leziuni cu care va trebui făcut diagnosticul diferențial sînt: condrohamartomul, papilomul, epistomul, lipomul, fibromul. Pot exista și o serie de modificări fizice endo- și peribronhice care să simuleze un neoplasm.

Pentru leziunea canceroasă este caracteristică alterarea motricității bronhice și a funcțiilor secretorie și excretorie. Imobilitatea poate fi con-

Scanned with OKEN Scanner

statată şi în tuberculoză, însă aici ea este întotdeauna parţială şi dependentă de leziuni ulceroase foarte întinse, pe fondul unei stări generale alterate a bolnavului.

Evoluţie, complicaţii, prognostic. Evoluţia cancerului bronhopulmonar depistat tardiv este fatală. Generalizarea acestei localizări a bolii canceroase este foarte precoce şi frecventă în 70—80% din cazuri. Tumoarea nu respectă căile anatomice preformate, se extinde adesea la celălalt plămîn (40%), iar în 80% din cazuri extensia se face pe căile limfatice împotriva curentului limfei.

Cele mai frecvente metastaze viscerale se produc în ficat şi glanda suprarenală.

Etiologie. Cancerul bronhopulmonar ocupă azi un loc de frunte ca frecvenţă şi din unele statistici reiese că mortalitatea este egală cu morbiditatea. Incidenţa, după sex, este mai mare la bărbaţi, iar după vîrstă între 40 şi 60 de ani, dar a fost semnalat şi în prima copilărie.

Incidenţa în raport cu localizarea arătau că este afectat predominant plămînul drept şi că în 80% din cazuri cancerul se localizează în lobii superiori.

Pot fi considerate precancere unele inflamaţii cronice (bronşite cronice secundare unor leziuni distrofice anterioare), unele ectazii bronhice congenitale, unele metaplazii, teratoame, unele iritaţii cronice provocate de pulberi radioactive, fum industrial, tutun etc., precum şi unele tumori benigne, în special adenoamele.

TUMORILE BENIGNE ŞI MALIGNE ALE URECHII

Tumorile benigne ale urechii externe (pavilion şi conductul auditiv extern) sînt numeroase şi variate. Pot fi observate fibroame, condroame, papiloame, chisturi, angioame şi osteoame. Sediul lor este mai ales tragusul şi regiunea pretragiană. Condromul şi osteomul se dezvoltă mai mult în conductul auditiv extern. Ele sînt uşor accesibile vederii directe astfel că medicul generalist va putea stabili diagnosticul, după care va trimite bolnavul la serviciul O.R.L. în vederea aplicării tratamentului.

Tumorile benigne ale urechii medii sînt rare. O varietate aparte este colesteatomul primitiv, generat de resturile embrionare care capătă o dezvoltare rapidă consecutiv otitei medii a nou-născuţilor. Tot cu origine congenitală este şi colesteatomul ectodermic, un fel de chist dermoid cu incluziuni de ţesut nervos, peri şi glande. Simptomatologia este reprezentată de hipoacuzie şi otalgie, provocate de prezenţa şi estensia tumorii.

Complicaţiile se datorează denudării sinusului venos lateral şi meningelor. Prin infectare secundară se pot produce tromboflebite supurate cu septicemie şi meningite septice difuze. Tratamentul este de resortul chirurgului otolog, care efectuează ablaţia tumorii în totalitate, împreună cu membrana sa învelitoare, împiedicînd astfel recidivele.

Glomusul timpanojugular este o altă tumoare benignă a urechii medii.

Scanned with OKEN Scanner

Simptomatologie. Bolnavul vine să consulte medicul generalist pentru următoarele simptome funcţionale şi fizice:

— zgomot auricular (pulsul sistolic unilateral), de tonalitate gravă, permanent, agravat în decubit dorsal sau, la femei, în perioada menstruală. Este semnul de debut şi cel mai frecvent observat;

— hipoacuzie unilaterală de aceeaşi parte cu zgomotul vascular, scădere de auz care evoluează lent şi progresiv;

— otoragie;

— otalgie discretă, devenită supărătoare numai după perforarea timpanului şi infectarea secundară a tumorii;

— otoree purulentă;

— pareză şi, ulterior, paralizie facială periferică.

Tratament. Tratamentul este chirurgical şi de aceea medicul generalist va trimite bolnavul la serviciul O.R.L. unde, pe baza examenelor fizic şi funcţional otologic, radiografic şi explorator vascular prin arteriografie carotidiană şi flebografie retrogradă, se va preciza diagnosticul şi limitele tumorii. Dacă aceasta se limitează la golful jugularei şi cutia timpanică, ablaţia chirurgicală poate fi executată de chirurgul otolog, iar în cazul că tumoarea s-a extins în spaţiul pontocerebelos, numai de către neurochirurg.

Energia radiantă (radioterapia convenţională sau telecobaltoterapia) în doze suficiente pot să stopeze unele tumori glomice şi este indicată ori de cîte ori bolnavul este înaintat în vîrstă, cînd tumoarea este foarte întinsă şi cînd are o evoluţie foarte înceată.

Diagnosticul. Diagnosticul pozitiv va fi bazat pe anamneză, pe sex şi vîrstă (tumoarea este mai frecventă la femeia după 40 de ani), pe semnele subiective şi obiective fizice şi funcţionale, pe examenele otologic, radiologic şi neurologic.

Diagnosticul diferenţial revine cu deosebire medicului otolog, care va înlătura confuzia cu otita medie acută, otita medie supurată cronică polipoasă, o tumoare angiomatoasă sau cu un cancer al urechii medii.

Evoluţie, complicaţii, prognostic. Evoluţia este foarte lentă şi trec mulţi ani pînă ce tumoarea, invadînd organele vecine, provoacă un sindrom neuroparalitic al găurii rupte posterioare (nervii cranieni 9, 10 şi 11) sau şi al găurii condiliene anterioare (în plus şi nervul 12).

Evoluînd spre endocraniu, tumoarea poate determina semne de hipertensiune intracraniană, greţuri, vărsături, un sindrom cerebelos bulboprotuberanţial sau un sindrom acusticofacial, prin erodarea vîrfului stîncii cu lezarea nervilor 5 şi 6.

Noţiuni generale. De-a lungul nervului Iacobson (ram din glosofaringian) şi a nervului Arnold (prelungire a celei de a doua rădăcini a plexului cervical), se găsesc în stare normală numeroase formaţiuni vasculonervoase, al căror ansamblu formează sistemul paraganglionar necromafin timpanojugular. Numărul acestora variază de la 1 la 12 şi nu pot fi puse în evidenţă decît cu ajutorul microscopului.

Singura formaţie anatomică vizibilă este glomusul jugular, mare de 4 mm, care însoţeşte nervul Iacobson la nivelul golfului jugular.

Scanned with OKEN Scanner

Din punctul de vedere fiziologic, aceste formaţiuni glomice contribuie la reglarea circulaţiei encefalice prin dualitatea lor histologică :

— porţiunea de origine mezodermică, vasculară, este reprezentată de mici anastomoze arteriovenoase, elementele arteriale fiind învelite de manşonul de celule musculare numite „epiteloide". Ele sînt inervate de firişoare din nervii Iacobson şi Arnold, iar vasele provin din artera faringiană ascendentă. Aceste formaţiuni glomice contribuie la reglarea circulaţiei cerebrale datorită sensibilităţii lor la căldură şi presiune. Sînt, aşadar, organe de termopresoreglare ;

Fig. 62. — Neurinom al acusticului.

— o a doua porţiune, de origine ectodermică, este nervoasă, mai precis parasimpatică şi endocrină. Are caracteristica de a fi necromafină. Ea contribuie la reglarea vascularizaţiei cerebrale prin sensibilitatea la variaţiile de CO_2 şi pH, probabil prin secreţia de acetilcolină sau o substanţă asemănătoare. Acestei porţiuni celulare i s-a dat denumirea de paraganglion.

Formaţiunile glomice timpanojugulare, ca şi cele carotidiene, vagale etc. pot genera tumori ca cea descrisă mai înainte şi care sînt cunoscute şi sub numele de chemodectoame.

O altă tumoare benignă, asupra căreia este util să fie informat medicul generalist, este *neurinomul nervului acustic*.

Cînd un bolnav suferind de o astfel de tumoare se prezintă la consultaţii, el acuză, în faza incipientă, simptomul cel mai important din punct de vedere al diagnosticului, surditatea unilaterală care evoluează progresiv. Neurinoamele bilaterale sînt foarte rare.

Prin anamneză, medicul mai poate preciza, în această fază otologică, vîjîieli (acufene) care au apărut după instalarea scăderii de auz.

Ameţeala este un alt simptom funcţional subiectiv, descrisă de bolnav mai mult ca o senzaţie de dezechilibru şi nu de vertij rotator.

Un semn obiectiv şi de importanţă majoră este modificarea reflexului cornean. Această alterare a sensibilităţii corneene, uşor de investigat de către orice medic, este un semn precoce şi care apare chiar în tumorile mici, puţin evoluate. Reflexul cornean diminuat este, aşadar, un semn de mare valoare diagnostică. În unele cazuri, poate fi observată şi o pareză a nervului facial, de tip spastic şi nu hipoton. Cefaleea nu este per-

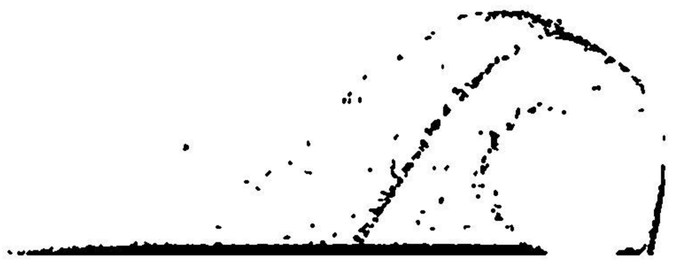

Scanned with OKEN Scanner

cepută decît în formele avansate, ca şi semnele cerebeloase care apar tardiv, în faza neurologică, şi care se rezumă la o hipotonie omolaterală.

Examenul fundului de ochi este la început normal ; un început de stază semnifică hipertensiunea intracraniană.

Tratamentul este chirurgical şi, pentru reuşita lui, medicul generalist va trimite neîntîrziat bolnavul la o secţie de neurochirurgie. Prognosticul postchirurgical este întotdeauna foarte bun în tumorile mici, incipiente.

Diagnosticul de probabilitate poate fi pus, aşadar, de medicul generalist. Diagnosticul de certitudine va fi stabilit de către otolog, în colaborare cu neurologul sau cu neurochirurgul. Pentru precizarea lui este concludent examenul radiografic în incidenţa Chaussé IV. Diagnosticul diferenţial va fi făcut de către neurolog, otolog şi neurochirurg cu o serie de afecţiuni neurologice şi labirintice.

Tumorile maligne. Cancerul urechii medii poate fi primitiv sau secundar. Cel secundar reprezintă, de cele mai multe ori, propagarea unei tumori din vecinătate, de la parotidă, nazofaringe sau de la baza craniului. Mai rar este vorba de o metastază. Cancerul primitiv poate fi de origine epitelială (epiteliom) sau conjunctivă (sarcom).

Simptomatologie. Tabloul clinic al epiteliomului, observat cu precădere la adult şi bătrîn, este mai întotdeauna acelaşi : otoree hemopurulentă, fetidă, dureri cu caracter nevralgic, care cresc în intensitate şi sînt tot mai greu calmate prin medicaţie antalgică, instalarea unei paralizii faciale periferice. La unii bolnavi, se constată o adenopatie retroauriculară şi retroangulomandibulară, cu caracter neoplazic.

În opoziţie cu epiteliomul, sarcomul este întîlnit la adolescenţi şi copii (2/3 din cazuri). Debutul este caracterizat prin 2 simptome : o surditate progresivă, dureri progresiv mai violente, otoree murdară şi urît mirositoare, la care se adaugă, uneori, o paralizie inopinată a nervului facial. Adenopatia este absentă.

Tratament. În formele limitate, incipiente, tratamentul este asociat, radiochirurgical (evidare timpanomastoidiană şi iradiere intra- şi postoperatorie). În formele mai avansate, este necesară o temporalectomie subtotală, cu iradiere. Medicul generalist, care adesea consultă primul bolnavul, va suspecta existenţa unui cancer şi îl va trimite imediat la un serviciu O.R.L.

Diagnosticul pozitiv se bazează pe tabloul clinic şi pe examenul anatomopatologic al unui fragment tumoral biopsiat.

Evoluţie, complicaţii şi prognostic. Evoluţia cancerului auricular este inexorabilă şi, prin extensia la conţinutul meningoencefalic al endocraniului, bolnavul sucombă de o meningită septică difuză sau alteori, de caşexia canceroasă progresivă.

Prognosticul sarcomului este şi mai sumbru ca cel al epiteliomului, deoarece evoluţia se este mult mai rapid extensivă.

Scanned with OKEN Scanner

PATOLOGIA VASCULARĂ ÎN OTORINOLARINGOLOGIE

SINDROAME VASCULARE MIGRENOASE

Printre cele mai des întîlnite cefalee sînt cele de origină vasculară. Studiul substratului vascular a permis o mai bună cunoaştere a tulburărilor vasomotorii ale căror componente — vasoconstricţie şi vasodilataţie — au fost mult timp insuficient apreciate.

Migrena simplă. Se caracterizează printr-o durere pe jumătate de cap, care apare sub forma de crize paroxistice însoţite de greţuri şi, uneori, de vărsături, durere care se poate generaliza ulterior la întreaga extremitate cefalică. Crizele dureroase se asociază cu tulburări vizuale, psihice şi digestive.

Simptomatologie. Bolnavul suferind de migrenă simplă se poate prezenta la medicul generalist într-una din cele trei faze evolutive :

— *în faza precefalalgică* sau prodromală, bolnavul poate acuza o senzaţie de foame nejustificată, insomnie şi iritabilitate, tulburări care pot să preceadă cu cîteva ore sau zile apariţia crizei de migrenă. Afară de aceste simptome, în faza prodromală bolnavul se mai poate plînge de scotoame vizuale, de constricţie toracică, greutate epigastrică, algii precordiale, răceală a extremităţilor.

— *Faza cefalalgică* este caracterizată prin simptomul major, cefaleea. Durerea apare insidios, sub forma unei senzaţii de greutate, de apăsare în regiunile frontotemporală şi orbitară şi este exacerbată de orice efort fizic şi intelectual. Creşte progresiv în intensitate, devenind staţionară după 1—2 ore, pentru ca apoi să descrească lent, imediat ce bolnavul a vărsat. Durerea este uneori diminuată prin compresiunea şi masajul pe care instinctiv şi-l fac bolnavii pe arterele temporale superficiale. În timpul crizei, faţa bolnavului este palidă şi transpirată. Anorexia, greaţa şi vărsăturile însoţesc criza migrenoasă.

Scanned with OKEN Scanner

— *Faza postcefalalgică* este caracterizată prin liniştirea bolnavului, imediat după ce a vărsat, şi instalarea somnului. Între crize, bolnavul este normal.

Tratament. Cunoscut fiind că vasodilataţia este cauza principală a cefalalgiei migrenoase, folosirea medicamentelor care diminuă vasodilataţia va avea ca urmare scăderea intensităţii durerii de cap. Extractul de hipofiză posterioară, efedrina, adrenalina, cafeina şi unele soluţii hipertonice saline dau uneori rezultate terapeutice bune, cînd sînt administrate la începutul crizei de migrenă. Prin acţiunea vasoconstrictoare, tartratul de ergotamină este medicamentul de elecţie al cefalalgiei migrenoase. „Cofedol" este preparatul industriei noastre farmaceutice care conţine 0,001 grame tartrat de ergotamină şi 0,10 grame cafeină. Este preferabil ca administrarea acestuia să fie făcută în perioada precefalalgică, cîte două drageuri o dată, doză care poate fi repetată după cîteva ore. Medicamentul este contraindicat în insuficienţa coronariană, în hipertensiunea arterială, în leziunile vasculare periferice, în timpul sarcinii, în insuficienţa hepatică, renală şi în ulcerele gastroduodenale. După ce a luat Cofedol, este bine ca bolnavul să stea în repaus 1—2 ore. Se recomandă să se asocieze preparatul „Emetiral" care, acţionînd prin deprimarea centrilor vomitivi şi a sistemului activator ascendent din substanţa reticulată, reduce greaţa şi vărsăturile. Se vor prescrie 1—2 drageuri, concomitent sau după ce a fost luat Cofedolul.

În faza precefalalgică, se poate preveni uneori criza migrenoasă prin următoarele măsuri: bolnavul să rămînă culcat într-o cameră semiobscură cel puţin 2 ore; să facă o baie caldă prelungită; să ia un somnifer (ciclobarbital sau amital sodic 0,20 grame); să ia Cofedol asociat cu acid nicotinic (vasodilatator) 100—200 mg *per os* sau injectabil.

În migrenele premenstruale, se recomandă Lutestan (o fiolă intramuscular timp de 3—4 zile înainte de menstre). În migrena în care există ca factor cauzal o altă tulburare endocrină — tiroidiană sau hipofizară — se va administra opoterapia corespunzătoare.

Pentru ameliorarea stării generale a bolnavului migrenos, în special a circulaţiei sanguine, se recomandă un regim de viaţă şi de muncă echilibrat, vitamină B_6, Fosfobion, Bergonal şi Aslavital H_4.

Diagnostic. Diagnosticul pozitiv se stabileşte pe baza antecedentelor familiale de migrenă, pe debutul bolii în copilărie sau adolescenţă, pe caracterul crizelor (prodroame, pulsaţii dureroase), pe semnele vegetative asociate (anorexie, greaţă, vărsături), pe factorii şi medicamentele care scad durerea din timpul crizei (compresiunea pe arterele temporale superficiale, masajul pe regiunea cefii, tartratul de ergotamină).

Diagnosticul diferenţial va fi făcut cu:

— nevralgia trigeminală (apare după 45 de ani, crizele sînt fulgurante, durează puţin şi există zone de declanşare a durerii);

— cefaleea histaminică (Horton), în care crizele apar şi dispar brusc, sînt asociate de miază, hipersudoraţie unilaterală a feţei, lăcrimare, nas obstruat;

Scanned with OKEN Scanner

— cefaleea din unele tumori ventriculare (există semne de hipertensiune intracraniană);
— cefaleea din unele tumori occipitale (există halucinaţii vizuale);
— nevralgia sfenopalatină (Sluder), în care durerile predomină la ochi şi sînt însoţite de hipersecreţie lacrimală şi rinoree;
— cefaleea din anevrismele arteriale (angiografia şi examenul l.c.r.);
— cefaleea nevrotică (absenţa caracterului paroxistic, prezenţa cenestopatiilor în segmentul cefalic, oboseală, insomnie, aprosexie).

Etiopatogenie. Migrena este o afecţiune frecventă; apare între 20 şi 35 de ani. Majoritatea autorilor admit azi patogenia vasomotorie a migrenei. Durerea migrenoasă este obişnuit de cauză extra- şi intracraniană şi se transmite prin căile nervoase aferente (trigemen, glosofaringian, vag, rădăcinile posterioare ale nervilor 2 şi 3 cervicali). S-a mai constatat că în migrenă există o vasoconstricţie arterială corespunzătoare fazei precefalalgice şi fenomenul de vasodilataţie corespunzător fazei cefalalgice.

Potrivit cercetărilor unor medici australieni de la Spitalul Prince Henry din Malabar, migrena este provocată de scăderea procentului de serotonină din sînge. Se ştie că serotonina reglează constricţia vaselor sanguine.

Consecutiv scăderii ei, arterele cranioencefalice se dilată, ceea ce duce la instalarea migrenei.

Constatarea a permis şi descoperirea remediului: injecţiile cu serotonină.

O terapie recentă şi eficace a migrenei este şi aceea prin glutamat de magneziu.

În tratamentul crizelor de migrenă, glutamatul de magneziu s-a dovedit superior altor medicamente. Se injectează lent intravenos 10 cm^3 din soluţia 10% de glutamat de magneziu care în maximum 1/2 oră reuşeşte să sisteze accesul migrenos.

Se precizează că numai migrena simplă, tipică, beneficiază de administrarea glutamatului de magneziu, ceea ce reprezintă şi un test în ajutorul diagnosticului diferenţial.

Modul de acţiune al medicamentului urmează să fie mai ştiinţific clarificat. Se pare că magneziul intervine în faza prodromică în care există o vasoconstricţie intra- şi extracraniană, asupra muşchilor netezi, favorizînd o vasodilataţie şi diminuînd astfel sensibilitatea receptorilor neuro-musculari.

În faza a doua — cea dureroasă — magneziul, prin efectele lui hipotensive, se opune vasodilataţiei din teritoriul carotidei interne.

Dacă glutamatul de magneziu este administrat în faza de debut, criza de migrenă este jugulată şi nu se mai ajunge la faza a treia şi ultima, cînd se produce edemul perivascular.

Cefalalgia histaminică (Horton). Este o formă particulară de migrenă, de durere de cap vasculară strict localizată unilateral, frontoorbitar, care apare sub forma de crize succesive de scurtă durată.

Scanned with OKEN Scanner

Simptomatologie. Cefalalgia are caracter pulsatil, începînd prin durere sub forma de arsură în orbită, tîmplă şi regiunea frontală. Crizele ating maximum de intensitate în cîteva minute, apar în salve, la ore precise, cu regularitate de ceasornic. Printre semnele clinice asociate, se poate observa uneori un sindrom Claude Bernard-Horner (enoftalmie, mioză, ptoză palpebrală).

Tratament. Se va prescrie Arterenol (noradrenalină), medicament cu efect puternic vasoconstrictor, în doza de 4 mg în perfuzie de un litru dextroză 5%. Acţiunea medicamentului se exercită atît asupra vaselor intracraniene cît şi asupra celor extracraniene. Se va mai recomanda Cofedol *per os* cu 1/2—1 oră înaintea apariţiei crizelor, orar bine cunoscut de bolnav (2 drajeuri o dată). Cînd cefalalgia este de mică intensitate, ea poate să cedeze la analgezicele obişnuite, ca de pildă : Rp. Amidopirină 0,30 g, Fenacetină 0,20 g, Cofeină citrică 0,50 g, Codeină fosforică 0,02 g, Luminal 0,01 g. Pentru un caşet, f. ass. nr. XXX. Ds. intern 1—3/zi. Ca adjuvant, se pot utiliza sedative pe bază de brom, cloral hidrat, barbiturice, deoarece dacă bolnavul reuşeşte să adoarmă, criza trece. Mai poate fi prescris preparatul Antimigrin în doza de 3 tablete/zi timp de 10 zile. Bergonal este indicat în toate distoniile neurovegetative, în doză de 2—4 drajeuri/zi după mese.

Desensibilizarea la histamină se face prin injecţii intradermice, în doze progresive de la 0,1—1 ml, zilnic, în serii de cîte zece. Se pot folosi fiolele de histamină preparate de industria noastră farmaceutică (fiole a 1 ml, care conţin 0,1 mg clorhidrat de histamină).

În cazul în care migrena este asociată unei stări alergice, se va urmări desensibilizarea specifică ; în alergia la proteine se va administra, *per os*, peptonă 0,50 g de 3 ori pe zi. Se mai pot asocia : hiposulfitul de sodiu în soluţie de 10 % intravenos, clorura de calciu 10 % intravenos, 1/2 tabletă Romergan de 2 ori/zi.

Diagnostic. Diagnosticul pozitiv se pune pe baza tabloului clinic al crizelor. Cel diferenţial se va face cu :

— migrena simplă (crizele apar neregulat, durează mai mult timp şi există prodroame) ;

— nevralgia trigeminală (paroxisme dureroase pe un anumit teritoriu de distribuţie al nervului, caracter fulgurant, durata foarte scurtă, există zone declanşatoare, nu cedează la ergotamină).

Etiopatogenie. Migrena Horton poate fi provocată de afecţiuni debilitante generale, de diferiţi alergeni etc. Denumirea de cefalalgie histaminică provine din faptul că o durere de cap asemănătoare a putut fi reprodusă la omul normal la scurt timp după o injecţie intravenoasă de 0,35 mg histamină.

Migrena oftalmoplegică. Se caracterizează prin apariţia, în cursul cefalalgiei migrenoase, a unor paralizii trecătoare ale nervilor oculomotori.

Simptomatologie. Crizele migrenoase au un debut brusc, durează cîteva zile şi au o apariţie neregulată. Sînt unilaterale, de aceeaşi parte cu tulburările oculare (prodroame vizuale, scotoame).

Scanned with OKEN Scanner

Oftalmoplegia poate să apară cîţiva ani după migrena simplă. Cînd există doar paralizia parţială a nervului oculomotor comun, implicarea musculaturii oculare intrinseci are ca urmare o inegalitate pupilară, cu rigiditatea unilaterală a pupilei atît pentru reflexul fotomotor, cît şi pentru cel de acomodare-convergenţă. Cînd este interesată numai musculatura oculară extrinsecă, apare omolateral o ptoză palpebrală cu rotarea globului ocular în afară. Deseori, bolnavul are numai o diplopie determinată de paralizia unilaterală a muşchiului drept extern inervat de nervul oculomotor extern.

Oftalmoplegia începe cu interesarea nervului oculomotor comun şi, în crizele următoare, ea prinde şi ceilalţi nervi oculomotori, adică patetic cul şi oculomotorul extern.

Tratament. Este cel medicamentos antimigrenos şi cel antinevritic descris mai înainte.

Diagnostic. Diagnosticul pozitiv va fi stabilit pe tabloul clinic menţionat, iar cel diferenţial va fi făcut cu tumori ale nervilor 3 şi 4, cu anevrismele cerebrale, cu meningitele bazale, cu meningioame şi tuberculoame.

Etiopatogenie. Se admite că afectarea nervilor oculomotori ar fi datorită comprimării acestor nervi pe traiectul lor intracavernos de către artera carotidă internă, ai cărei pereţi sînt edematiaţi şi dilataţi.

Sindroamele vasculare migrenoase au, în ansamblul lor, o evoluţie lungă şi, în general, durează toată viaţa; la femei ele se pot ameliora odată cu menopauza sau, dimpotrivă, pot fi agravate de apariţia unei hipertensiuni arteriale, precum şi de alţi factori. Prognosticul vital este bun, şi ceea ce trebuie reţinut este faptul că printr-o medicaţie adecvată şi printr-un regim de viaţă şi de muncă potrivite, echilibrate, se poate preîntîmpina apariţia crizelor sau acestea o dată apărute, se poate diminua intensitatea lor.

SINDROAME VASCULARE HEMORAGICE

HEMORAGIA NAZALĂ

Este cunoscută sub numele de epistaxis, termen prin care se înţelege scurgerea de sînge din nas, sau rinoragie. Această hemoragie este deseori întîlnită în practica medicală, fie sub forma ei uşoară — cantitate mică şi oprire spontană — fie sub o formă gravă, cînd pune în pericol viaţa bolnavului şi necesită interventia promptă, obligatorie şi competentă a medicului.

În literatura rinologică din ultimii ani şi în presa de medicină generală, apar periodic publicaţii referitoare la cazuri de epistaxis grav, soldate uneori cu sfîrşit letal. Într-adevăr, hemoragia nazală cu caracter ameninţător este mai puţin excepţională decît se crede şi mai frecventă decît este mărturisită. Frecvenţa şi gravitatea acestui sindrom rinologic vascular

Scanned with OKEN Scanner

sînt strîns legate de particularităţile morfofiziologice ale foselor nazale, precum şi de o serie de condiţii circulatorii locale şi generale.

Nasul, organ al extremităţii superioare a marii căi aeriene şi porţiunea periferică a analizorului olfactiv, este prevăzut cu o vascularizaţie bogată, care formează numeroase confluenţe arteriovenoase în ţesutul conjunctiv submucos şi anastomoze largi, în contact strîns cu scheletul nazal.

Două mari sisteme arteriale, cel al carotidei externe şi cel carotidian intern asigură, prin mai multe ramuri care se anastomozează între ele şi cu vasele carotidiene de partea opusă, vascularizaţia foselor nazale. Anastomoza cea mai cunoscută poartă numele de pata vasculară, descrisă de Kisselbach. Ea este situată în porţiunea anteroinferioară a septului cartilaginos.

Rinoragia gravă succede, de obicei, unei rupturi vasculare care interesează concomitent joncţiunea ramurii superioare a arterei sfenopalatine interne cu artera etmoidală, precum şi punctul anastomotic al ramurii inferioare a arterei sfenopalatine cu artera palatină superioară. Este necesar de menţionat că toate aceste vase ale mucoasei nazale sînt sărace în fibre contractile şi nu au protecţia unui ţesut conjunctiv supraiacent. Din această cauză, ele se lasă uşor destinse de variaţiile de tensiune ale circulaţiei generale. Numeroase manifestări fiziologice — neurovasoreflexe — determină în mod obişnuit un abundent aflux de sînge la nivelul mucoasei pituitare. Ori de cîte ori această turgescenţă vasculară se asociază unor cauze patologice locale şi generale se produce ruptura vaselor, efracţia epiteliului mucoasei şi un epistaxis, care capătă o deosebită amploare în stările hemoragipare.

Alături de această reţea arterială densă de la nivelul septului nazal, se găsesc lacurile venoase din ţesutul vasculoerectil al cornetelor nazale, ele reprezentînd o importantă sursă de sînge, care poate ocaziona, consecutiv traumatismelor accidentale sau operatorii, abundente hemoragii nazale.

Multe sînt cauzele care pot provoca o hemoragie nazală. Ele pot fi grupate în cinci categorii: cauze locale, generale, traumatice, favorizante şi, în sfîrşit, nedeterminate.

Cauzele locale sînt numeroase şi cele mai obişnuite constau într-o eroziune a capilarelor zonei Kisselbach, zonă accesibilă şi expusă microtraumatismelor felurite: zgîrietura cu unghia, inhalaţia pulberilor şi a substanţelor volatile corozive la muncitorii din industria chimică (cu deosebire la cei care lucrează cu bicromat de potasiu etc.).

Inflamaţiile acute şi cronice ale mucoasei nazale (coriza acută epidemică, sinuzitele, rinita pseudomembranoasă, rinita atrofică etc.) sînt tot atîtea cauze care pot determina constituirea unui ulcer vascular pe care să se dezvolte, ulterior, un granulom sau un polip sîngerînd. Alteori, insuficienţa de nutriţie locală, rezultată din tulburările de motricitate ale capilarelor, conduce la apariţia unui ulcer trofic perforant, care este de asemenea cauza unor repetate epistaxisuri.

Tumorile cavităţilor nazale sau cele ale cavităţilor anexe, fibromul sîngerînd nazofaringian, care provoacă hemoragii nazale bruşte şi abun-

Scanned with OKEN Scanner

dente, tumorile maligne conjunctive sau epiteliale a căror evoluţie se traduce prin hemoragii mici şi repetate, corpii străini ai foselor nazale, rinolitiaza, prezenţa de hirudinee şi feluriţi sporozoari, completează tabloul cauzelor locale.

Cauzele generale sînt de asemenea numeroase şi epistaxisul este adeseori prodromic unei boli infecţioase sau simptomatic pentru o visceropatie.

Astfel, boala hipertonică provoacă frecvent hemoragii nazale prin ruptura uneia din ramurile arterei sfenopalatine şi, în toate aceste cazuri, focarul hemoragic este situat în regiunea posterioară a foselor nazale. Pe lîngă ateromul tunicilor arteriale — arterioscleroza — *bolile organice ale inimii* (stenoza şi insuficienţa mitrală sau aortică, miocardita), *bolile ficatului* (simpla congestie, hepatita epidemică, ciroza, spirochetoza icterohemoragică, insuficienţa hepatică), *bolile rinichiului* (nefrita parenchimatoasă şi cu deosebire nefrita interstiţială), precum şi unele *boli pulmonare* (tusea convulsivă, emfizemul, tuberculoza) alcătuiesc un mănunchi de cauze de ordin general, care pot provoca o hemoragie nazală.

Alături de acestea, se mai situează *bolile infectocontagioase* (pojar, scarlatină, difterie, variolă, gripă, bronhopneumonie, febră tifoidă, boala reumatismală, paludism etc.), *bolile sîngelui* (hemofilia, leucemiile, agranulocitoza, anemiile grave, telangiectazia multiplă hemoragică — angiomatoza bolii Rendu-Osler cu localizare pe mucoasa nazală — sindroamele venulare constituţionale etc.), *bolile carenţiale* (avitaminozele, scorbutul etc.), *bolile profesionale* (intoxicaţii cu oxid de carbon, arsenic, fosfor, plumb), *bolile congenitale* (coriza sîngerîndă a sugarului eredoluetic etc.), precum şi unele *discrinii* care pot provoca, prin fenomenul de sinergie genitonazală, epistaxisul vicariant al fluxului menstrual din epoca pubertăţii, din sarcină, din insuficienţa ovariană, din menopauza fiziologică sau patologică.

Cauzele traumatice. Fractura bazei craniului, fractura piramidei nazale, a lamei ciuruite a etmoidului, intervenţiile chirurgicale pe fosele nazale şi pe cavităţile accesorii — toate acestea sînt generatoare de hemoragii nazale.

Un al patrulea grup de cauze — cauzele *favorizante* — ţin de congestia cefalică la cei care practică exerciţii fizice obositoare, ascensiuni, băi de soare prelungite, excese gastronomice, alcoolice, sexuale, la cei care muncesc la temperaturi înalte, chesonieri, scafandri, lucrători subterani etc.

Cauzele nedeterminate alcătuiesc eticheta etiologică a bolii Rebattu şi Bolot în care, cu toate investigaţiile clinice făcute, nu poate fi descoperită cauza şi epistaxisul rămîne denumit criptogenetic sau esenţial.

Diagnostic. Stabilirea diagnosticului de hemoragie nazală este dintre cele mai simple pentru orice medic practician.

Tratament. Hemostaza locală este, fără îndoială, obiectivul major şi imediat al oricărei acţiuni terapeutice. Ea trebuie practicată în timp util, adică mai înainte ca tensiunea arterială să se prăbuşească şi să producă anemia centrilor nervoşi.

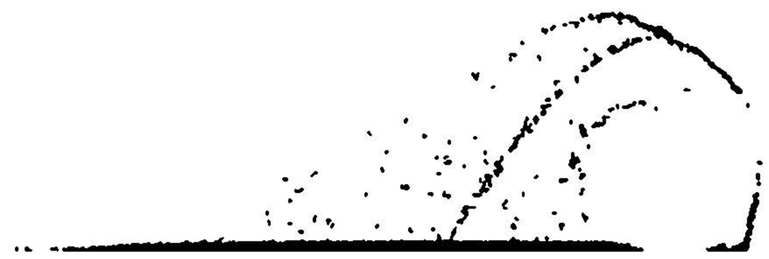

Scanned with OKEN Scanner

Mijloacele de care dispunem pentru a opri o hemoragie nazală sînt numeroase. Ele trebuie alese şi folosite cu discernămînt, adică adaptate varietăţii sau tipului clinic al hemoragiei bolnavului în cauză. Astfel, cînd este vorba de un tînăr prezentînd o hemoragie nazală puţin abundentă, vom căuta mai întîi să uşurăm circulaţia de întoarcere în vena jugulară,

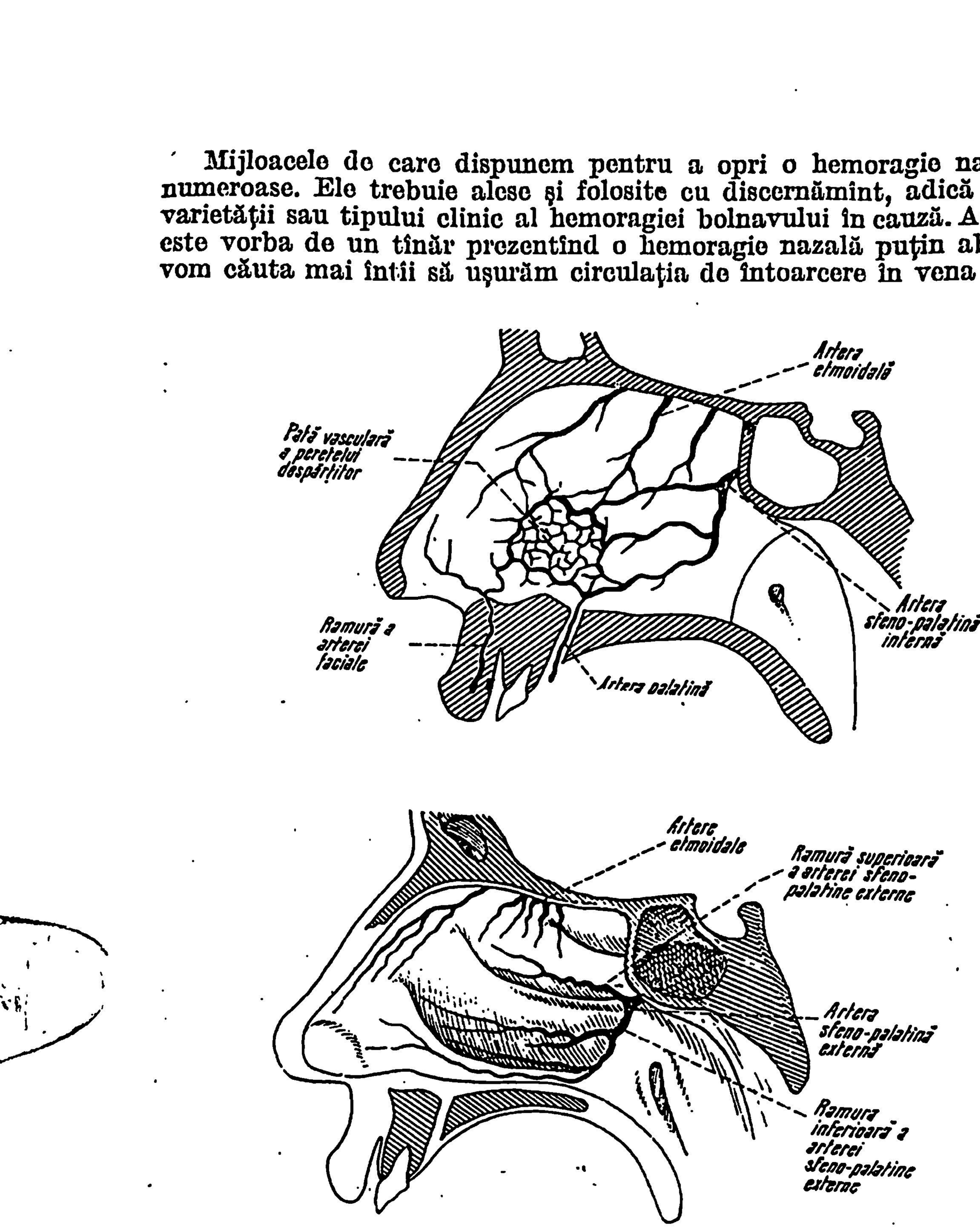

Fig. 63. — Arterele foselor nazale (după G. Portmann).

deschcind gulerul şi cămaşa. Vom aşeza bolnavul pe scaun, îl vom pune să sufle nasul şi să elimine astfel cheagurile de sînge. Prin această restabilire a permeabilităţii respiratorii nazale, vom putea obţine adesea hemostaza fără a mai fi necesar un alt tratament.

Dacă hemoragia continuă, se va folosi un mijloc simplu — acela al compresiunii digitale pe aripa nazală respectivă —, compresiune care poate fi făcută de medic, de un ajutor al său, sau de însuşi bolnavul, timp

de aproximativ zece minute. Această manevră este necesar să fie executată uneori indirect, adică prin interpunerea unui fragment de vată sau compresă, așezate pe pata vasculară, imbibate cu trombină sau cu sol. de : cocaină 2%, adrenalină 1%, efedrină 2—3%, apă oxigenată, antipirină. Compresiunea poate fi realizată și cu ajutorul unor cleme, care au avantajul de a lăsa liberă respirația nazală.

Aceste metode, care satisfac adesea nevoia imediată a hemostazei, au un caracter provizoriu și, pentru prevenirea recidivei, este bine să fie completate cu un tratament mai eficient al eroziunii vasculare.

Metoda simplă și ușor de aplicat pentru orice practician este cauterizarea regiunii hemoragipare cu o substanță chimică, cea mai uzitată fiind nitratul de argint. Tehnica ei este următoarea : după ce bolnavul își suflă nasul, se procedează la anestezia locală a suprafeței sîngerînde cu ajutorul unui tampon de vată îmbibat în sol. de cocaină 5% sau prin vaporizare cu Xilestezin și E.A.C. După aproximativ 10—15 minute, timp necesar pentru instalarea anesteziei, se aplică pe pata vasculară fie vîrful unui creion de nitrat de argint, fie o perlă de nitrat pe care o obținem în felul următor : încălzim la o flacără extremitatea unui portvată auricular pînă ce se topesc cristalele de nitrat de argint care, prelingîndu-se apoi pe tija ținută vertical, formează prin răcire o boabă de nitrat, netedă și fixă. Cauterizarea mai poate fi făcută și cu alte substanțe chimice (sol. de acid tricloracetic, clorură de zinc, acid cromic etc.), precum și pe cale electrică cu ajutorul platinei sferice a galvanocauterului, sau prin diatermocoagulare.

Consecutiv nitratării sau electrocauterizării se formează o escară cafenie care, după eliminare, lasă în locul cauterizat un țesut fibros, aderent la sept, și care împiedică repetarea hemoragiei la acest nivel. În cazurile în care cauterizarea este necesară pe ambele fețe ale septului, pentru a evita tulburări de nutriție, necroză și instalarea unei perforații, este prudent ca cele 2 fețe să fie tratate la un interval de cîteva zile.

Cînd hemoragia este abundentă și nu se oprește prin aceste metode simple, ceea ce se petrece ori de cîte ori se produce ruptura unei ramuri arteriale mai importante, este necesară aplicarea tamponamentului nazal. Tamponamentul foselor nazale poate fi făcut, după necesitate, numai anterior, uni- sau bilateral, sau asociat cu un tamponament posterior parțial sau total.

Tamponamentul anterior este mai adesea folosit și, cînd este corect aplicat, el ne poate dispensa de efectuarea tamponamentului posterior. Tamponamentul se face după anestezie prealabilă a fosei nazale prin comprese îmbibate cu sol. cocaină 5%. Meșa sau meșele folosite pentru tamponament trebuie să fie lungi de 0,50—1 metru și late 1—3 cm, sterilizate și îmbibate cu Venostat și ulei de vaselină simplu, gomenolat sau eucaliptolat. Capătul cu care se începe introducerea în fosa nazală este reținut pe planșeul vestibulului nazal, iar bucla care rezultă este împinsă și aplicată pe cadrul coanal. Restul meșei sau al meșelor sînt introduse progresiv pe toată întinderea fosei nazale — de sus în jos și dinapoi înainte — în formă de acordeon. După umplerea întregii cavități

nazale, se trage puţin de capătul iniţial al meşei şi se realizează astfel o aderenţă strînsă şi totală a ei cu pereţii fosei nazale.

Tamponamentul anterior mai poate fi făcut cu ajutorul peliculelor sau bureţilor de fibrină, cu gelaspon îmbibat cu E.A.C. (acid epsilonaminocaproic). Folosirea compreselor pătrate multiple este o metodă pe care personal n-o recomandăm, deoarece oferă riscul uitării unei comprese, urmată de resorbţii şi complicaţii septice. Tot pentru tamponamentul anterior se pot folosi degete de mănuşă de cauciuc umplute cu comprese sau aşa-numitele baloane de cauciuc, introduse în fosa nazală şi apoi umflate cu aer.

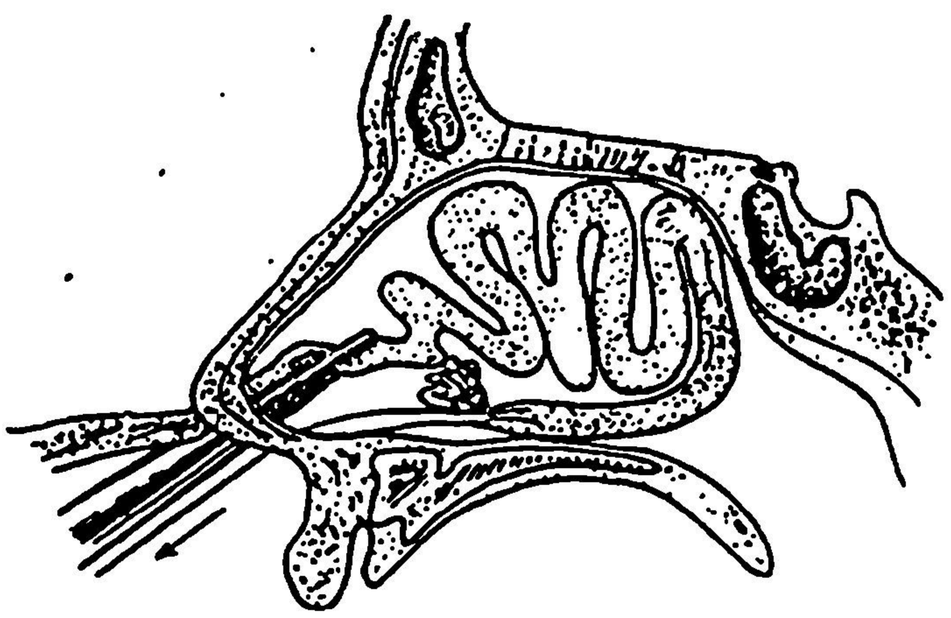

Fig. 64. — Tamponament nazal anterior.

Bolnavul cu tamponament anterior va trebui să fie supravegheat pentru a se evita continuarea sîngerării pe cale posterioară, nazofaringiană, şi pentru a combate la timp apariţia unor complicaţii septice nazosinuzale sau nazofaringotubarootice.

Tamponamentul posterior are indicaţii mai restrînse şi în multe din cazuri se poate renunţa la aplicarea lui.

Tehnica tamponamentului posterior clasic constă, după prealabilă anestezie a fosei nazale şi a nazofaringelui, în primul rînd din confecţionarea unui tampon în raport cu mărimea cavumului respectiv, la mijlocul căruia se leagă trei fire groase de catgut sau mătase. Se introduce mai întîi prin una din fosele nazale o sondă Nélaton subţire pînă ce capătul ei ajunge la orofaringe. De aci este apucat cu o pensă şi tras afară din gură, unde, de acest capăt, se leagă unul din firele tamponului. Retrăgînd sonda prin nas, firul respectiv pătrunde prin coană în fosa nazală şi iese prin orificiul narinar. Aceeaşi manevră o repetăm de partea opusă. Trăgînd apoi de amîndouă firele şi ajutînd în acelaşi timp cu degetele progresiunea şi ascensiunea tamponului înapoia vălului palatin, tamponul ajunge în nazofaringe şi se fixează pe pereţii lui. Cele două fire sînt apoi legate pe o compresă împăturită şi aşezată înaintea narinelor. Cel de al treilea fir este scos din cavitatea bucală la nivelul uneia din comisurile labiale şi este fixat cu leucoplast pe obraz. El va servi la extragerea tamponului după 48 de ore.

Pentru a remedia într-o oarecare măsură inconvenientele tamponamentului posterior total (complicaţii septice auriculare etc.) unii rinologi au imaginat varianta unui tamponament parţial, unilateral, de tip combinat — anterior şi posterior — cu ajutorul unui tampon conic al cărui vîrf este tras prin buconazofaringe şi coană în fosa nazală, pînă ce baza tamponamentului conic blochează orificiul coanal.

În scopul prevenirii complicaţiilor septice sinuzale şi auriculare, este recomandabil să se administreze bolnavului 400 000—800 000 U.I. penicilină zilnic, administrată la 4—6 ore sau 1—2 grame Sulfametin.

Scanned with OKEN Scanner

În hemoragiile recidivante, incoercibile, medicul generalist va trimite de urgenţă bolnavul la o secţie O.R.L., unde se poate recurge la o hemostază chirurgicală, constînd după caz, din rezecţia submucoasă a porţiunii cartilaginoase a septului nazal sau, în cazuri grave, din ligaturi arteriale mul-

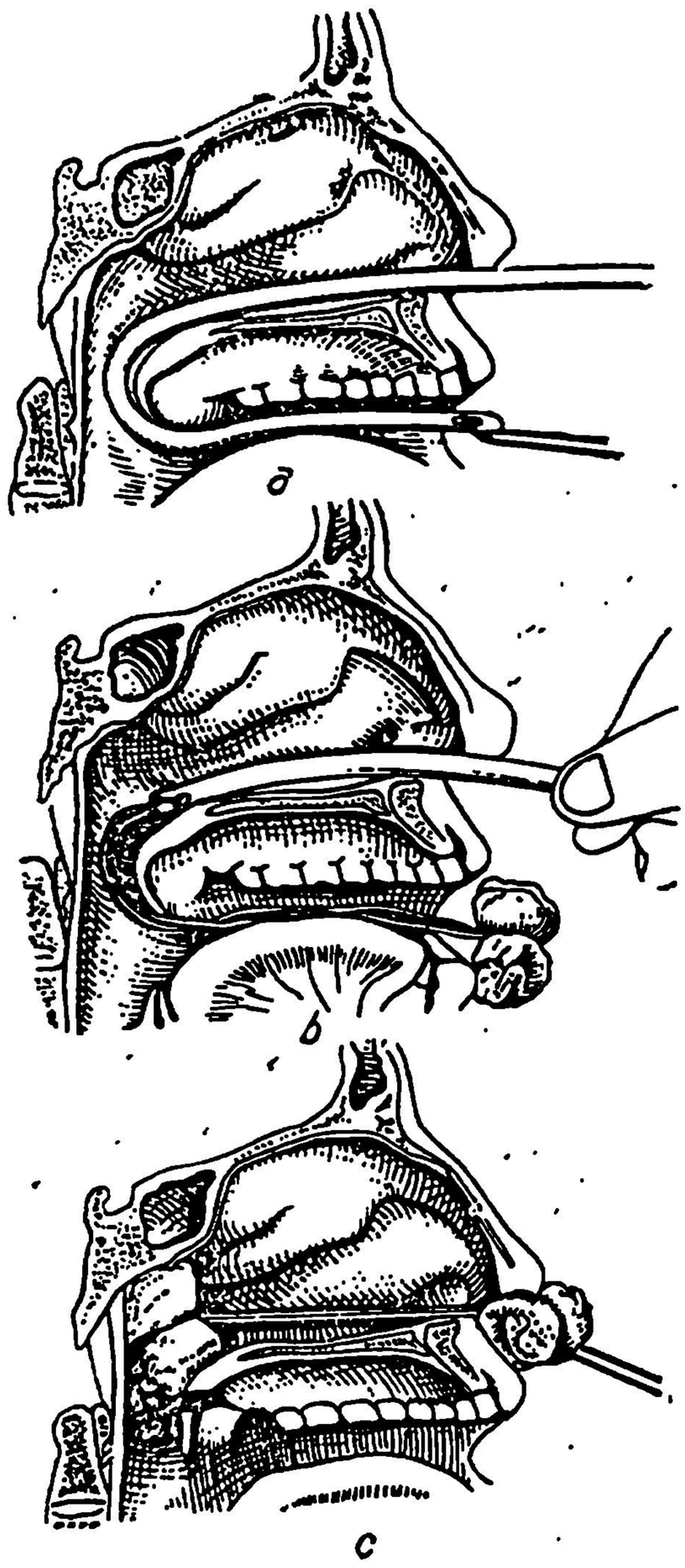

← *Fig. 65. — Tamponament nazal posterior bilateral.* a = Introducerea sondei Nélaton; b= legarea tamponului şi tracţiunea lui în cavum; c = hemostaza asigurată.

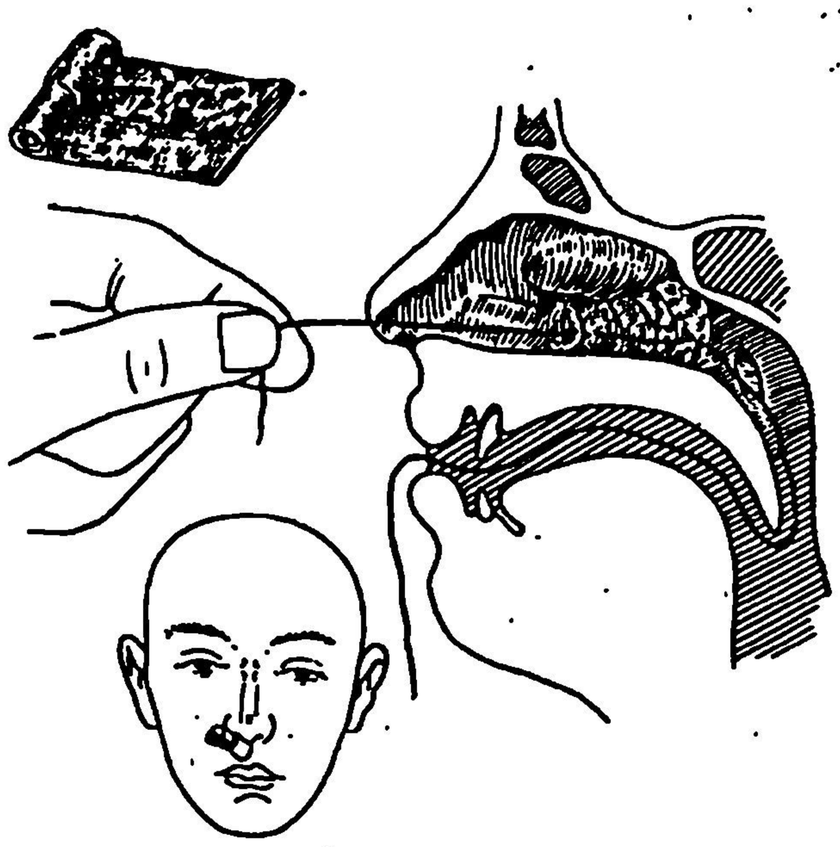

Fig. 66. — Tamponament nazal posterior unilateral.

tiple (arterele carotide externe sau maxilară internă şi artera etmoidală anterioară).

Hemostaza locală, obţinută printr-unul din mijloacele de mai sus, nu trebuie să însemne sfîrşitul misiunii medicului. El nu poate considera epistaxisul ca un simplu accident local, desprins de restul organismului. În scopul prevenirii recidivelor, el trebuie să caute leziunile somatice în cauză care au provocat hemoragia, prescriind şi aplicînd tratamentul necesar.

Va fi folosită medicaţia hemostatică şi corectoare a stărilor de discrazie sanguină, a alterărilor endoteliului vascular, a deficienţei hepa-

Scanned with OKEN Scanner

tointestinale în sinteza vitaminei K, prin administrare de gammaglobuline, microtransfuzii, extract de ficat, vitamină B_{12}, vitamină C, vitamină K_1, Fitomenadion, E.A.C. (acidul epsilonaminocaproic), Venostat, Rutosid, lob posterior de hipofiză (cînd nu este vorba de gravide), săruri de calciu, sonde intranazale de radium, radioterapie asociată pe regiunea nazală şi pe splină etc.

HEMORAGIA TRAHEOBRONHICĂ (PSEUDOHEMOPTIZIA)

Simptomatologie. Bolnavul se prezintă la consultul medicului generalist îngrijorat de faptul că, în plină sănătate, cu o stare generală bună, sau alteori avînd subfebrilităţi intermitente şi uşoară tuse, expectorează sînge roşu, neaerat, în cantităţi mici. Această hemoragie apare ziua sau noaptea şi se repetă la diferite intervale.

Tratament. Prima recomandare făcută bolnavului, este aceea de a păstra repaus la pat. Se va prescrie o medicaţie hemostatică constînd din : Clorocalcin 3 linguriţe/zi, Vitamina K_1, Fitomenadion, Acid epsilonaminocaproic (injecţii intravenoase 2—3 fiole/zi), Venostat fiole, injecţii subcutanate 2—3/zi, Vitamină C 500 2 fiole/zi, Rutosid (vitamină P) intramuscular, 2 fiole/zi, lob posterior de hipofiză, în afara sarcinii. Alimentaţie consistentă, dar uşoară şi lipsită de ingurgitarea de băuturi fierbinţi (ceai, lapte, supă).

Tratamentul cauzal se va adresa factorilor etiologici respectivi. Se va acorda atenţie profilaxiei factorilor de mediu iritativ (pulberi, gaze toxice etc.) şi bolilor vasculare.

Diagnostic. Hemoragia traheobronhică este uşor de constatat. Mai dificil este diagnosticul diferenţial cu hemoptizia adevărată şi precizarea etiologiei.

Pentru precizarea diagnosticului clinic şi etiologic, medicul generalist va trimite bolnavul la un serviciu de bronhologie, O.R.L. sau la un serviciu de ftiziobronhologie.

Etiologie. Ca şi hemoragia nazală vicariantă, şi hemoragia traheobronhică poate fi observată la femei în perioadele premenstruale. Atmosfera poluată cu pulberi, vapori chimici, gaze toxice industriale etc. este o altă cauză. Boala hipertonică, anumite stări de hemocrază, inflamaţii şi exulceraţii ale mucoasei, astmul, micozele, luesul, silicoza, chistul hidatic, angiomatoza familială Osler-Rendu etc. sînt tot atîtea cauze care pot provoca o astfel de hemoragie.

HEMORAGIA ESOFAGIANĂ

Simptomatologie. Bolnavul vine la medic pentru hematemeză sau melenă. Uneori, precizează că a avut o senzaţie de constricţie retrosternală şi dorsală interscapulară, după care a scuipat sînge la cîteva ore sau zile. În cazurile în care hemoragia s-a repetat de mai multă vreme, bolnavul

Scanned with OKEN Scanner

poate prezenta semne de anemie secundară — paloare, adinamie, transpiraţie şi chiar lipotimii.

În prezenţa unei hematemeze, medicul generalist trebuie să se gîndească şi la posibilitatea existenţei varicelor esofagiene.

Tratament. Ca şi în orice hemoragie, sistarea hematemezei are caracterul unei asistenţe de urgenţă. Hemostaza va fi asigurată, cel puţin temporar, prin tratament medicamentos, cu ajutorul substanţelor coagulante obişnuite, menţionate în capitolele precedente. Perfuziile mici şi repetate de sînge sînt de un real folos. Această metodă de urgenţă nu este decît paleativă, dar va acorda medicului generalist timpul necesar pentru a transporta bolnavul într-o clinică de chirurgie, unde, după stabilirea unui bilanţ clinic şi radiologic, se va putea efectua fie o esogastrectomie polară superioară, fie o anastomoză portocavă.

Diagnostic. În sprijinul diagnosticului clinic se va cere o radiografie, care poate evidenţia o serie de umbre mai mult sau mai puţin neregulate şi longitudinale. Deşi esofagoscopia este o metodă de investigaţie care poate ajuta diagnosticul de certitudine al varicelor, este preferabilă abstenţia.

Etiologie. Varicele esofagiene se întîlnesc frecvent la etilicii cronici suferinzi de ciroză hepatică.

Examinările amănunţite au stabilit pe lîngă o ectazie venoasă şi leziuni la nivelul pereţilor vasculari, fapt care demonstrează că poate fi vorba de un mecanism mai complex.

Cauze posibile ale tulburărilor circulatorii la nivelul sistemului venos esofagian sînt: colecistita, compresiunile venei porte prin tumori, peritonita, adenopatii etc., tromboza portală, angioamele venei porte, splenomegalia, boala Banti, leucemia limfoidă cronică, afecţiuni hepatosplenice, gastrice, pancreatice etc. Hemoragia esofagiană se produce pe un teren varicos prin erodarea peretelui vascular, provocată de un proces inflamator, sau prin traumatismul unei endoscopii. Sediul hemoragiei este cel mai adesea în 1/3 inferioară a esofagului, varicozităţile existente aci continuîndu-se cu cele din mucoasa gastrică.

HEMORAGIA AURICULARĂ

Hemoragia auriculară sau otoragia este scurgerea de sînge prin conductul auditiv extern. Ea poate să fie produsă de o ruptură traumatică a timpanului (barotraumatism, fracturi ale pereţilor cutiei timpanice etc.), de o tumoare benignă sau malignă (granulom telangiectazic, hemangiom, glomus timpanojugular etc.).

Hemotimpanul este un extravazat sanguin conţinut în cutia timpanică; el poate evolua spre resorbţie şi restabilirea funcţională sau se poate infecta secundar dînd naştere la o otită medie supurată. În caz de resorbţie incompletă, se pot forma aderenţe fibrinoase între oscioare şi pereţii cutiei timpanice sau la nivelul ferestrelor labirintice. Hemotimpanul

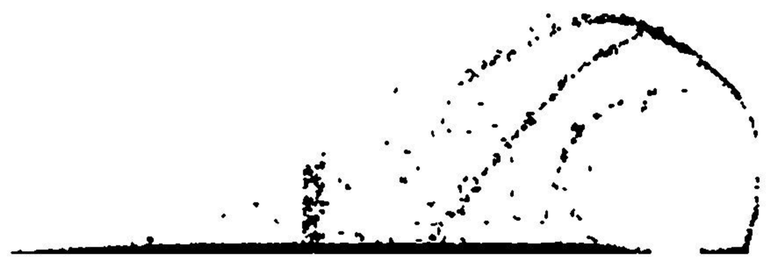

Scanned with OKEN Scanner

poate fi urmat şi de aderenţa membranei timpanice la promontoriu (peretele medial sau labirintic) şi această otită fibroadezivă duce la o pierdere importantă a audiţiei.

Hemoragia urechii interne realizează un sindrom supraacut cu crize violente de vertij, surditate şi acufene intense. Ameţeala este foarte puternică şi durează mai multe zile sau săptămini pînă să dispară şi lasă în urma ei o ureche moartă din punct de vedere funcţional, cohlear şi vestibular.

Hemoragia labirintică sau boala Ménière (a nu se confunda cu sindromul Ménière) este rar observată, putînd fi produsă de hipertensiunea arterială malignă, leucoze, maladii trombotice.

SINDROMUL VASCULAR COHLEAR ACUT (ICTUSUL COHLEAR)

Cunoscut şi sub numele de surditate bruscă vasospastică, face parte din urgenţele funcţionale O.R.L.

Frecvenţa sporită a bolilor vasculare, aşa cum este reflectată în ansamblul morbidităţii generale din majoritatea ţărilor lumii, este o realitate de care organele de ocrotire a sănătăţii din ţara noastră se preocupă în mod deosebit.

În fiziopatologia circulaţiei, nici o cauză nu acţionează izolat. Un obstacol mecanic irită în acelaşi timp pereţii vasculari şi dezlănţuie un reflex al plexului vegetativ, care, la rindul său, provoacă un spasm durabil pe întreg arborele vascular.

Tulburările de hemodinamică arterială au răsunet asupra circulaţiei capilare şi venoase; aceste tulburări, intensificate şi prelungite în timp de reacţiile circulaţiei de întoarcere, agravează leziunile iniţiale sau creează altele noi.

Sistemul arteriocapilarovenos funcţionează ca un tot şi diversele sale componente se intercondiţionează dinamic. Mai mult, modificările circulaţiei vasculare produc tulburări în circulaţia lichidului tisular pericapilar, care la rîndul lor se răsfrîng asupra circulaţiei vasculare. Intensitatea şi durata tulburărilor circulatorii depind astel de factorul producător iniţial, de starea anatomică şi funcţională a tuturor segmentelor vasculare, de condiţiile metabolice tisulare, de reflectivitatea vegetativă, într-un cuvînt de capacitatea individuală de compensare a accidentului iniţial.

Heidelman arată că, în fiziopatologia circulaţiei de tip terminal poate exista o anomalie funcţională premorbidă întîlnită foarte des şi denumită complexul simptomatic spasticoaton. Cu ajutorul microscopiei electronice, a fost depistată o constricţie impresionantă a arteriolelor la bolnavii suferinzi de tulburări neurovasomotorii, în timp ce capilarele şi venulele erau ectaziate, alungite, sinuoase.

În astfel de vase, sîngele circulă foarte încet şi neuniform, producîndu-se uneori o stază completă. În majoritatea cazurilor, complexul spasticoaton nu este decît un simptom parţial al unei tulburări de reglare centrală,

Scanned with OKEN Scanner

în care apar concomitent tulburări nervoase endocrine şi alergice, foarte variate.

Particularităţile anatomohistofiziopatologice ale cohleei sînt reprezentate de structuri neurosenzoriale deosebit de fragile la cele mai diferite noxe. Existenţa unei vascularizaţii de tip terminal, asigurată de vase cu traiectul lung şi sinuos, cu raporturi intime între elementele vasculare şi nervoase, explică dependenţa reversibilităţii fenomenelor patologice ce survin la nivelul ei, de rapiditatea diagnosticării lor şi a instituirii unei terapii corespunzătoare.

Rezistenţa cohleei umane la întreruperea temporară a aportului de sînge, de metaboliţi şi de oxigen, nu este încă destul de bine cunoscută.

Experienţele pe animale au arătat că anoxia realizată prin obstrucţia temporară a arterei auditive interne determină, în 60 de secunde, un deficit microfonic cohlear recuperabil în maximum 8 minute. Dacă stopul vascular total al arterei auditive interne depăşeşte 30 de minute, recuperarea funcţională cohleară este incompletă. De asemenea, obstrucţia venei cohleare inferioare şi a tributarelor ei produce pierderi rapide ale funcţiei auditive, cu degradări histologice caracteristice.

Toate aceste consideraţii de ordin fiziopatologic justifică încadrarea tulburărilor acute cohleare în grupul bolilor ce solicită o asistenţă de urgenţă.

Asistenţa terapeutică necesită, în primul rînd, o acţiune susţinută de culturalizare şi de educaţie sanitară a populaţiei, care în prezenţa unei surdităţi brusc instalate trebuie să se adreseze medicului. Acesta, pe baza anamnezei şi a examenului clinic cardiovascular şi general, va putea orienta diagnosticul spre un accident vascular cohlear posibil.

Medicul generalist este bine să cunoască necesitatea instituirii unui tratament precoce. Ţinînd seama că o surditate brusc instalată este în marea majoritate a cazurilor unilaterală şi că aproximativ jumătate se vindecă sau se ameliorează spontan, el nu va recurge la tratamente eroice, cu atît mai mult cu cît o serie de medicamente ce pot fi aplicate nu au fost verificate pe serii comparative, cu mijloace şi metode de obiectivare riguroase.

Trei etiologii pot să provoace un sindrom cohlear acut: *spasmul vascular*, *edemul endolabirintic* şi *infecţia virală*.

Aşadar, medicaţia va fi pe cît posibil etiotropă. Existenţa unei rinofaringite concomitente, a unei febricule, a unei limfocitoze sanguine şi a unei cefalee posterioare occipitocervicale, semnifică origina virală — şi în acest caz va fi administrată o asociaţie medicamentoasă antibioticoantivirală (Virustat, Complex vitaminic B, Vitamina A, Acid folic).

„Terenul" bolnavului permite suspectarea unei origini vasculare: ateroscleroză cerebrală, distonie neurovegetativă, osteoartroză vertebrală cervicală cu insuficienţă circulatorie vertebrobazilară. În aceste cazuri, se impune administrarea hormonilor corticosteroizi, a acidului folic, a vitaminei A şi a unei perfuzii cu substanţe simpatolitice. Timp de 3 zile consecutiv, se va perfuza în mod lent (2—3 ore), o soluţie glucozată conţinînd 0,006 g Hidergin şi 0,10 g Petidin. Hiderginul diminuează

rezistenţa vasculară cerebrală, măreşte debitul sanguin şi amplifică consumul de oxigen al creierului.

Cea de a treia etiologie — aceea a edemului endolabirintic — poate fi consecinţa unei stări de alergie sau de insuficienţă renală. Corticoizii în doze mari au aici o indicaţie majoră şi este recomandabil să li se asocieze injecţii intravenoase cu sulfat de magneziu 15%, cîte 10 ml zilnic, precum şi diuretice de tipul acetazolamidei (Ederen). De asemenea, se vor prescrie acid folic, vitamină A şi complex B. Personal, am obţinut rezultate satisfăcătoare ori de cîte ori am asociat oxigenul în injecţii hipodermice şi în aerosoli.

Medicaţia anticoagulantă (Heparină, Pelentan, Tromexan, Warfarin) se va administra sub control strict medical şi numai după precizarea contraindicaţiilor.

Din experienţa personală am constatat eficienţa următoarei scheme de tratament:

— suprimarea tuturor toxicelor (alcool, tutun, ceai natural, cafea);

— administrarea de heparină, care are acţiune vasodilatatoare, trombolitică şi antihialuronidazică, în doză de 150—200 mg/zi, pe cale intravenoasă în 3 doze timp de 6 zile, după care se va continua cu un medicament anticoagulant (*per os* Pelentan, Tromexan etc.), în doză de 1—2 tablete/zi sub controlul strict al timpului de protrombină;

— administrarea de hormoni corticosteroizi (cu excepţia surdităţii recunoscută de origină virală) 40—100 mg/zi, timp de 7—14 zile, scăzînd doza progresiv;

— medicaţie deshidratantă, diuretică (Nefrix 2 tablete/zi, Ederen 2 tablete/zi), la care se asociază un regim hiposodat şi de restricţie a lichidelor;

— histamină, 1 ml din concentraţia 1‰, diluată în 200 ml ser fiziologic steril, în perfuzie intravenoasă timp de 7 zile;

— nitrit de amil, 2—3 tablete perlingual pe zi, timp de 3—4 zile;

— vegetativolitice de tipul prometazinei 2—3 tablete/zi;

— oxigen în injecţii subcutanate şi în aerosoli;

— vitamină B_1 200—300 mg/zi şi vitamină B_{12} 3 000—5 000 gamma/zi timp de 10 zile.

În privinţa administrării de: novocaină, acetilcolină, Perifen, Trifosfaden şi vitamină PP, efectele lor s-au dovedit a fi inconstante.

Dat fiind că această schemă terapeutică este complexă şi reprezintă o terapie majoră, medicul generalist va spitaliza neîntîrziat şi obligator bolnavul într-o secţie O.R.L.

SINDROMUL VASCULAR VESTIBULAR

Am consemnat în subcapitolul de fiziopatologie al tulburărilor vestibulare că formaţiunile neurosenzoriale ale acestui organ sînt mai eficient protejate prin unele mecanisme specializate împotriva variaţiilor de presiune ale circulaţiei generale.

Scanned with OKEN Scanner

Noţiunea de insuficienţă vertebrobazilară este de dată relativ recentă şi prin ea se înţeleg tulburările de hemodinamică în domeniul arterial vertebrobazilar, datorite mai multor cauze. Dacă o tromboză arterială sau o compresiune extrinsecă favorizează o astfel de insuficienţă circulatorie, ea poate fi corectată prin existenţa unei circulaţii colaterale. Alteori, un sistem arterial puţin modificat poate provoca, sub influenţa unei hipotensiuni mari sau a unei rotaţii exagerate a capului (care scade debitul arterial vertebral), accidente de insuficienţă vertebrobazilară. La fel, unele anomalii ale arterei vertebrale, cum sînt acelea ale originei vertebralei, care ia naştere din artera carotidă primitivă sau chiar direct din aortă, sau a calibrului diferit, una din cele două artere vertebrale fiind mai mică sau chiar absentă.

Organele lezate prin ischemia provocată de aceste cauze sînt cele irigate de colateralele sistemului arterial vertebrobazilar şi în primul rînd:

— trunchiul cerebral şi în special căile şi centrii vestibulari;

— partea posterioară a hemisferelor cerebrale, unde se află centrii vizuali şi oculomotori;

— cele două labirinte.

După importanţa, amploarea şi durata ischemiei, insuficienţa vertebrobazilară poate provoca o alterare definitivă sau tranzitorie a funcţiei vestibulare.

Simptomatologie. Semnele clinice ale insuficienţei vertebrobazilare sînt legate de sediul leziunii de la nivelul nucleilor şi a căilor nervoase şi de amploare lor, ceea ce conferă un polimorfism simptomatologic.

Aceste simptome clinice se repartizează în două mari grupe: fie semne permanente, care exprimă un ramolisment ischemic de tipul sindromului Wallenberg, fie, mai adesea, tulburări trecătoare de hemodinamică vertebrobazilară.

În aceste forme clinice tranzitorii, poate fi observată o paraplegie temporară fără pierderea cunoştinţei, asociată cu semne vestibulare şi oculare (diplopie, modificarea cîmpului vizual). Semnele vestibulare constau fie într-o ameţeală de tip rotator periferic, fie în tulburări declanşate de mişcările capului.

Diagnostic. În prezenţa unui bolnav în vîrstă de peste 50—60 de ani, care ne consultă pentru un sindrom vestibular, sîntem obligaţi să investigăm şi alte simptome care ar putea indica existenţa unei insuficienţe vasculare vertebrobazilare, şi în special:

— prezenţa simptomelor şi a semnelor de leziune a trunchiului cerebral şi a lobilor occipitali, mai ales atunci cînd acestea apar o dată cu mişcările de rotaţie sau de hiperextensie a capului;

— existenţa semnelor periferice de ateromatoză;

— descoperirea unui suflu stetacustic cervical;

— absenţa modificărilor electroencefalografice.

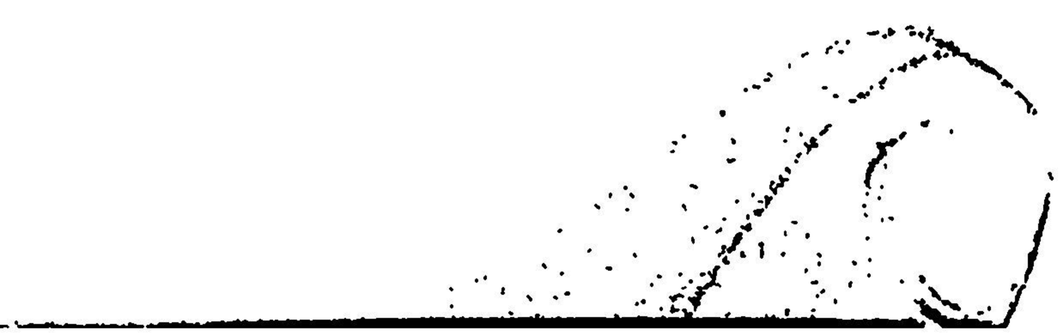

Scanned with OKEN Scanner

Totuşi, pentru a putea stabili un diagnostic de certitudine al insuficienţei vertebrobazilare, este necesar să ne găsim in prezenţa unui sindrom clinic caracteristic sau să avem testul elocvent al unei arteriografii. Adesea, avem de-a face cu bolnavi care suferă de o insuficienţă circulatorie pur funcţională şi nu de o tromboză veritabilă.

Diagnosticul diferenţial va fi făcut cu sindromul vascular provocat de osteoartroza cervicală şi cu cel al neurinomului de acustic.

Tratament. Se va administra o medicaţie de fond anticoagulantă şi antiateromatoasă, după schema descrisă la surditatea bruscă angiospastică. Tratamentului medicamentos i se va adăuga regim alimentar, repaus, fizioterapie şi psihoterapie. În caz de eşec şi prelungirea în timp a tulburărilor de hemodinamică vertebrobazilară, bolnavul va fi trimis la un serviciu de chirurgie vasculară, unde se va aprecia oportunitatea dezobstrucţiei angiostenozei vertebrale.

Scanned with OKEN Scanner

Scanned with OKEN Scanner

PATOLOGIA NEUROLOGICA ÎN OTORINOLARINGOLOGIE

NOȚIUNI GENERALE DE FIZIOLOGIE A AUDIȚIEI

Auzul, respectiv senzația auditivă, este un fenomen complex care necesită existența și sumarea a două energii.

1. vibratorie;
2. nervoasă, bioelectrică.

În toate manifestările vieții de relație, fenomenul fizic sonor este reprezentat de o mișcare ondulatorie, sinusoidală a moleculelor de aer, de modificări alternative de compresie și de decompresie ale mediului elastic aerian, de o vibrație al, cărei ritm variază înăuntrul unor limite care o fac aptă să fie captată de urechea umană.

Ca etalon al acestor schimbări de presiune, al mișcărilor vibratorii, se folosește în acustică o unitate cunoscută sub numele de vibrație dublă, de perioadă sau fază, de ciclu sonor.

Vibrația dublă sau ciclul sonor este reprezentat de asocierea a trei mișcări:

1. de compresie;
2. de decompresie;
3. de revenire la poziția inițială.

Vibrația dublă, perioada, faza sau ciclul sonor este definit de timpul în care particulele moleculare de aer execută această mișcare sinusoidală.

Să luăm ca exemplu faptul că mișcarea se execută într-a sută parte din secundă. Aceasta înseamnă că ea se va repeta de 100 de ori pe secundă, adică vor exista în total 100 de mișcări ondulatorii.

Frecvența sunetului respectiv va fi dată, prin urmare, de numărul de 100 vibrații duble.

Dacă acest număr de mișcare pe secundă este mic, sunetul este definit ca avînd o frecvență joasă, sau fiind de tonalitate gravă, cum sînt cele pînă la 500 duble vibrații. Dacă numărul de cicli pe secundă este mare,

de exemplu 4000, 8000 etc., sunetul este definit ca avînd o frecvenţă înaltă sau o tonalitate acută. Dacă numărul de vibraţii pe secundă este intermediar, 500, 1000, 2000 vibraţii duble pe secundă, sunetul este considerat ca avînd o frecvenţă medie sau tonalitatea vocii de conversaţie.

Urechea normală, indemnă de orice trecut patologic, a unui om tînăr de 20 de ani, înregistrează toate fenomenele sonore cuprinse între 16 şi 32000 vibraţii duble pe secundă. Toate sunetele cu frecvenţă mai mică de 16 vibraţii duble pe secundă se numesc infrasunete şi ele nu sînt percepute de urechea omului (unele animale, cîinele, iepurele etc., le înregistrează).

Toate fenomenele sonore care depăşesc 18000 duble vibraţii pe secundă sînt ultrasunete şi captarea lor devine supărătoare şi chiar vătămătoare pentru ureche, care nu le mai înregistrează ca senzaţii sonore, ci ca senzaţii dureroase.

Între aceste limite extreme ale auzului uman—16 şi 18000 vibraţii duble pe secundă — se găsesc numeroase sunete, care laolaltă alcătuiesc cîmpul auditiv tonal.

În acest cîmp auditiv, muzicologii disting şi descriu mai multe game. O gamă muzicală este compusă din 7 note — do, re, mi, fa, sol, la, si. Ultima notă „si" este urmată de un semn „Ut", care marchează începutul gamei următoare. De la acest semn Ut la cel următor, intervalul se cheamă octavă, deoarece semnul Ut superior este cea de a 8-a notă ce se găseşte situată la o anumită distanţă de semnul Ut precedent.

Cele 2 semne Ut sau note 8 sînt înrudite prin faptul că frecvenţa uneia reprezintă dublul frecvenţei celeilalte. Spre exemplu : $500 \times 2 = 1000$, $1000 \times 2 = 2000$ şi aşa mai departe. În cîmpul auditiv tonal există 10 octave.

Pe planul fiziologiei auditive, fenomenul sonor necesită să fie cunoscut atît din punct de vedere al frecvenţei, cît şi din acel al intensităţii. Unitatea fizică a intensităţii unui sunet este microwatul acustic/cm^2.

Unitatea audiometrică este decibelul, care obiectivează pentru urechea umană creşterea senzaţiei auditive în raport de intensitatea sonoră. Weber şi Fechner, prin legea psihofizică care le poartă numele, au stabilit raportul sau relaţia dintre aceste două unităţi : cea fizică şi cea psihică, arătînd că în timp ce intensitatea creşte în progresie geometrică, senzaţia sonoră creşte în progresie aritmetică, sau în termeni algebrici senzaţia sonoră reprezintă logaritmul intensităţii. Aceasta înseamnă că pentru ca senzaţia sonoră să crească progresiv de 1, 2, 3, 4 ori, energia care o produce, respectiv intensitatea sunetului trebuie să fie de 10, 100, 1000 de ori mai mare. Un grad de senzaţie sonoră necesită, aşadar, 10 grade de energie sau intensitate.

În audiometrie, toate măsurătorile se fac în raport cu un etalon de intensitate stabilit în mod arbitrar ca zero decibeli. Acest zero decibeli corespunde la 10 microwaţi/cm^2.

Fiziologic, se poate aprecia că decibelul este cea mai mică unitate de măsură cu care senzaţia sonoră poate diferenţia intensitatea unui sunet, în mediu fără zgomot.

Scanned with OKEN Scanner

Decibelul este a 10-a parte dintr-un Bell, unitate mai puternică de intensitate, care nu poate fi utilizată în practica audiometriei.

Numele de Bell a fost dat de fizicienii acustici în memoria lui Alexander Graham Bell, inventatorul telefonului.

Aplicînd legea lui Weber şi Fechner şi la celălalt parametru — cel al frecvenţei — constatăm că octava este legată de vibraţia dublă pe secundă prin aceeaşi relaţie logaritmică.

Cîmpul auditiv uman posedă o zonă hipersensibilă cuprinsă între frecvenţele 250—4000 vibraţii duble pe secundă, avînd un maxim la frecvenţa 3000. Existenţa acestei zone hipersensibile în frecvenţele vocii de conversaţie explică de-ce acumetria fonică şi audiometria vocală nu pot să depisteze pierderile moderate de auz existente în cîmpul auditiv la frecvenţele 250, 500, 1000, 2000.

Aceşti bolnavi, deşi au o pierdere de 20—25 decibeli la nivelul uneia din aceste frecvenţe nu se plîng de scăderea auzului decît în momentul în care un episod inflamator cataral nazofaringian şi tubotimpanic adaugă încă o pierdere de 10—15 decibeli. Această pierdere mai mare de 30 decibeli în zona frecvenţelor vorbirii curente are, prin urmare, o mare importanţă pentru auzul practic şi social al oamenilor.

Mai este bine de ştiut că auzul scade în raport cu vîrsta şi declinul acesta începe pentru sunetele acute după vîrsta de 21 ani. Din frecvenţele sonore de 8000 vibraţii duble se pierd cîte 10 decibeli cu fiecare 10 ani de vîrstă, iar din cele de 4000 vibraţii duble cîte 8,8 decibeli. În frecvenţa 2000 se pierde un total de 13 decibeli între 21—50 ani, iar în următorii 30 de ani un total de 27 decibeli, ceea ce revine la 9 decibeli pentru fiecare 10 ani.

În frecvenţa 1000 vibraţii duble pe secundă se pierd cîte 4 decibeli la fiecare 10 ani, iar în frecvenţa 100 vibraţii duble numai cîte 2,75 decibeli la fiecare 10 ani. Acestea sînt, aşadar, componentele presbiacuziei.

Din cele expuse, medicul generalist înţelege că surditatea este un proces patologic dinamic, în care barierele dintre sindromul de „transmisie" şi cel de „recepţie" sînt cu totul arbitrare şi în care factorii evoluţie şi timp joacă un rol hotărîtor. În privinţa factorului timp, participarea lui în determinarea variatelor aspecte de hipoacuzie este ilustrată de otita catarală cronică sau tubotimpanoza cu surditate de transmisie, care în timp se transformă într-o timpanolabirintoză cu surditate mixtă. O surditate prin traumă profesională realizează la început o scădere în „V" cu tulburări auditive limitate la anumite frecvenţe (4000), ca apoi, în timp, curba deficitului auditiv să se lărgească şi să cuprindă tot mai multe frecvenţe. Dar, procesul dialectic al scăderii funcţiei auditive este ilustrat, după cum am văzut cum nu se poate mai bine în presbiacuzie.

În concluzie, urechea este un analizator care funcţionează ca un tot unitar, în care activitatea fiecărui segment se oglindeşte în scoarţa cerebrală, care intervine activ, reglînd şi coordonînd activitatea periferiei.

Desigur, un proces corticocerebral complex cum este fenomenul de inteligibilitate face ca între acuitatea auditivă pentru frecvenţele pure şi acuitatea pentru voce să existe de cele mai multe ori un decalaj în favoarea celei dintîi.

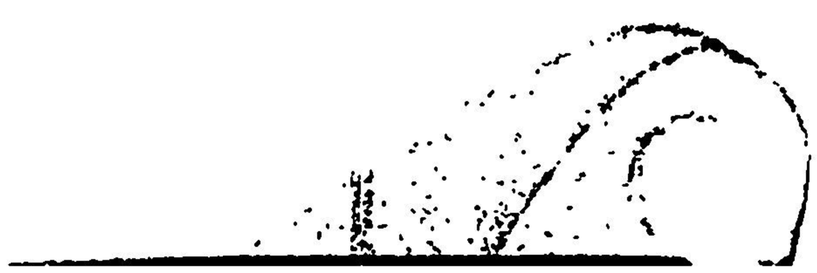

Scanned with OKEN Scanner

Dar acumetria fonică, pentru simplitatea ei, şi în special pentru conţinutul ei bogat — frecvenţe multiple, timbre variate, inflexiuni şi nuanţări, participarea puterii de înţelegere şi asociaţie a bolnavilor — precum şi pentru faptul că este metoda cea mai la îndemina medicului de medicina generală, păstrează o deosebită importanţă practică.

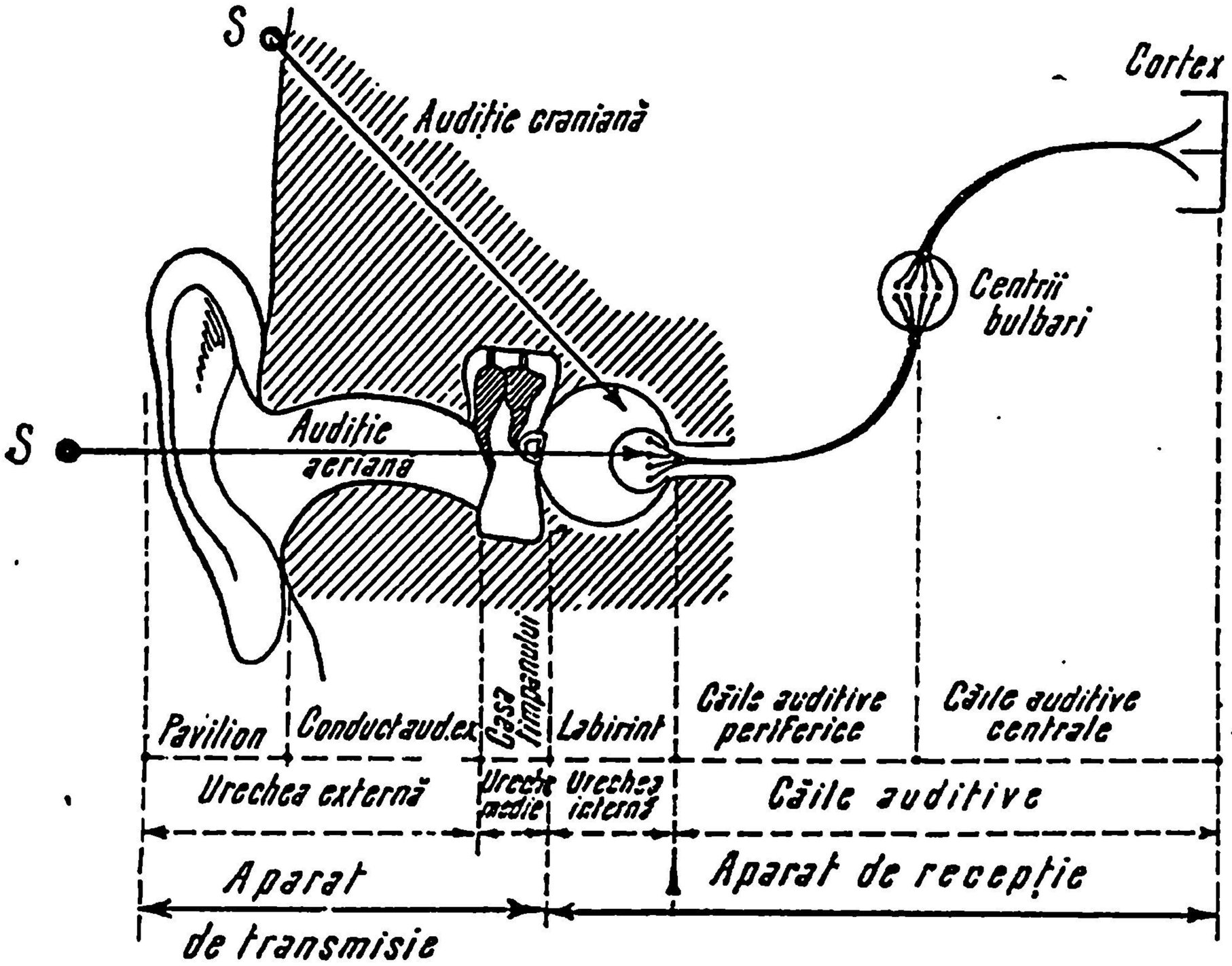

Fig. 67. — Schema audiţiei (după G. Portmann).

SINDROAME SENZORIALE

Hipoacuzia — Surditatea. Surditatea este un simptom funcţional, o suferinţă pentru care o serie de bolnavi vin să fie consultaţi de către medicul generalist.

Care sînt mijloacele şi posibilităţile pe care el le are la îndemînă pentru stabilirea unui diagnostic, ce tratamente poate efectua şi ce recomandări este necesar să facă bolnavului în cauză?

Funcţia normală a analizorului acustic poate fi perturbată în sensul scăderii ei ori de cîte ori un proces patologic agenezic, traumatic, inflamator infecţios, vascular, umoral, toxic sau tumoral interesează unul sau mai multe din segmentele lui componente — de la pavilion pînă la scoarţa cerebrală.

Anomaliile funcţionale ale audiţiei, în care se cuprind numeroasele şi variatele aspecte fiziopatologice pe care le poate avea funcţia dereglată,

sînt definite în ştiinţa şi practica otologică cu termenul de surdităţi. Multe îmbolnăviri ale organului auditiv se însoţesc de această alterare senzorială. Dar surditatea nu este numai o expresie clinică a unui proces patologic anumit. Ea necesită şi trebuie să fie, în anumite condiţii, individualizată ca o entitate morbidă, ca o protopatie privită evolutiv de la cauza care a generat-o şi care poate fi necunoscută încă, şi pînă la consecinţele ei, care apar într-un moment dat.

Criteriile de clasificare a diferitelor forme de surditate sînt numeroase : sex, vîrstă, mod de apariţie, etiologie şi patogenie, patomorfie, anatomotopografie, fiziopatologie, evoluţie, prognostic, terapie.

Propedeutic se poate vorbi de : surdităţi antenatale (embriopatice) şi de surdităţi postnatale ; acute şi cronice ; unilaterale şi bilaterale, parţiale sau totale (cofoze) ; temporare, deci reversibile, şi definitive, irecuperabile etc.

Examenul funcţional al audiţiei este metoda de explorare indispensabilă pentru aprecierea cantitativă şi calitativă a unei surdităţi.

Mijlocul de investigaţie la îndemîna medicului generalist este acumetria fonică sau sintetică. Este metoda prin care se poate explora funcţia auditivă cu ajutorul vocii şoptite sau a vocii de intensitate obişnuită — vocea vorbirii curente —, de conversaţie socială.

Este cunoscut că urechea umană normală, la o persoană în vîrstă de 20 de ani, este aptă să audă — în condiţii de linişte — vocea şoptită la o distanţă de aproximativ 20 de metri, iar vocea de conversaţie la aproape 50 de metri. În practică, apreciem că auzul este normal dacă vocea şoptită este percepută la distanţa de 5—6 metri.

Acumetria fonică permite să constatăm existenţa unei disocieri a capacităţii auditive consecutiv alterării mecanismului energovibrator al conducerii aerotimpanice a sunetelor grave sau cu frecvenţă joasă, cu păstrarea cvasi-intactă a transmisiei sunetelor acute sau cu frecvenţă înaltă.

Aceasta înseamnă ridicarea pragului inferior de audibilitate a sunetelor şi conservarea celui superior, fapt care precizează sediul leziunii în aparatul meatotimpanoosiculofenestral sau energovibrator al audiţiei.

Confuzia sau indistincţiunea înţelegerii succesive a diferitelor cuvinte se datorează alterării capacităţii nervoase a analizorului acustic, care datorită existenţei hiatusurilor sau lacunelor din cîmpul auditiv nu mai poate înregistra şi distinge toate frecvenţele vorbirii.

Practic, dacă vocea şoptită nu mai este auzită la distanţa normală (5 metri), medicul generalist poate evalua pierderea capacităţii auditive la cantitatea de 35 decibeli. Dacă vocea de conversaţie obişnuită nu mai este percepută, estimaţia poate fi făcută pentru 55 decibeli, iar dacă această voce întărită — adică de intensitate mare este greu auzită sau deloc, chiar la distanţă mică — pierderea auzului poate fi apreciată ca depăşind 70 decibeli. Deoarece fonemele grave şi acute ale vocii de conversaţie intensificată folosesc ambele căi de conducere — aerotimpanică şi craniooosoasă — pentru a ajunge la organul cohlear Corti, se consideră că dacă ele nu

sînt auzite decît sub 1 metru distanţă, surditatea este consecinţa alterării sau degenerării celulelor neurosenzoriale acustice de recepţie sau a fibrelor nervoase cohleare.

Sintetizînd relaţiile obţinute cu ajutorul acumetriei fonice, medicul generalist poate aprecia existenţa unei leziuni a mecanismului energo-vibrator al conducerii aeromeatotimpanice a sunetelor şi poate stabili diagnosticul de surditate de transmisie sau vibratorie ori de cîte ori auditia vocii şoptite este sensibil diminuată, iar a celei de conversaţie foarte puţin sau imperceptibil scăzută. Bineînţeles aceasta fiind în raport direct cu gravitatea şi bilateralitatea procesului lezional. De aceea, în cazul unei surdităţi unilaterale, urechea controlaterală trebuie să fie exclusă în cursul examinării.

Diagnosticul unei surdităţi nervoase de recepţie neurocohleară cu ajutorul acumetriei fonice sau vocale se bazează pe constatarea lipsei complete a audiţiei vocii şoptite şi pe scăderea masivă a celei de conversaţie.

Surditatea mixtă este compusă din asocierea celor două tipuri : cea de transmisie şi cea de recepţie. Cel mai adesea, este vorba de o surditate de transmisie care durează de multă vreme şi care încetul cu încetul a afectat aparatul neurocohlear. Ea se traduce prin scăderea mai mult sau mai puţin egală atît a vocii şoptite, cît şi a celei de conversaţie.

Măsurarea capacităţii auditive pe cale aerotimpanică şi pe cale craniooosoasă cu ajutorul ceasului este practicată de mulţi bolnavi care îşi controlează în acest mod, singuri, auzul.

Fig. 68. — Audiţia ceasului pe cale aeriană (după G. Portmann).



Fig. 69. — Audiţia ceasului pe cale osoasă (după G. Portmann).

În cabinetul de consultaţii, medicul generalist poate folosi propriul lui ceas cu condiţia să-l etaloneze în raport cu distanţa la care acesta — recent remontat — este auzit pe cale aeriană, de urechea normală. În general, tic-tacul ceasornicelor este echivalent unui sunet din zona medie a cîmpului auditiv tonal, respectiv corespunde frecvenţelor 500, 1000 sau

Scanned with OKEN Scanner

2000 duble vibraţii pe secundă. Dacă tic-tacul ceasornicului nu este auzit pe cale aeriană şi nici pe cale craniooosoasă, prin aplicarea lui pe mastoidă, medicul generalist poate stabili diagnosticul de surditate nervoasă de recepţie cohleară.

Acestea sînt — după părerea noastră — posibilităţile şi obligaţiile care revin medicului generalist consultat pentru o surditate. Desigur, există numeroase varietăţi clinice de surditate: *recentă* sau *acută* (dop de cerumen sau epidermic, corp străin exogen, otită externă, otită medie, spasm vascular, virus neurotrop, barotraumatism, medicament toxic — streptomicină, neomicină, kanamicină, viomicină, chinină, salicilat de sodiu sau alcool, tutun, oxid de carbon, plumb etc.); *veche;* cronică, progresivă sau stabilizată.

Pentru precizarea diagnosticului etiologic şi efectuarea unor tratamente de specialitate, bolnavul va fi trimis la serviciul O.R.L.

Tratament. Tratamentul local în măsură a fi executat de medicul generalist a fost descris la capitolul corpilor străini auriculari şi la cel al inflamaţiilor acute sau cronice.

Tratamentul general este dependent de cauza care a provocat surditatea. Dacă se constată o neuroviroză, se va prescrie Virustat, Tetraciclină sau Teramicină; în nevritele constituite, atroficodegenerative, se va recomanda medicamentul românesc Sansurdal (Otoneurinul francez), diferitele vitamine A + B_1 + B_6, iodul, Aslavital-H_4, ţesutoterapia cu ser Bogomoleţ, medicaţie vasodilatatoare în tulburările vasospastice cu acid nicotinic, heparină, papaverină etc.

Medicul generalist mai trebuie să ştie că în surdităţile de transmisie irecuperabile prin tratament medical şi chirurgical, bolnavul poate beneficia de portul unei proteze electroacustice. Surdităţile de recepţie sînt mai dificil protezabile, iar surdităţile centrale, provocate de leziuni în trunchiul cerebral, sau cele corticocerebrale, nu pot fi protezate.

În sfîrşit, bolnavii cofotici (cei cu surditate totală) pot fi reeducaţi audiofonologic prin labiolectură (cititul de pe buze), asociind, în cazul resturilor auditive, şi portul unei proteze care uşurează reeducarea.

Hiperacuzia este o tulburare a funcţiei auditive infinit mai rar întîlnită comparativ cu hipoacuzia şi este identificată mai mult ca hiperacuzie dureroasă în cursul paraliziilor faciale periferice prin lezarea intratemporală a nervului. Pentru ca fenomenul să se producă, este necesar ca leziunea să aibă sediul la nivelul sau deasupra emergenţei nervului muşchiului scării. Suprimarea acţiunii acestui muşchi va determina o creştere a acuităţii auditive, în special pentru frecvenţele acute, acuitate, care dacă depăşeşte un anumit prag, devine dureroasă.

O formă cu totul particulară de hiperacuzie, întîlnită ca un fenomen trecător la cei cu surditate nervoasă de recepţie o constituie aşa-numitul fenomen de „recruitment" sau întărire sonoră. Dacă în cursul unei convorbiri cu un surd de recepţie cohleară intensificăm voceă foarte mult, pentru a ne face auziţi, la un moment dat bolnavul ne atrage atenţia că strigăm prea tare, că aude bine şi că ne roagă să vorbim mai încet. Într-adevăr,

Scanned with OKEN Scanner

se constată că, de la un anumit nivel de intensitate sonoră, urechea atinsă de o surditate de tip recepţie, se comportă ca o ureche normală; cu alte cuvinte un sunet foarte intens va părea tot atît de puternic unei urechi atinsă de o astfel de surditate, cum pare pentru o ureche sănătoasă.

Este de remarcat că, în acest caz, hiperacuzia este cu totul relativă şi trebuie considerată numai în raport cu hipoacuzia permanentă a bolnavului respectiv.

În opoziţie cu faptul arătat, un bolnav cu surditate de transmisie nu va auzi niciodată la fel de bine cu urechea bolnavă cum aude cu urechea sănătoasă, oricare ar fi intensitatea excitantului sonor.

Paracuzia. Dintre toate paracuziile — senzaţii sonore alterate calitativ sau pervertite —, cea mai frecventă şi interesantă este cea întîlnită în cursul surdităţilor de transmisie şi în special în surditatea cronică progresivă sau otospongioscleroză. Este cunoscut faptul că un sunet mai tare acoperă unul mai slab. Cu greu putem auzi o convorbire obişnuită într-o stradă aglomerată, pe cîtă vreme o şoaptă pare puternică într-o încăpere liniştită.

În surdităţile de transmisie sau de vibraţie, în care observăm paracuzia, sunetele de frecvenţe joase — în categoria cărora intră şi majoritatea zgomotelor — sînt afectate într-o măsură mai mare decît sunetele de frecvenţe medii sau acute. Un om normal, experimentînd pe propriu-i auz efectul mascant al zgomotului, ridică inconştient vocea şi astfel poate fi mai bine auzit de către un bolnav cu surditate de transmisie, deoarece datorită ridicării pragului inferior al cîmpului auditiv efectul mascant al zgomotului ambiant asupra vocii de conversaţie nu mai are loc.

Procesul de mascare al unui sunet de către alt sunet nu poate fi decît un proces corticocerebral; faptul că un sunet mai puternic acoperă pe unul mai slab se explică fie prin atracţia pe care un focar de maximă activitate din scoarţa cerebrală o exercită asupra unui alt focar de excitaţie din vecinătate, fie prin inhibarea focarului mai slab de către focarul mai puternic.

Ameţeala. Ameţeala sau vertijul labirintic (cuvîntul „vertij" este derivat din cuvîntul latin „vertere", care înseamnă învîrtire, rotare), este o suferinţă subiectivă, o senzaţie eronată obişnuit, de deplasare a obiectelor înconjurătoare — pentru care bolnavii se pot adresa medicului generalist.

Această senzaţie iluzorie de deplasare poate avea loc în diferite planuri spaţiale (de la stînga la dreapta în plan orizontal, de sus în jos în plan vertical etc.). În cele mai multe cazuri, adevărata ameţeală labirintică este descrisă de bolnav ca o senzaţie de rotire, de învîrtire. Ea exprimă fie ruptura sinergismului funcţional dintre cele două labirinte vestibulare, fie pe aceea dintre aceste aparate şi ceilalţi proprioceptori — sensibilitatea tactilă, kinestezică şi vederea. Din aceste rupturi nasc discordanţe, adică stimuli diferiţi, care ajung simultan la nucleii nervoşi vestibulari din bulb şi, de aici, la scoarţa cerebrală, ameţeala fiind o senzaţie conştientă, un fenomen corticocerebral.

În cazul unor excitaţii mai reduse ca intensitate pentru unul sau altul dintre cei doi receptori vestibulari, fenomenul de ameţeală nu se produce

Scanned with OKEN Scanner

deoarece intră în acţiune un sistem compensator central, cu o singură condiţie, aceea ca excitantul să nu fie puternic şi brusc.

Este bine de ştiut că ameţeala poate lipsi chiar în unele cazuri patologice cum sînt labirintozele, fibroscleroza labirintică sau în labirintitele inflamatorii cronice lente, torpide, în care există răgazul adaptării, al compensării.

Unul din caracterele ameţelii labirintice vestibulare este vertijul rotator — senzaţia de învîrtire.

Cel de al doilea element caracteristic este caracterul lui temporar. Orice vertij sau ameţeală cu caracter permanent exclude originea sa vestibulară, labirintică.

Ameţeala poate fi descrisă de bolnav sub două forme :

— aceea a senzaţiei de învîrtire a obiectelor din mediul înconjurător — este ameţeala definită ca obiectivă şi cea mai frecventă ;

— aceea a senzaţiei de deplasare a bolnavului faţă de lucrurile din jur — este ameţeala definită ca subiectivă şi care este mult mai rar întîlnită.

Ameţeala poate avea intensităţi diferite şi această variabilitate nu este dependentă atît de importanţa sau gravitatea leziunii, cît de tipul de sistem nervos al bolnavului în cauză (simpaticotonic etc.).

Ameţeala se poate manifesta sub forma unei crize unice şi violente, cum este în boala Ménière sub forma de crize mici, repetate la intervale mai mult sau mai puţin lungi. Ca durată, ea poate fi resimţită doar cîteva secunde, cîteva minute sau se poate prelungi, în unele cazuri, timp de cîteva ore sau zile.

Ameţeala poate fi provocată, redeşteptată sau acutizată prin mişcări brusce ale capului sau prin trecerea rapidă de la clino- la ortostatism. Alţi factori ca : lumina puternică, un zgomot mare şi neaşteptat, mişcarea altor persoane în cameră, emoţiile etc. sînt capabili să mărească tulburarea sinergismului vestibular.

Ori de cîte ori ameţeala este asociată cu nistagmus, bolnavul adoptă poziţia de decubit dorsal, cu capul rotat de partea opusă urechii bolnave.

Ameţeala sau vertijul vestibular spontan este o manifestare subiectivă, care poate da, printr-o serie de paticularităţi, indicaţii preţioase asupra sediului leziunii.

Astfel, o ameţeală puternică cu crize violente, exacerbată de : mişcările capului, presiune în conductul auditiv extern, închiderea ochilor, privire spre partea bolnavă în clinostatism şi care scade în intensitate atunci cînd bolnavul se află în ortostatism cu picioarele îndepărtate, permite medicului generalist să stabilească diagnosticul anatomoclinic de sindrom vestibular periferic, de sindrom Ménière sau menieriform.

Ameţeala care se manifestă prin crize scurte, cu exacerbări trecătoare însoţite de dezechilibru şi cădere pe partea bolnavă, care nu este modificată de presiune în conductul auditiv extern, de clinostatism sau de direcţia privirii, obligă pe medicul generalist să ia în considerare diagnosticul anatomotopoclinic de sindrom vestibular intermediar, radicular sau retrolabirintic.

Ori de cîte ori simptomul ameţeală este discret sau absent şi bolnavul prezintă o stare de dezechilibru, medicul generalist, ţinînd seama şi de

Scanned with OKEN Scanner

unele semne neurologice, poate stabili diagnosticul de sindrom vestibular central cu leziune sus-situată, în trunchiul cerebral. Cînd ameţeala este prezentă şi sînt asociate semne neurologice precise, ca dovedeşte localizarea joasă sau bulbară a leziunii. Astfel do tulburări vestibulare centrale pot fi întîlnite în sindromul Wallenberg, sindromul deiterospinal, siringobulbie, scleroză în plăci sau tumori ale ventriculului al IV-lea.

Ameţeala sub forma de criză unică şi violentă, cum este observată în sindromul Ménière, se întovărăşeşte cu semne neurovegetative şi tulburări ale echilibrului. Semnele neurovegetative sînt frecvente şi mai caracteristice: bolnavul este palid, plin de sudoare, acuză tulburări digestive, greaţă, vărsături şi diaree. Pulsul este adesea accelerat, bolnavul are tendinţa la lipotimie, dar nu pierde niciodată cunoştinţa. Tulburările obiective de dezechilibru însoţesc mai întotdeauna criza mare de ameţeală şi bolnavul cade, dacă nu a reuşit să se sprijine la timp. Tulburările de echilibru nu trebuie niciodată confundate cu ameţeala.

Nistagmusul spontan este un simptom obiectiv, care poate ajuta pe medicul generalist în interpretarea unor leziuni ale aparatului vestibular labirintic. El constă din mişcări ritmice, simultane şi involuntare ale globilor oculari. În stare normală, stimulii vestibulari din dreapta şi stînga se compensează şi nu se produce nistagmus. În stare patologică, aceşti stimuli sau excitaţii sînt inegali, există o ruptură a sinergismului funcţional; astfel impulsurile diferite ajunse la nucleii oculomotori provoacă un dezechilibru în funcţia muşchilor globilor oculari de partea dreaptă şi stîngă, care are ca expresie apariţia nistagmusului spontan. În cazurile în care există leziunea unui singur labirint vestibular, nistagmusul este unilateral, cel puţin iniţial — adică are aceeaşi direcţie pentru ambii ochi, iar svîcnitura sau mişcarea rapidă are loc, sau o observăm, întotdeauna spre labirintul hiperexcitat, hipervalent sau hipertonic. Exemplificînd, putem aprecia că un nistagmus spontan, care are bătaia rapidă spre stînga, poate fi determinat de o excitaţie anormală a labirintului vestibular stîng, deci de o hipervalenţă a acestuia, dar şi de o paralizie sau o hipofuncţie a vestibulului drept, labirintul stîng fiind în consecinţă hipertonic sau predominant valent. În cazurile în care există o leziune egală a ambelor sisteme de canale semicirculare, apare un nistagmus spontan bilateral. Acesta va avea svîcnitura rapidă spre stînga, dacă bolnavul priveşte la stînga şi invers, adică spre dreapta atunci cînd acesta priveşte la dreapta.

Nistagmusul de origine vestibulară labirinţică are următoarele caractere:

— este ritmic şi are două svîcnituri sau mişcări, una rapidă şi cealaltă lentă;

— componenta rapidă are direcţia spre labirintul hipertonic sau hipervalent;

— se intensifică în privirea laterală a labirintului hipertonic;

— tinde să scadă în intensitate, şi chiar dispare, după un anumit timp;

— este întotdeauna de tip orizontal, rotator;

— componenta sau svîcnitura lentă este întotdeauna de aceeaşi parte spre care deviază sau cade bolnavul;

Scanned with OKEN Scanner

— poate avea trei grade de intensitate :

1. Cînd bătaia sau svîcnitura lentă este numai de partea urechii bolnave, nistagmusul spontan este de gradul I.

2. Cînd bătaia se menţine şi în privirea directă, nistagmusul este de gradul II.

3. Cînd bate şi de partea urechii controlaterale, nistagmusul este de gradul III.

În cursul unei otomastoidite complicată cu o labirintită acută, nistagmusul spontan are bătaia rapidă spre urechea bolnavă, dar îndată ce s-a produs distrucţia celulelor neurosenzoriale el îşi schimbă sensul şi svîcnitura rapidă este observată spre urechea sănătoasă, al cărei labirint vestibular devine acum hipertonic.

Nistagmusul spontan poate fi observat şi în leziunile centrale. Cînd leziunea este situată în trunchiul cerebral, în regiunea pedunculoprotuberanţială, nistagmusul are o direcţie verticală. În leziunile centrale mai jos-situate, la nivelul părţii mijlocii a axului bulbopeduncular, nistagmusul poate fi şi orizontal, iar în cele şi mai joase, în leziunile bulbare, el poate fi şi numai rotator.

Aşadar, nistagmusul este un simptom vestibular spontan şi obiectiv, care poate oferi indicaţii preţioase asupra sediului leziunii. În acest fel, medicul generalist poate stabili diagnosticul de sindrom vestibular periferic ori de cîte ori constată prezenţa unui nistagmus orizontal rotator sau orizontal pur unilateral, cu bătaia rapidă de partea sănătoasă sau mai puţin afectată, cînd apare la începutul bolii, scade în intensitate şi dispare după 7 — 15 zile, cînd căderea şi deviaţiile segmentare sînt armonice, adică se fac de aceeaşi parte cu svîcnitura lentă a nistagmusului.

Cînd nistagmusul spontan prezintă aceste caractere dar nu dispare, ci dimpotrivă se prelungeşte în timp şi chiar se intensifică, medicul generalist poate intui existenţa unui sindrom nevritic retrolabirintic.

În sindromul vestibular central, nistagmusul persistă, se intensifică, îşi schimbă frecvent forma sau sensul, este dizarmonic în raport cu sensul căderii şi deviaţia segmentară (căderea şi deviaţiile nu se fac spre urechea bolnavă acolo unde se află componenta sau svîcnitura lentă a nistagmusului). Este adesea rotator cînd sediul leziunii este bulbar, orizontal în leziunile protuberanţei şi vertical în cele pedunculare.

O a treia categorie de semne pe care le poate investiga medicul generalist sînt mişcările reacţionale spontane, deviaţiile segmentare care devin manifeste în dereglarea funcţiei vestibulare.

Trebuie reamintit că nucleii vestibulari sînt conectaţi cu măduva spinării prin fasciculul nervos vestibulospinal. Dereglarea sinergismului vestibular poate influenţa astfel musculatura corpului, tulburînd tonusul relaţiilor funcţionale normale din muşchii agonişti şi antagonişti.

Din această tulburare pot rezulta următoarele manifestări :

— poziţii anormale ale diferitelor segmente ale corpului, unele în raport cu altele ;

— erori sau deviaţii în executarea mişcărilor unui membru întreg sau numai a segmentelor lui ;

Scanned with OKEN Scanner

— dezechilibru static şi cinetic (dezechilibrul static amplu cu cădere spontană nu se observă însă decît în dereglările brusce şi violente ale sinergismului vestibular).

Medicul generalist are la îndemînă, pentru investigarea acestui dezechilibru static, proba Romberg.

Tendinţa la cădere în Rombergul vestibular labirintic are legi imuabile. Astfel, căderea are loc în direcţie opusă sensului ameţelii; în acelaşi plan orizontal rotator şi în direcţie opusă bătăii rapide a nistagmusului spontan, respectiv întotdeauna de partea svîcniturii lente a nistagmusului.

Mai trebuie ştiut că la un bolnav care are nistagmus spontan, cu bătaia rapidă la stînga (bătaia rapidă care este mai uşor de văzut semnifică sensul şi direcţia nistagmusului) şi deci cade spre dreapta, dacă îi rotăm capul cu 90° la stînga, nistagmusul va avea direcţia înapoi, iar bolnavul va cădea înainte. Invers, dacă îi rotăm capul spre dreapta cu 90°, nistagmusul va avea componenta rapidă înainte şi bolnavul va cădea înapoi.

Toate aceste caractere, denumite armonioase, ale căderii relevate prin proba Romberg, nu devin manifeste decît în leziuni recente. În cele vechi, ele slăbesc şi dispar cu totul printr-un mecanism central de compensare.

Şi, desigur nu trebuie utitat că în leziunile centrale, de la bulb în sus, nu există o astfel de armonie între sensul căderii, direcţia nistagmusului şi poziţia capului. Această dizarmonie este unul din elementele importante care asociat prezenţei unor semne neurologice, ne ajută să facem un diagnostic diferenţial între un sindrom vestibular periferic intralabirintic şi unul retrolabirintic sau intermediar şi mai ales cu un sindrom central.

Pentru dezechilibrul cinetic sau în mers, medicul generalist poate folosi proba rozei vînturilor sau proba mersului în stea (proba Weil-Babinski), care va arăta o lărgire a bazei de susţinere precum şi două tipuri de mers în care bolnavul are ochii închişi, adică nu poate beneficia de ceea ce numim cîrja vizuală.

Un prim tip de mers este acela în care devierea se face constant de aceeaşi parte cu svîcnitura lentă a nistagmusului, respectiv de partea labirintului vestibular hipovalent, hipoton, unde se află leziune.

Cel de al doilea tip de mers, este cel în zig-zag cu caracter titubant, rezultînd din antagonismul care se creează între dereglarea labirintică şi eforturile de corectare puse în acţiune de sensibilitatea profundă.

Un astfel de bolnav poate ajunge cu timpul să sufere de agorafobie (teama de a merge).

În sfîrşit, un alt test pe care medicul de medicină generală îl are la îndemînă pentru a explora funcţia vestibulară şi, respectiv, deviaţiile segmentare, este proba braţelor întinse şi varianta ei, proba indicaţiei. Proba indicaţiei este foarte utilă şi permite deducţii importante şi concluzive. Ori de cîte ori este pozitivă, exprimă felul de a reacţiona al întregului labirint vestibular. Importantă este deviaţia indexului în plan orizontal, şi în afecţiunile labirintice această deviaţie este de asemenea armonică, adică are loc în direcţia componentei lente a nistagmusului. În afecţiunile cerebeloase, această deviaţie se face dezordonat, este dizarmonică, respectiv nu respectă legile inflexibile ale deviaţiilor de origine vestibulară labirintică.

Scanned with OKEN Scanner

Din cele expuse pînă aci, medicul generalist reţine noţiunea că omul sănătos poate rămîne practic imobil în staţiunea bipedă, adică nu prezintă nici o tendinţă la cădere, la înclinare înainte sau înapoi, la rotaţia trunchiului spre stînga sau spre dreapta. Braţele întinse nu deviază de la poziţia lor iniţială, iar ochii nu prezintă de asemenea, nici o mişcare sau oscilaţie anormală. Toate mişcările capului, corpului şi membrelor se îndeplinesc în mod fiziologic, fără vreo senzaţie anormală, deoarece cele două labirinte răspund în mod egal, simetric.

Dacă supunem un om normal la proba rotaţiei, răspunsurile reflexe şi senzaţia de ameţeală pe care le prezintă sînt egale ca intensitate şi ca durată pentru ambele sensuri ale rotaţiei. Dacă îl supunem la o probă termică (atît proba calorică, cît şi cea a rotaţiei sînt cu precădere de competenţa medicului otolog şi neurolog) răspunsurile pe care le obţinem sînt practic egale pentru ambele urechi, deoarece pe de o parte canalul semicircular excitat pare să fie egal de sensibil faţă de stimulii termici echivalenţi şi pe de altă parte pentru faptul că activitatea tonică a labirintului vestibular de partea opusă este şi rămîne normală pe tot timpul probei.

În cazul unei leziuni a unuia din segmentele aparatelor vestibulare periferice, apariţia nistagmusului spontan, a deviaţiei trunchiului în proba Romberg şi a deviaţiei braţelor întinse sau a indexelor în proba indicaţiei, dovedesc, în cazul cînd capul este imobil în timpul examinării, existenţa unei activităţi nervoase spontane diferită a nucleilor vestibulari din bulb şi deci, pe calea fasciculului nervos vestibulospinal, a centrilor motori medulari de o parte şi de alta.

Punerea în evidenţă a unui nistagmus spontan, a unei deviaţii a indexului, a Rombergului, care au loc în acelaşi sens, adică se produc în direcţia componentei (svîcnitura) lentă a nistagmusului, sînt prin urmare armonice, îl ajută pe medicul generalist să diagnosticheze o dereglare a activităţii nervoase spontane a unuia din labirintele vestibulare, a activităţii bioelectrice a nervului vestibular sau a nucleilor nervoşi vestibulari bulbari de partea leziunii.

În semiologia vestibulară, răspunsuri izolate ale unui singur labirint patologic nu pot fi observate decît foarte rar şi în anumite condiţii cum ar fi distrugerea bruscă şi totală, adică anihilarea funcţională completă şi rapidă a unui astfel de labirint. Ruperea echilibrului este, în acest caz, completă, deoarece centrii nervoşi sînt brusc lipsiţi de influxurile aferente provenite de la labirintul vestibular distrus.

Rombergul, nistagmusul, deviaţiile extremităţilor, trebuie înţelese şi interpretate, nu ca fiind datorite unei excitaţii supraliminare a labirintului sănătos, ci suprimării influenţei antagoniste permanente a labirintului bolnav.

În cazul unei anihilări funcţionale brutale a unuia din labirintele vestibulare, simptomatologia spectaculară iniţială se estompează şi dispare complet aproximativ în cea de a 3-a săptămînă.

Fenomenul acesta de compensare centrală nu exprimă atît o acomodare a labirintului sănătos, ci aşa cum au demonstrat experienţele lui Bechterew, exprimă intrarea în funcţiune la nivelul nucleilor vestibulari bulbari

Scanned with OKEN Scanner

de partea labirintului distrus a unei activităţi nervoase sporite care tinde să egaleze activitatea tonică a labirintului sănătos controlateral. Pe tot timpul cît se stabileşte această compensare, cele două activităţi rămîn inegale, fapt care se traduce prin existenţa nistagmusului şi a deviaţiilor spontane. Îndată ce compensarea a fost definitivă, nistagmusul spontan şi deviaţiile segmentare dispar, iar testul Romberg şi cel al indicaţiei dau răspunsuri normale. Doar rezultatele obţinute prin testele provocate oferă specialistului otolog sau neurologului (proba rotatorie = răspunsuri egale dar scurtate, cea calorică = inerţia sau areflectivitatea unui labirint) date revelatoare pentru existenţa unei leziuni vestibulare vechi.

Dezechilibrul. În lumina cunoaşterii actuale a activităţii nervoase superioare, funcţia echilibrului este integrată în categoria reflexelor de postură, respectiv în activitatea complexă a reacţiilor motorii ale sistemului nervos central.

Cum poate fi definită starea de echilibru?

Echilibrul, înţeles ca o noţiune pur fizică, este starea de repaus a unui corp aflat sub acţiunea unor forţe care se anihilează reciproc şi în mod perfect unele pe altele.

Definit din punct de vedere fiziologic, echilibrul nu poate fi considerat ca o stare de repaus permanent, deoarece noţiunea aplicată la om se referă la un corp viu, ale cărui componente se găsesc în permanentă activitate.

Într-o anume atitudine considerată ca o stare de echilibru perfect, corpul nostru suferă oscilaţii continui. Menţinerea poziţiei de echilibru pentru o fiinţă vie compusă din segmente articulate nu este posibilă decît dacă intervin o serie de contracţii musculare perfect coordonate, care să menţină centrul de gravitate al corpului deasupra planului de susţinere.

Dacă alături de acest echilibru static luăm în considerare echilibrul dinamic (echilibrul în mers) constatăm că acesta este asigurat de o secvenţă de atitudini diferite care se succed ritmic, mai încet sau mai repede. Forţele care intervin, respectiv greutatea corpului şi activitatea musculară care o deplasează sau o reţin fiind întotdeauna aceleaşi, echilibrul în mişcare va fi obţinut prin armonizarea perfectă a activităţii musculare care reglează deplasarea în funcţie de energie, de timp şi de spaţiu, asigurînd permanent între două atitudini determinate o perfectă echivalenţă a forţelor prezente.

Aşadar, noţiunea de echilibru este legată de aceea a unei coordonări a contracţiilor musculare.

Organele sau mecanismele care ţin sub comanda lor această activitate musculară şi intervin în funcţia echilibrului sînt:

— sensibilitatea superficială şi profundă;

— vederea;

— labirintele vestibulare.

Elementele acestea au o importanţă variabilă în raport cu modul şi mediul de viaţă al diferitelor specii de animale.

Astfel, peştii se mişcă într-un mediu în care sensibilitatea profundă şi vederea au un rol secundar. La ei, labirintele sînt considerabil dezvoltate şi distrugerea lor se însoţeşte de tulburări grave ale echilibrului.

Scanned with OKEN Scanner

Tot astfel, păsările delabirintizate se pot mişca sau tîrî pe pămînt, dar nu mai pot să zboare.

La om şi la alte mamifere, labirintele vestibulare au pierdut din importanţa şi rolul lor în echilibru a fost preluat în primul rînd de sensibilitatea profundă, kinestezică şi în al doilea rînd de vedere.

Să luăm ca exemplu un surdomut. La acesta, deşi ambele labirinte, cohlear şi vestibular sînt, din punct de vedere funcţional, moarte, el se bucură de un echilibru perfect. Şi chiar dacă în plus el este şi orb, echilibrul său este bine menţinut de către sensibilitatea profundă care la om deţine rolul fundamental în funcţia echilibrului.

Dimpotrivă un tabetic, la care vederea şi labirintele sînt intacte, îşi poate păstra cu mare greutate echilibrul, iar dacă acesta este şi orb şi surdomut, el nu-şi mai poate păstra în nici un fel echilibrul.

Prin staţiunea bipedă, omul şi-a redus considerabil baza de susţinere şi echilibrul său ar fi devenit foarte precar fără o dezvoltare corespunzătoare a emisferelor cerebrale, a cerebelului, a căilor de asociaţie şi a fasciculului piramidal, cu un cuvînt, a sistemului nervos central.

Această activitate nervoasă superioară este remarcabilă şi în privinţa funcţiei de echilibru ea asigură coordonarea şi reglarea modificărilor neîncetate ale poziţiei diferitelor segmente ale corpului, respectiv a unora faţă de celelalte.

Comportarea funcţională a labirintelor vestibulare poate fi interpretată ca fiind aceea a unui organ tactil specializat. Diferitele mişcări şi poziţii ale capului reprezintă totalitatea excitaţiei, tot atîţia stimuli transmişi prin intermediul lichidelor labirintice celulelor neurosenzoriale vestibulare. Astfel, fiecare mişcare a capului provoacă deplasarea lichidului endolimfatic care excită terminaţiile nervoase de la nivelul crestelor ampulare ale canalelor semicirculare, precum şi a maculelor utriculosaculare. Această funcţie de control a poziţiei capului în spaţiu de semnalizare, segmentul labirintic al aparatului vestibular o îndeplineşte aşadar prin sistemul celor trei canale semicirculare şi a otoliţilor. Mişcările capului sînt coordonate în general cu mişcările corpului şi reprezintă tot atîţia stimuli externi care sînt integraţi la nivelul crestelor ampulare pentru mişcările de rotaţie şi la nivelul maculelor utriculosaculare pentru mişcările unghiulare. Deplasarea corpului în spaţiu presupune sumarea mişcărilor de rotaţie cu a celor unghiulare şi cu altele, astfel că toate impulsurile care sosesc la canalele semicirculare şi la otoliţi sînt concomitente.

Prin intermediul nervilor semicirculari, a nervilor utricular şi saccular, aceşti stimuli ajung la ganglionul nervos vestibular.

Totul se petrece şi cu acest influx în aşa mod încît componenta labirintică a aparatului vestibular lucrează ca un transformator al energiei mecanice în energie bioelectrică de tipul semnalelor nervoase.

Rolul labirintului vestibular este, aşadar, un rol de informare a centrilor nervoşi vestibulari de felul cum este orientat în fiecare moment capul şi de mişcările pe care el le execută — ceea ce înseamnă că participă la declanşarea reacţiilor care au drept scop să menţină capul în poziţie normală şi să păstreze astfel permanenţa cîmpului vizual.



Scanned with OKEN Scanner

Prin acelaşi mecanism de orientare, labirintul vestibular intervine în ansamblul activităţii musculare care are drept efect echilibrul trunchiului şi al extremităţilor atît în starea de repaus, cît şi în mers.

Simultan, se produce însă şi o informare importantă şi preponderentă la om a centrilor nervoşi vestibulari, pornită atît de la receptorii sensibilităţii profunde, tendinomusculoarticulari, cît şi de la cei vizuali.

În starea de echilibru există prin urmare o activitate nervoasă spontană stabilizată, cu deosebire a canalelor semicirculare care prevalează asupra celei a aparatului otolitic. Şi chiar mai diferenţiat, activitatea canalului semicircular extern, pare să aibe asupra reacţiilor pe care le observăm în labrintologia umană, o influenţă preponderentă.

De la ganglionul nervos vestibular, această activitate bioelectrică spontană sub forma de influxuri nervoase repetate cu frecvenţă uniformă, ajunge pe calea fibrelor radiculare periferice ale nervului vestibular la nucleii nervoşi vestibulari din bulb.

La nivelul acestora există, de asemenea, o permanentă activitate, care ar fi mult tulburată dacă influxurile emanate de organul senzorial periferic ar înceta brusc. În continuare, regăsim această activitate nervoasă la nivelul arcului nervos reflex stabilit cu nucleii motori ai globilor oculari şi la nivelul conexiunilor cu coarnele anterioare ale măduvei spinării. Aceasta este calea de comandă pentru unele grupe de muşchi ce sînt destinate să întreţină un tonus permanent şi necesar. Echilibrul devine astfel posibil dacă de la cele două labirinte vestibulare şi de la nucleii vestibulari de ambele părţi pornesc concomitent influxuri permanente şi de nivel egal către grupele musculare antagoniste din punct de vedere funcţional.

Toată această activitate spontană vestibulolabirintică şi nucleară nu ajunge decît în anumite condiţii anormale să fie percepută de scoarţa cerebrală şi integrată ca senzaţie conştientă.

Funcţia normală a labirintelor vestibulare apare astfel ca un mecanism reflex.

Ori de cîte ori această activitate nervoasă vestibulară este dereglată prin excitaţii supraliminare — aşa cum se petrece în anumite boli — apare ameţeala sau vertijul labirintic, ca senzaţie subiectivă şi conştientă care exprimă iritaţia formaţiunilor neurosenzoriale vestibulare şi care este integrată corticocerebral.

În plus, aşa după cum am văzut, excitaţiile anormale ale crestelor ampulare din canalele semicirculare provoacă cele două feluri de tulburări :

— unele, care interesează musculatura globilor oculari şi care se obiectivează prin apariţia nistagmusului, adică a svîcniturilor globilor ;

— altele, care interesează aproape toate grupele musculare ale corpului, tulburări care devin manifeste la proba braţelor întinse, la proba indicaţiei şi la aceea a mersului în stea.

Reacţiile determinate de excitaţia patologică a maculelor utriculare au ca efect tulburarea tonusului normal al muşchilor flexori şi extensori ai capului, trunchiului şi membrelor.

Scanned with OKEN Scanner

Reacţiile pe care le provoacă iritaţia maculelor sacculare constau în modificarea tonusului muşchilor abductori şi adductori.

Toate aceste mecanisme fizice şi funcţionale normale şi patologice utriculare şi sacculare nu sînt complet elucidate.

Pentru unii fiziologi, excitaţia maculelor ar fi rezultatul unei presiuni a otoliţilor asupra lor; pentru alţi autori, această excitaţie s-ar produce nu prin apăsare, ci prin tracţiunea exercitată de otoliţi asupra maculelor.

Alături de aceste reacţii specifice canalelor semicirculare şi otoliţilor, în fiziopatologia vestibulară se întîlnesc şi o serie de reacţii de tip nervos vegetativ, simpatoparasimpatice cum sînt: greaţa, vărsăturile, diareea, transpiraţia, paloarea, lipotimia.

Pentru a asigura o funcţie normală, lichidele labirintice nu permit decît variaţii minime tensionale (cantitative) sau biochimice (calitative).

Mecanismele mecanice, fiziologice de reglare tensională care asigură homeostazia sînt:

— sistemul endolimfatic şi în special sacul endolimfatic care, prin posibilitatea sa de distensie, constituie o veritabilă supapă de siguranţă care se opune variaţiilor antifiziologice de creştere a tensiunii lichidelor labirintice;

— un al doilea mijloc mecanic de reglare îl constituie comunicarea lichidelor cu spaţiile subarahnoidiene, perilimfa prin intermediul apeductului cohlear şi endolimfa prin intermediul ţesutului conjunctiv lax care învelește sacul endolimfatic şi care, printr-o serie de conexiuni canaliculare, filtrează lichidul endolimfatic în spaţiile subarahnoidiene.

Alături de aceste mijloace mecanice de reglare există şi unele mecanisme vasomotorii reflexe, reprezentate de:

— reglarea secreţiei endolimfei la nivelul striei vasculare labirintice printr-un aparat vasomotor local;

— reglarea excreţiei endolimfei prin bogatul plex venos care înconjoară sacul endolimfatic, în sinusul venos lateral. Staza venoasă produce un edem secundar şi o hipertensiune a lichidelor labirintice.

În ceea ce privește echilibrul sau homeostazia biochimică a lichidelor, constanta compoziţiei lor este asigurată de bariera hematovestibulară mult mai strictă chiar decît bariera hematoencefalică. Protidele sau lipidele, precum şi orice alt metabolit aflat în exces în sînge, nu pot străbate, în condiţii normale, această barieră. La rîndul ei, bariera meningolabirintică protejează elementele neurosenzoriale împotriva anomaliilor metabolice ale lichidului cefalorahidian.

Toate alterările sau modificările fizico-chimice umorale, — factorul acido-bazic, conţinutul în clorură de sodiu, echilibrul protidic şi lipidic —, pot provoca, aşadar, tulburări tensionale, de presiune ale endolimfei. Rolul metabolismului apei în hidropizia sau glaucomul labirintic este bine cunoscut.

În stare normală, precizia mecanismelor fiziologice de reglare, este capabilă să facă faţă tulburărilor generale, vasculare sau umorale şi, în felul acesta, să prevină alterarea sau dereglarea funcţiei vestibulare.

Scanned with OKEN Scanner

Ameţeala sau vertijul labirintic nu este, de altfel, altceva decit rezultanta conflictului dintre informările senzoriale eronate ale organului vestibular lezat şi dintre informările normale ale sensibilităţii superficiale şi profunde, precum şi din partea organului vizual normal.

Tratament. Avînd în vedere că în domeniul vast al sindroamelor otoneurolabirintice sînt grupate numeroase forme etiologice şi anatomoclinice capabile să deregleze funcţia statokinetică prin leziuni situate la niveluri diferite, adică avînd sediul în orice punct de pe traiectul neurosenzorial vestibular — de la organul periferic pînă la etajul central nuclear şi corticocerebral — medicul generalist va trebui în primul rînd să se orienteze cît de cît asupra sediului leziunii. Prin anamneză, prin simptomatologia clinică şi prin testele descrise, care îi stau la îndemînă pentru explorarea funcţiei statokinetice, el va putea să-şi dea seama dacă are de-a face cu o ameţeală sau vertij periferic intralabirintic, retrolabirintic sau central.

Sindroamele periferice, intralabirintice sînt cele care reţin în mod deosebit atenţia medicului practician generalist. Cu aceasta el este mai deseori confruntat şi de aceea este necesar să fie familiarizat cu aspectele fiziopatologice şi clinice pe care le-am descris pentru a putea să aplice, cu rezultate bune, posibilităţile terapeutice de care dispune.

Entitatea morbidă, denumită nosologic *sindrom Ménière*, prin tabloul ei clinic bine individualizat, permite totdeauna un diagnostic pozitiv facil.

Cu scopul de a oferi medicului generalist o schemă de tratament, este util să deosebim cele două perioade evolutive în care el poate fi consultat de bolnavul cu sindrom Ménière : perioada de criză acută şi perioada de acalmie.

Tratamentul crizei acute urmăreşte să atenueze simptomatologia funcţională subiectivă atît de supărătoare pentru bolnav şi, în principal, senzaţia de ameţeală care oboseşte şi descurajează mult bolnavul.

De aceea, prima măsură care trebuie luată şi imediat aplicată este izolarea bolnavului de orice excitaţii exterioare, repausul absolut în cameră semiobscură şi liniştită, culcat cu capul întors pe urechea bolnavă.

Cît priveşte medicaţia, dacă ţinem seama că sindromul Ménière acut este efectul unui fenomen colinergic asociat cu un fenomen de simpaticotonie — va fi înţeleasă mai bine utilitatea administrării imediate a atropinei în doză de 1 miligram în injecţie lentă intravenoasă, precum şi a clorpromazinei (Clordelazin) în doze de 25—50 mg intramuscular. Sulfatul de atropină este parasimpatoliticul cel mai activ, care deprimă hiperactivitatea nervoasă colinergică şi este capabil să taie criza acută menierică într-un sfert de oră. Deoarece vagotonia este asociată simpaticotonici, spasmul arterial şi staza venoasă trebuie combătute cu ajutorul medicaţiei vasodilatatoare, diuretice şi neuroplegice. Clorpromazina este medicamentul cu acţiune ambivalentă, atît pe sistemul parasimpatic cît şi pe cel ortosimpatic. Practic, se poate spune că provoacă o simpatectomie chimică totală.

Medicaţia depletivă este de asemenea indicată în criza acută menierică. Administrarea sulfatului de magneziu în soluţie 15% cîte 20 ml în injecţie

Scanned with OKEN Scanner

intravenoasă, favorizează circulaţia de întoarcere, are acţiune antispastică şi diuretică. Se apreciază că ar avea proprietatea de restabilire a echilibrului vagosimpatic.

În sprijinul aceleiaşi concepţii depletive se situează şi problema metabolismului apei, adică a regimului restrictiv de lichide, un litru şi jumătate maximum ingerat zilnic cu scopul de a combate hidropsul labirintic, care este un edem cu aceeaşi semnificaţie ca a tuturor celorlalte.

Criza acută menierică fiind efectul şi al existenţei unui spasm vascular, administrarea unei medicaţii vasodilatatoare se impune.

Unele substanţe farmacodinamice întrerup influxul nervos al sinapselor, aşa cum este acţiunea ganglioplegică a clorpromazinei.

Alte medicamente sînt indicate pentru acţiunea lor asupra fibrelor nedc arteriolare.

Dintre acestea, sînt de reţinut adrenalina, acidul nicotinic, histamina şi antihistaminicele.

Adrenalina poate fi administrată în doze de 1/4, 1/3, 1/2 ml din soluţia de $1^0/_{00}$ pe cale intravenoasă. Acest medicament, rezervat numai crizei acute realizează o ameliorare rapidă şi constantă. Poate fi folosită de asemenea efedrina în doză de 10 mg intravenos. Dacă efectul este insuficient, o doză egală poate fi administrată după un sfert de oră.

Acidul nicotinic are aceleaşi proprietăţi farmacodinamice cu histamina. El provoacă o creştere a circulaţiei sanguine intracraniene, fără a mări tensiunea locală. În criza acută menicrică, el poate fi administrat în injecţii subcutane sau intravenoase bicotidiene în doze de 20—100 mg. Trebuie reţinut că amida acidului nicotinic, vitamina PP, este inactivă în sindromul Ménière.

Una din substanţele simpatolitice cu care am obţinut rezultate bune este hidergina. Ea va fi administrată timp de 3 zile consecutiv într-o perfuzie lentă de 2 — 3 ore, în doză de 0,006 grame, asociată cu petidină 0,10 grame, încorporate într-o soluţie glucozată. Hidergina scade rezistenţa vasculară cerebrală, măreşte debitul sanguin şi amplifică consumul de oxigen al creierului.

Histamina pentru a fi activă trebuie administrată în perfuzie intravenoasă, respectiv 2,5 mg de fosfat de histamină în 250 ml soluţie glucozată $5^0/_{00}$, nu mai mult de 40 picături pe minut.

Criza menierică poate fi astfel sistată şi perioada de acalmie extinsă.

În ceea ce priveşte antihistaminicele, acţiunea lor vasodilatatoare este recunoscută. În plus, ele inhibă excitabilitatea vestibulară periferică şi centrală, posedînd o proprietate anticolinergică şi capacitate sedativă generală.

Tratamentul sindromului Ménière în perioadele de acalmie, va trebui să fie orientat pe corectarea parţială a bolii de bază cauzale : ateroscleroza, hipertensiunea arterială, disfuncţia hepatică sau neuroendocrină, nevrozele etc.

Medicul generalist trebuie să nu uite că pentru un succes cît de mic al oricărei tentative terapeutice este necesară asigurarea unei psihoterapii

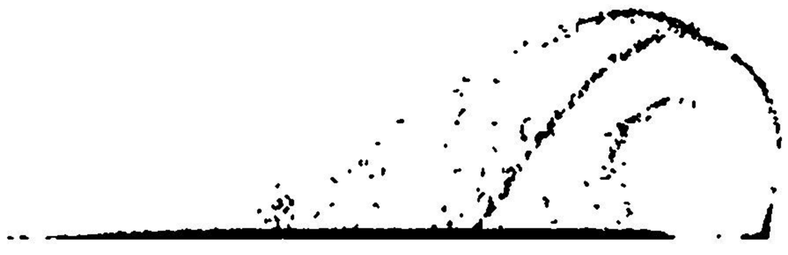

Scanned with OKEN Scanner

adecvate, deoarece mai ales bolnavii suferinzi de sindrom Ménière au o reacţie psihică deosebită care este o sechelă a bolii, o urmare a unei continue temeri de ameninţarea unei noi crize posibile. Cîştigarea încrederii bolnavului acordînd atenţie istoricului bolii, neridiculizîndu-i frica şi în special examinîndu-l cu multă atenţie, constituie un punct important al terapiei.

Un grup important de medicamente sînt recomandate în scopul modificării tensiunii lichidelor labirintice şi în intervalele dintre crize. Cel mai recent se administrează hidroclortiazidele (Esidrex, Nefrix), care se pare că au meritul de a reduce şi riscul unei degenerări secundare senzoriale epiteliale.

Cunoscînd concepţia actuală în fiziopatologia sindromului Ménière, aceea a alterării lezionale duble, — periferică şi centrală — am folosit în tratament şi acetazolamida (Ederen). Acest medicament este un derivat sulfamidic cu proprietatea de a inhiba anhidraza carbonică, care se ştie că face parte din substanţele enzimatice cu acţiune catalizatoare la hidratarea gazului carbonic şi în deshidratarea acidului carbonic.

Acetazolamida inhibă simultan anhidraza carbonică atît la nivelul periferic, diminuînd acţiunea osmotică a endolimfei şi accelerînd eliminarea ionului potasiu, cît şi la nivel central în zona subcorticală şi a staţiei de releu unde trec fibrele nervoase hipotalamocorticale care leagă diencefalul (creierul vegetativ) cu cortexul cerebral (creierul psihic). În felul acesta, acetazolamida acţionează direct asupra hidrodinamicii cerebrale.

Asociind clorpromazina cu acetazolamida, am reuşit în unele cazuri să spaţiem crizele prin diminuarea simultană a reflectivităţii vestibulare periferice şi centrale.

În cazurile de sindrom Ménière cu crize subintrante, neinfluenţate de nici un tratament care ajung să deprime bolnavul şi să-l facă un adevărat infirm pentru viaţa socială, medicul generalist îl va trimite la un serviciu O.R.L., unde pot fi aplicate şi alte tratamente.

În sfîrşit, medicul generalist va insista ca bolnavul să ducă un regim de viaţă şi de muncă cît mai fiziologic, deoarece aceşti bolnavi duc o viaţă sedentară cu abuzuri alimentare, intoxicaţie nicotinică, cu multe ocazii de tensiune psihică, care după trecerea crizei îi fac şi mai mult să evite mişcarea şi le produc starea de anxietate. O odihnă activă fără oboseală şi folosirea de tranchilizante ca extractul de valeriană şi bromurile, Hidroxizin etc. vor completa în mod satisfăcător terapia acestor bolnavi.

Aşadar, o asociere judicioasă între un regim igienodietetic şi psihic continuu şi cure de tratamente medicamentoase constînd din combinarea unui produs vasodilatator cu unul antihistaminic şi cu un tranchilizant, poate oferi bolnavului şi medicului satisfacţia dorită.

Diagnostic. Diagnosticul pozitiv se bazează pe:

— ameţeala de tip rotator;
— evoluţia paroxistică (crize cu perioade calme);
— intensificarea şi acutizarea acufenelor;
— hipoacuzia sau surditatea nervoasă de recepţie;
— testele cohleovestibulare efectuate în serviciul O.R.L.

Scanned with OKEN Scanner

Diagnosticul diferenţial va fi făcut cu celelalte sindroame vestibulare, de către medicul otolog.

Evoluţie şi prognostic. Evoluţia paroxistică caracterizează sindromul Ménière — crize de scurtă durată întretăiate de perioade lungi de acalmie. Prima criză este cea mai spectaculară. La urechea hipoacuzică, se intensifică acufenele care devin un adevărat şuierat, după care apare ameţeala cu caracter tipic de învîrtire, provocînd uneori căderea bolnavului, după care criza se termină imediat ce bolnavul varsă.

După un astfel de acces, bolnavul constată că este mai surd şi are acufene mai mari.

Perioadele de calm pot să dureze mai multe luni, fiind întrerupte de un nou acces. Ulterior, crizele sînt mai puţin violente.

Prognosticul este de regulă benign. Sindromul Ménière, chiar netratat, se poate vindeca spontan.

Organul vestibular îşi poate recupera excitabilitatea sa normală, dar cel cohlear nu-şi mai recuperează funcţia. Totul se petrece ca şi cum vindecarea se obţine numai prin moartea funcţională a cohleei acustice.

Etiologie. Cauzele sindroamelor vestibulare periferice sînt numeroase şi variate. În plus, complexitatea acestei etiologii este obiectivată şi de faptul că aceeaşi cauză, în condiţii schimbate, poate să determine forme clinice diferite.

În ansamblu, aceste cauze pot fi grupate în 3 mari categorii :

1. *cauze locale*, traumatice, inflamatorii, vasculare şi angioneurotice;

2. *cauze din vecinătate*, prelabirintice (otitice), retrolabirintice (bulbopontine) şi cervicartrozice;

3. *cauze generale*, infecţioase (virale neurotrope), vasculare, angioneurotice, alergice, toxice, hipo- şi avitaminozice, frigul, digestive, genitale, esenţiale (necunoscute).

Medicul generalist trebuie să reţină că în etiologia sindromului Ménière cauza determinantă nu este bine cunoscută şi, de aceea, nu poate fi recomandat un tratament etiologic. Eforturile se concentrează nu numai asupra aprofundării farmacodinamiei diferitelor substanţe folosite şi a unor proceduri fizioterapice, dar în mod deosebit asupra unor cercetări experimentale de laborator, cu ajutorul cărora se va putea lămuri cauza principală a sindromului Ménière — afecţiune proteiformă, mult discutată de fiziopatologi.

Acufenele. Acufenele mai sînt cunoscute şi sub numele de vîjîituri, ţiuituri sau tinitus. Deosebim două feluri de acufene : cele *fiziologice* şi acufenele care ne interesează în primul rînd — cele *patologice*.

Acufenele fiziologice pot exista la omul sănătos; în unele circumstanţe urechea, ca şi ochiul, poate înregistra senzaţii funcţionale spontane. Un om cu o ureche perfect normală poate percepe, în tăcerea absolută, zgomote de frecvenţă şi intensitate variabilă.

Experimente efectuate în cameră insonoră au arătat că, după o scurtă perioadă de adaptare analogă celei pentru vederea în camera obscură, timp în care omul sănătos nu aude nimic, apar acufenele. Acestea au la

Scanned with OKEN Scanner

început o tonalitate vecină frecvenţei de 2 000 duble vibraţii şi apoi se menţin în mod constant ca un fîşîit slab. Unii autori consideră că acufenele fiziologice percepute în camera insonoră se explică prin percepţia curentului sanguin în capilarele cohleare. Alţii apreciază că ele sînt datorate unui dezechilibru static sau funcţional creat de absenţa zgomotului ambiant sau unei perturbări a metabolismului, provocată de emoţia resimţită în tăcerea absolută. În sfîrşit, o altă ipoteză este aceea care priveşte acufenele fiziologice ca fiind datorate mişcărilor browniene existente în lichidele cohleare, mişcări care nu mai sînt mascate, în condiţii de insonorizare, de către excitantul sonor.

Acufenele patologice sînt considerate ca semne de iritaţie ale aparatului cohlear, ele reprezentînd omologul ameţelii vestibulare. Tinitusul este adesea simptomul crizei menierice şi are sediul în urechea lezată. Pot fi permanente sau intermitente, simple sau complexe adică alcătuite din mai multe sunete.

Bolnavii le descriu cu o gamă foarte variată de senzaţii: şuierat de locomotivă, robinet care curge, jet de aburi, zgomot de motor, de fierăstrău, fîşîit etc. Acufenele subiective (cele obiective sînt cauzate de un anevrism al arterei carotide interne, de un spasm al muşchilor osiculari auriculari, de mioclonii ale vălului palatin şi sînt foarte rare) se însoţesc mai întotdeauna de surditate. Ele pot să agraveze această surditate existentă, dar în nici un caz nu o pot crea, aşa cum se crede în mod eronat.

Tinitusul patologic este excepţional observat sub vîrsta de 10 ani. Acufenele din contextul otospongiosclerozei apar în majoritatea cazurilor la pubertate. Cele care se instalează la vîrste mai înaintate, ale presbiacuzicilor, sînt întotdeauna mai uşor suportate.

În perioada menstruală şi la menopauză, acufenele se intensifică. La cei care lucrează în mediu zgomotos, la fumători, alcoolici, la cardiovasculari şi la hepatorenali, acufenele, dacă există, prezintă întotdeauna tonalităţi multiple şi intensitate mare.

De aceea, patogenic se mai crede că tulburarea circulaţiei sîngelui de la nivelul striei vasculare, modificînd secreţia lichidului endolimfatic, provoacă o hipo- sau hipertensiune şi consecutiv o ruptură a echilibrului care în mod normal există cu lichidul perilimfatic. Acest fapt are drept consecinţă o iritaţie a celulelor ciliate neurosenzoriale.

De asemenea, pentru unii fiziologi intermediarul dintre stimulul sonor şi influxul nervos nu ar fi curenţii potenţiali microfonici cohleari, ci o substanţă chimică, acetilcolina. Aceasta s-ar produce sub influenţa vibraţiilor sonore şi ar fi distrusă aproape instantaneu de o enzimă. Supraproducţia de acetilcolină sau persistenţa ei anormală ar provoca un stimul continuu al celulelor organului Corti şi ar genera acufenele.

Acufenele pot fi provocate de o leziune cu sediul pe oricare segment al aparatului cohlear. Diagnosticul anatomotopografic va trebui să precizeze localizarea. Aceasta poate fi:

— la nivelul urechii externe;
— la nivelul urechii medii;
— la nivelul urechii interne;
— la nivelul nervului cohlear;

Scanned with OKEN Scanner

— la nivelul centrilor nervoşi nucleari bulbari şi pe căile lor de asociaţie;

— la nivelul cortexului temporal.

Desigur că acest diagnostic anatomotopoclinic rămîne adesea doar un deziderat neîmplinit, astfel că, în practică, ne vom mulţumi de a diferenţia acufenele periferice de cele centrale.

Pentru acufenele cu origine periferică, medicul generalist se va informa în primul rînd dacă ele sînt însoţite de surditate, deoarece aceasta este prezentarea cea mai frecventă. Dacă surditatea este de tipul funcţional de transmisie sau de vibraţie, acufenele care o întovărăşesc pot fi generate de un dop ceruminos sau epidermic situat în conductul auditiv extern sau de o otită medie catarală congestivă sau seromucoasă, de o otospongioscleroză, de o artrectazie sau o ruptură a lanţului osicular etc.

Dacă surditatea este nervoasă, de tip recepţie, leziunea poate fi cohleară sau retrocohleară şi distincţia este făcută cu ajutorul testului care constată prezenţa fenomenului de întărire auditivă a recruitmentului (leziune intracohleară) sau absenţa lui (leziune retrocohleară). Afecţiunile cohleei se întovărăşesc adesea de acufene. Nu poate fi precizat însă dacă leziunea se găseşte la nivelul celulelor organului Corti, la nivelul lichidelor labirintice modificate din punct de vedere al componenţei lor fizice şi chimice, sau la nivelul terminaţiilor nervoase. Nevritele retrocohleare se pot şi ele însoţi de acufene, prezente alături de surditate şi ameţeală.

Acufenele care nu se însoţesc de surditate au un diagnostic etiologic şi mai dificil.

Bolnavul aleargă în aceste cazuri de la medicul generalist la specialistul otolog şi la neurolog deoarece nu beneficiază de o terapie satisfăcătoare şi devine tot mai anxios sau psihopat.

Medicul generalist va căuta totuşi să precizeze dacă se găseşte în prezenţa unui bolnav vascular cu hipo- sau hipertensiune; dacă este vorba de o ateroscleroză în care pot avea loc depuneri lipidice pe pereţii vaselor cohleare; dacă este vorba de un dezechilibru neurovegetativ sau endocrin, de o senilizare accelerată, de o carenţă vitaminică, de o azotemie crescută, de o hiperglicemie necunoscută, de o artroză cervicală şi, în sfîrşit, pentru a ne ascunde ignoranţa — de o cauză reflexă.

Acufenele de origină centrală sînt frecvente, deoarece cele periferice devin cu timpul centrale — ceea ce presupune că în acufenele vechi şi rezistente la tratament, nu mai vîjîie urechea ci centrii înşişi. Această varietate de acufene influenţează cel mai mult psihicul bolnavilor, ajungînd să creeze stări de obsesii şi halucinaţii auditive. Medicul generalist va trimite aceşti bolnavi la un serviciu de psihiatrie.

Cînd acufenele sînt provocate de o afecţiune a sistemului nervos central, ele sînt însoţite de o serie de semne neurologice caracteristice afecţiunii în cauză.

Tratament. Tratamentul acufenelor este de cele mai multe ori decepţionat din cauza dificultăţii de a preciza un diagnostic etiologic.

Dacă tinitusul este periferic şi cauza cunoscută, tratamentul adecvat va putea avea rezultate. Astfel, extragerea unui dop ceruminos sau epi-

Scanned with OKEN Scanner

dermic, restabilirea permeabilităţii nazofaringiene, tubotimpanice sau chirurgia scăriţei, reuşesc să vindece atît surditatea, cît şi acufenele. În otospongioscleroza operată, reapariţia acufenelor anunţă o reanchiloză apropiată a scăriţei.

În cazul unei leziuni a urechii interne, tratamentul va fi cît mai patogenic posibil.

În tulburările vasculare, se va prescrie heparina, în cele ateromatoase colesterololiticele, în cele alergice antihistaminicele, în cele vasospastice vasodilatatoare (acid nicotinic, hidergină, acetazolamidă), în cele ale senescenţei vitaminele A, E, B şi Aslavital H_4.

În plus se va recomanda o igienă convenabilă, condiţii de muncă şi viaţă corespunzătoare, cu evitarea sindromului de suprasolicitare, regim alimentar convenabil lipsit de băuturi alcoolice, cafea, tutun etc.

Cea mai bună medicaţie a acufenelor persistente, de cauză neprecizată, rămîne prescrierea de tranchilizante (extract de *Cimifuga*, de *Crataegus*, valeriană, bromuri), cure climatice subcarpatine, fizioterapie (înaltă frecvenţă, ionizări transauriculare cu iodură de potasiu, acetilcolină sau novocaină).

Psihoterapia este întotdeauna folositoare şi un bolnav ocupat, cu o viaţă echilibrată, va obţine rezultate mai bune.

În sfîrşit, în cazurile extreme, cu tentative de sinucidere, medicul generalist va trimite bolnavul la un serviciu de neurochirurgie, care va aprecia oportunitatea unei intervenţii chirurgicale pe centrii nervoşi, cu scopul de a întrerupe căile nervoase între nuclei şi centrii corticocerebrali.

Din cele arătate, medicul generalist trebuie să reţină că poate întîlni tulburări labirintice cohleovestibulare în numeroase afecţiuni neurologice:

— sindroame meningoencefalitice acute de origină otitică (otite şi otomastoidite acute şi cronice);

— sindroame lipsite de manifestări otice (encefalită difuză sau localizată, meningită cerebrospinală, meningită posttraumatică, meningită limfocitară tuberculoasă sau nu, sindrom Wallenberg, sindroame bulboprotuberanţiale, ramolisment cerebral, hemoragii şi ramolismente bitemporale cu surditate corticală, abcese cerebral şi cerebelos, arahnoidite, tumori bazicraniene şi meningoencefalice — meningiene, hemangioame, tumori glomice, neurinoame, tumori intratronculare — în etajul bulbar, protuberanţial şi peduncular al trunchiului cerebral, paratronculare — în cel de al-IV-lea ventricul, în cerebel, supratronculare — în nucleii cenuşii centrali, scoarţa cerebrală).

Astfel de dereglări ale funcţiilor labirintului pot fi observate în boala Friederich (eredoatrofia cerebeloasă cu eredoataxie), în scleroza în plăci, în meningoencefalitele virale (cu virus neurotrop), congenitale (rubeolă) sau dobîndite după naştere, în marile sindroame de distrofii osoase (boala Paget, Lobstein, acromegalia), în traumatismele craniocerebrale.

Hiposmia, anosmia şi disosmiile. Prin termenul de hiposmie, înţelegem scăderea senzoriului olfactiv, iar prin cel de anosmie pierderea completă şi bilaterală a mirosului.

Scanned with OKEN Scanner

Se ştie că moleculele odorivectoare sînt absorbite de mucusul care acoperă receptorii periferici. Numărul acestora şi capacitatea lor senzorială trebuie să fie întotdeauna mai mari decît aceea a particulelor de miros. Fiecare moleculă odorantă stimulează un mare număr de receptori şi, prin depolarizarea lor, provoacă o cadenţă de stimuli. Succesiunea acestor cadenţe, care încep şi sfîrşesc în diferite etape ale procesului de olfacţie, este transmisă la centrii nervoşi, care transformă cadenţele în semnale nervoase. Semnalele imprimă caracterul specific al mirosului respectiv. Pentru moleculele a căror absorbţie depăşeşte o anumită limită, cadenţa devine lentă şi centrii nu reuşesc să le transforme în semnale perceptibile.

Mecanismul de depolarizare a receptorilor şi transformarea cadenţelor în semnale rămîne încă insuficient clarificate. El va fi desigur cunoscut datorită progresului electroneurofiziologiei moderne şi concomitent cu unele date noi asupra elementelor chimice ale mucusului şi a repartiţiei acestora pe plaja epiteliului neurosenzorial olfactiv.

Hiposmia, şi cu deosebire *anosmia*, se manifestă nu numai cu ocazia inspirării mirosurilor, dar şi în cursul degustării alimentelor care devin lipsite de gustul lor, fade, deşi simţul gustului propriu-zis pentru cele patru senzaţii gustative fundamentale — dulce, amar, sărat, acid — este conservat.

De asemenea, unele substanţe iritante, cum sînt amoniacul, camforul, fenolul etc., care excită terminaţiile senzitive ale trigemenului, rămîn bine percepute.

Bolnavul se va prezenta la consultul medicului generalist acuzînd pierderea parţială sau totală a mirosului şi a gustului.

Printr-o anamneză atentă şi deductivă, el va căuta să localizeze sediul leziunii.

Foarte pe scurt, anatomia olfacţiei este următoarea:

— neuronul periferic, reprezentat de celulele senzoriale olfactive şi cilindraxii lor sau fibrele olfactive;

— neuronul central alcătuit din prelungirile protoplasmatice ale celulelor mitrale ieşite din bulbul olfactiv şi din rădăcinile nervoase olfactive;

— centrii olfactivi — hipocampic, calos, orbitar şi temporal.

Astăzi se admite de către cei mai mulţi fiziologi că lobulul hipocampului şi uncusul sînt principalii centri ai olfacţiei.

Fiziologia olfacţiei este foarte complexă: ea este sub dependenţa elementului excitant — particulele de miros şi a elementului de percepţie care ne demonstrează că există relaţii inseparabile între funcţia mirosului şi cea a gustului.

Corpii mirositori sau odorivectori emit molecule care se răspîndesc sub formă de vapori în mediul aerian şi sînt dotate cu vibraţii proprii. Aceste molecule, ajunse cu aerul inspirat în etajul superior al foselor nazale la nivelul fosetei olfactive sau pata galbenă, se condensează prin absorbţie şi formează o peliculă la suprafaţa mucusului existent aci. Vibraţiile odorivectoare pun în mişcare mucusul care transmite stimulii sau excitaţiile



Scanned with OKEN Scanner

respective la celulele olfactosenzoriale. Pigmentul galben de la nivelul fosetei sau criptei olfactive, de componenţă lipidică, ar ajuta la solvarea particulelor de miros şi ar intensifica astfel acţiunea moleculovibratoare a odorivectorilor.

Anosmia poate fi observată la unii profesionişti (chimişti din industria parfumurilor, degustătorii de vin sau coniac etc.), care prin excitaţii supraliminare ajung la oboseala simţului, care temporar şi apoi definitiv se poate epuiza.

Tulburarea olfacţiei mai poate fi cauzată de displaziile piramidei şi cu deosebire ale septului nazal, de stenozele narinare, paralizia muşchilor dilatatori ai aripilor nazale, de hipertrofia cornetelor, de sinechii septoturbinale, de sinuzite, de polipoza nazală, de malformaţii coanale, de tumori benigne sau maligne nazofaringiene, de sinechii velopalatofaringiene etc. Sînt aşa-numitele anosmii mecanice prin obstrucţia nazală sau obstacol în aportul particulelor de miros.

Anosmia mai poate avea o origine toxică: abuzul de mirosuri tari, prizarea tutunului, a cocainei, spălăturile nazale intempestive cu soluţii hipertonice, autointoxicaţii cu plumb, mercur, morfinomania şi în general toxicomania cu diferite droguri, sulfura de carbon la muncitorii din industria cauciucului etc.

Afecţiunile inflamatorii acute sau cronice ale mucoasei nazale, pot provoca anosmie temporară sau definitivă.

Afecţiunile generale, gripale şi paragripale, virozele respiratorii neurotrope, difteria, avitaminoza A, anemiile grave, senescenţa etc., pot genera anosmia.

De asemenea, o serie de cauze nervoase periferice sau centrale pot fi la originea anosmiei: *nevritele olfactive* consecutive diabetului, alcoolismului, paludismului, gripei, difteriei; *nevritele trigeminale* de cauză trofică sau vasomotorie; traumatismele cu sau fără fractura etajului anterior ale lamei ciuruite a etmoidului cu smulgerea firişoarelor nervoase olfactive sau cu formarea de hematoame (anosmia poate fi în aceste cazuri temporară deoarece resorbţia cheagurilor de sînge este urmată de recuperarea funcţiei olfactorii). De asemenea stările comoţionale cerebrale, precum şi săriturile frecvente şi de la înălţimi mari în apă — pot fi însoţite de anosmie.

Unele boli ale sistemului nervos: tabesul, paralizia generală progresivă, hemoragiile cerebrale localizate în lobul frontal, tromboza arterei cerebrale anterioare, meningita cerebrospinală sau luetică, siringomielia şi epilepsia, tumorile lobului frontal, laringectomiile totale clasice cu atrofia în timp a epiteliului neurosenzorial olfactiv, stările de menopauză fiziologică sau patologică la femei etc.

Hiperosmia. Este o nevroză senzorială olfactivă cu o fiziopatologie complexă. Este mai rar observată şi bolnavii o pot simţi ca fenomen premergător revenirii olfacţiei după o anosmie trecătoare consecutivă unei nevrite infecţioase sau unei hidrocefalii.

Mai poate fi cauzată de nevritele nervului olfactiv, de boala Basedow, de sarcină şi de alienaţia mintală. La toţi aceşti bolnavi, medicul generalist va solicita un examen neurologic complet.

Scanned with OKEN Scanner

Parosmia. Este o tulburare a simţului normal al olfacţiei, respectiv o pervertire a lui. Bolnavii aceştia au senzaţii olfactive eronate. Parosmia poate fi de origină hormonală, observată la femei în cursul sarcinii, al alăptării sau la menopauză.

De asemenea în diferite nevroze, la isterici, la migrenoşi, în intoxicaţii cu săruri de plumb, după o terapie masivă cu antipirină, în tumorile lobului frontal şi la epilepticii cu aura olfactivă, în traumatismele craniocerebrale.

O formă particulară a parosmiei este cacosmia sau senzaţia de miros urît, putrid. Poate avea două variante: una subiectivă, în care mirosul neplăcut este perceput numai de bolnav, şi care apare după nevrite postgripale sau difterice ale nervului olfactiv. Cea de a doua variantă a parosmiei este cacosmia obiectivă. În acest caz, senzaţia de miros dezagreabil este percepută nu numai de bolnav, ci şi de anturaj. Cauzele cacosmiei obiective sînt numeroase: corpii străini nazali, ozena, sinuzitele maxilare odontopatice şi cazeoase, rinofaringita crustoasă, unele forme cazeoase de amigdalită cronică, pioreea dentară, abcese pulmonare, diverticule faringoesofagiene, unele gastrite etc.

Tratament. Tulburările mirosului, atît hiposmiile, disosmiile, cît mai ales anosmiile, au în general un prognostic rezervat.

Desigur că în primul rînd un tratament cauzal ori de cîte ori este posibil va avea efecte bune (*Sublata cauza, tollitur effectus*).

Anosmiile posttraumatice prin secţiunea completă a fibrelor olfactive sînt ireversibile. Cele consecutive compresiunii prin revărsare de sînge în şanţurile olfactive pot fi recuperate odată cu resorbţia cheagurilor.

Un factor care agreavează prognosticul şi îngreunează tratamentul este cel al depistării tîrzii a anosmiei, atunci cînd procese ireversibile atroficodegenerative sînt constituite la nivelul structurilor nervoase.

Luînd în considerare faptul că alături de o patogenie neurotoxică se situează adesea şi un proces edematos al ţesutului nervos, este util să se prescrie administrarea de hormoni corticosteroizi cît mai timpuriu posibil (20 mg/zi timp de 15 zile) la care, în a 10-a zi, cînd se vor da doar 10 mg, se vor asocia 10 unităţi de A.C.T.H. Este probabil că efectului antiedematos al corticoizilor i se asociază o acţiune de stimulare corticală care poate ameliora elaborarea centrală a senzaţiei olfactive.

În completarea medicaţiei, se vor prescrie vitamină B_1 fortissimum (100 mg zilnic), stricnină sulfurică, 2—3 mg în injecţii subcutanate la rădăcina nasului şi în aerosoli, ionizări şi galvanoterapie.

Nu trebuie uitată şi posibilitatea unor recuperări spontane, spre marea satisfacţie a bolnavului şi a medicului.

Medicaţia consemnată este bine să fie prescrisă chiar numai cu scop psihoterapic.

Trebuie reţinut însă, că dacă în termen de cîteva luni, maximum un an de la instalarea anosmiei şi de utilizare a mijloacelor terapeutice menţionate, nu se obţin rezultatele dorite, pierderea simţului olfacţiei poate fi considerată ca definitivă.

Scanned with OKEN Scanner

Hipoghezia, aghezia şi dysgheziile. Prin termenii de *hipoghezie* şi *aghezie* înţelegem scăderea şi dispariţia gustului.

Anatomia aparatului senzorial gustativ este reprezentată de:

— un organ periferic, celulele gustative situate predominant la nivelul papilelor limbii;

— căile nervoase sau nervii gustativi;

— centrii nervoşi — nucleii gustativi bulboprotuberanţiali;

— proiecţiile corticale.

Mucoasa limbii, în care se găsesc celulele gustative, constituie simultan şi un cîmp vast al sensibilităţilor, tactilă, termică şi algică şi de la aceşti receptori senzaţiile sînt transmise pe calea nervului trigemen.

Căile gustative sînt reprezentate de fibrele nervoase a celor doi nervi distincţi ai limbii. Nervul glosofaringian pentru treimea posterioară şi nervul coarda timpanului pentru cele două treimi anterioare.

Nervul glosofaringian se termină la nivelul treimii mijlocii a nucleului fasciculului solitar. Fibrele nervoase ale corzii timpanului transportă totalitatea senzaţiilor gustative a celor două treimi ale limbii şi, prin intermediarul Wrisberg, se termină în treimea superioară a nucleului fasciculului solitar. Explorarea funcţională cu ajutorul electrogustometriei va clarifica mai bine această teritorializare.

Fasciculul solitar şi nucleii gustativi se găsesc sub planşeul ventriculului al IV-lea, de la partea inferioară a protuberanţei pînă la extremitatea inferioară a bulbului.

Proiecţiile corticocerebrale ale senzaţiilor gustative la om nu sînt încă bine cunoscute; se crede că ar fi situate în circumvoluţia hipocampului.

Aparatul gustativ este stimulat de către unele elemente care au ca factor comun hidrosolubilitatea.

Starea lichidă şi contactul cu receptorii gustativi sînt cele două condiţii indispensabile excitaţiei gustative. Se ştie că omul nu poate avea decît patru senzaţii gustative: acid sau acru, amar, sărat şi dulce.

Tulburările gustului atrag atenţia bolnavilor în special cînd sînt întovărăşite de anosmie sau în cazurile de pervertire sau halucinaţii gustative.

Medicul generalist va căuta prin anamneză şi examen general al bolnavului să investigheze şi să se documenteze pe cît posibil asupra sediului leziunii.

Aghezia este pierderea completă a gustului, care ca şi mirosul este un simţ chimic. Ea poate fi uni- sau bilaterală, permanentă sau temporară, şi ori de cîte ori se însoţeşte cu pierderea olfacţiei este şi mai neplăcută.

Aghezia de origină mecanică poate fi provocată de senescenţă, de stările hiperazotemice, de uscăciunea mucoasei bucale (sindromul Mikulicz sau scleroza glandelor salivare), de orice afecţiune care diminuă sau alterează cîmpul gustativ lingual (limba saburală, limba neagră piloasă, micozele etc.).

Aghezia de origine periferică poate fi cauzată de o leziune sau distrucţie a corpusculilor gustativi (alcoolism, tabagism, arsuri ale limbii, ulceraţii diverse, sifilis, tumori maligne), sau a filetelor nervoase gustative (nevrită infecţioasă gripală, exantematică etc., nevrită toxică alcoolică, arseni-

Scanned with OKEN Scanner

cală, mercurială etc., nevrită prin compresiune, tumori, gome, traumatisme la nivelul căii nervoase principale a nervului glosofaringian sau a căilor accesorii — nervul lingual, coarda timpanului, facial, intermediarul Wrisberg). Explorarea aghezici la nivelul corzii timpanului şi a intermediarului Wrisberg permite localizara leziunii astfel : în apeductul Fallope ori de cîte ori o paralizie facială periferică se însoţeşte de tulburări gustative; în conductul auditiv intern sau în unghiul pontocerebelos (tumori bulbopontine, neurinom al acusticului, gome, exostoză, meningiom), deoarece în conductul auditiv intern sau în spaţiul pontocerebelos, calea nervoasă gustativă reprezentată de nervul intermediar Wrisberg se întovărăşeşte de nervul facial şi de nervul auditiv şi de aceea există triada : agheziе, tulburări cohleovestibulare şi paralizie facială.

Aghezia de origine centrală este provocată de leziuni ale căilor nervoase gustative intrabulbare, ale panglicii Reil sau ale centrului cortical al hipocampului (scleroză, abces, tumori, hemoragii, ramolisment).

Aghezia funcţională, anorganică, poate fi întîlnită în diferite nevroze (isterie, neurastenie etc.) sau consecutiv unor intervenţii ginecologice (ovariotomie, histerectomie).

Investigarea calitativă a gustului se face ţinînd seama de faptul că fiziologia modernă admite gustul amar ca fiind specific pentru nervul glosofaringian. Aşadar, presărînd puţină chinină pe una din jumătăţile V-ului lingual, dacă gustul amar nu este perceput, aghezia este datorită unei leziuni a nervului glosofaringian. Dacă punem cîteva cristale de sare pe una din jumătăţile treimii anterioare a limbii şi gustul sărat nu este perceput, aghezia este cauzată de o leziune a căii nervoase gustative accesorii (lingual, coarda timpanului, facial, intermediar Wrisberg).

Hiperghezia. Este exagerarea senzaţiei gustative. Ea poate fi fiziologică la profesionişti ai gustului (degustători de vin, coniac etc.) sau patologică, fie de origină centrală (Basedow, hormonală, în sarcină, la femei histerectomizate sau ovariotomizate, paralizie generală, tabes, tifos exantematic), fie pur funcţională ca în isterie şi nevroza astenică. În aceste cazuri, hiperghezia se însoţeşte cu paraghezia, pervertirea senzaţiilor gustative.

Tratament. Medicul generalist va orienta terapia agheziei după aceleaşi indicaţii şi principii descrise la capitolul anosmiei.

SINDROAME SENZITIVE

NEVRALGIILE

Prin termenul de nevralgie înţelegem un fenomen dureros, care se instalează consecutiv unei iritaţii a fibrelor senzitive de pe traiectul unui nerv. Durerea apare nu numai prin iritaţia fibrelor nervoase postganglionare, dar şi a ganglionului şi rădăcinii nervoase respective. Aceasta înseamnă că sindromul nevralgic nu poate fi consecinţa exclusivă a unor leziuni iritative a terminaţiilor senzitive tisulare şi nici a unei leziuni talamice sau talamocorticale singulare.

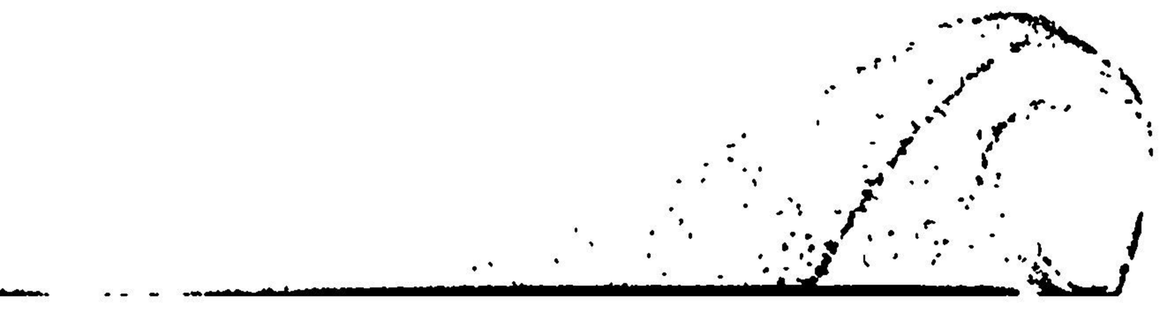

Scanned with OKEN Scanner

În ultimii ani, unii autori apreciază că pot exista opt varietăţi sau tipuri de nevralgii pe care le clasifică pe criterii clinice şi fiziopatologice astfel :

1. nevralgii majore (trigemen, glosofaringian) ;
2. nevralgii minore cu etiologie incomplet precizată (ganglion geniculat, laringeu superior, occipital) ;
3. nevralgii faciale postherpetice (Ramsay-Hunt, zona zoster oftalmică) ;
4. nevralgii faciale atipice ;
5. nevralgii vazospastice (sfenopalatin, vidian, nazociliar) ;
6. nevralgii reflexe (de origine dentară, oculară, O.R.L., spondilartrozică, temporomandibulară sau sindromul Costen) ;
7. nevralgii cu origine intracraniană (arahnoidită bazală, siringobulbie, tumori bazicraniene, hemangiom meningean) sau extracraniană (tumori nazofaringiene, ateroscleroză vertebrală etc.) ;
8. nevralgii excepţionale şi rare (glosodinie, tic dureros convulsiv, faringodinie, claudicaţie intermitentă a muşchilor maseteri etc.).

Din punct de vedere clinic, nevralgiile pot fi clasificate în :

— *nevralgii esenţiale*, caracterizate prin apariţia unor paroxisme dureroase şi prin absenţa unor semne clinice obiective ;

— *nevralgii simptomatice*, caracterizate printr-un fond dureros permanent.

NEVRALGIA TRIGEMINALĂ

Nevralgia trigeminală esenţială. Este un sindrom dureros caracterizat prin paroxisme violente, dureri de scurtă durată, care apar pe întregul teritoriu de inervaţie al nervului trigemen sau pe una din ramurile lui.

Simptomatologie. Bolnavul consultă pe medic pentru o durere cumplită cu caracter fulgurant (are durată scurtă şi iradiază repede), pe care o aseamănă cu senzaţia provocată de o descărcare electrică brutală, o lovitură de cuţit, o muşcătură. Durerea dispare după 10—30 secunde, mai rar după un minut. De la o criză la alta, durerea respectă acelaşi teritoriu de inervaţie senzitivă şi, în timpul cît durează, figura bolnavului este crispată şi exprimă o suferinţă profundă. Cel mai adesea durerea este localizată pe nervul maxilar, ramura a II-a a nervului trigemen. Caracteristic pentru nevralgia trigeminală esenţială este existenţa unor zone anumite — cutanate sau mucoase — a căror atingere declanşează paroxismul dureros. Mai frecvent găsim aceste zone în jurul şanţului nazolabial, pe buza superioară, pe partea laterală a buzei inferioare şi pe gingii.

Tratament. Medicul generalist poate prescrie aspirină sau amidopirină cîte 2 grame pe zi timp de 4 — 5 zile. De asemenea este recomandabilă *fenilbutazona*, care are o acţiune analgezică şi antipiretică prin inhibarea centrilor nervoşi superiori la nivel cortical şi diencefalic. Preparatul Alin-

Scanned with OKEN Scanner

dor al industriei noastre farmaceutice va fi administrat peroral cîte 4 — 6 drajeuri/zi în 3 prize, scăzindu-se treptat la doza de întreţinere de 1—2 drajeuri pe zi. Medicamentul este contraindicat la bolnavii cu afecţiuni gastroduodenale, anemii, boli cardiace şi respiratorii, epilepsie, intoleranţă la piran.

Administrarea se va face sub controlul hemoleucogramei, a timpului de sîngerare şi coagulare, a diurezei, a clorurilor, a clorului plasmatic şi global.

Vitamina B_1 se va folosi în doze mari (100 — 300 mg/zi). Se începe cu 100 mg/zi şi se creşte în zilele următoare cu cîte 100 mg, pînă la 300 mg/zi, doză repartizată în 2 injecţii, timp de 10—14 zile.

Se va asocia şi Vitamina B_{12}, în fiole a 1 000 gamma, una pe zi, intramuscular.

Acidul nicotinic este recomandabil *per os* în doze crescînde de la 50 mg/zi, după mesele principale, pînă la 3 g/zi, în 5—6 prize.

Dintre neuroleptice, se poate administra clorpromazina 75 mg/zi intramuscular în 3 prize, timp de 10 zile sau peroral preparatul românesc *Clordelazin*, timp de 10—14 zile pe lună începînd cu 1—2 drajeuri/zi, doză care se creşte zilnic pînă la 3—6 drajeuri/zi, divizat în trei prize. Clorpromazina este contraindicată în leziuni hepatice, hipotensiune arterială, în comele etilice sau barbiturice şi opiacee.

Alături de tratamentul medicamentos pot fi recomandate procedee fizioterapice : galvanizări simple sau cu aconitină, raze ultrascurte şi radioterapie antalgică.

În sfîrşit, în caz de eşec, medicul generalist va trimite bolnavul la un serviciu de neurologie sau neurochirurgie, unde va fi aplicat un tratament chirurgical prin două grupe de procedee care întrerup căile de conducere ale durerii la diferite niveluri ale nervului trigemen :

— la periferie prin alcoolizarea ramurilor nervoase la ieşirea lor prin orificiile masivului craniofacial (gaura supra- şi suborbitară, gaura mentonieră, gaura rotundă şi ovală) ;

— la nivelul ganglionului Gasser ;

— între ganglionul Gasser şi trunchiul cerebral (neurotomia retrogasseriană) ;

— la nivelul bulbului, prin secţionarea tractusului descendent al trigemenului.

Diagnostic. Diagnosticul pozitiv se precizează prin : caracterul fulgurant şi de scurtă durată al durerii ; pe vîrsta apariţiei (în jur de 50 de ani) ; pe prezenţa zonelor declanşatoare.

Diagnosticul diferenţial va fi făcut cu :

— nevralgia trigeminală simptomatică (durere continuă şi fără zone declanşatoare) ;

— migrena simplă (descrisă la sindroamele vasculare) ;

— sindromul talamic localizat la faţă.

Etiopatogenie. Nevralgia esenţială a trigemenului este o boală a vîrstei adulte ; apare foarte rar înainte de 30 de ani sau după 60 de ani. Este mai frecventă la femei.

Scanned with OKEN Scanner

Conceptul de nevralgie esenţială va fi probabil abandonat, deoarece tot mai des se pun în evidenţă cauze obiective de declanşare a crizelor.

Teoria circuitului transaxonal la nivelul rădăcinii sau chiar la nivelul axului bulbopontin explică majoritatea semnelor clinice şi a efectelor terapeuticii chirurgicale în nevralgia trigeminală esenţială.

Nevralgia trigeminală simptomatică. Are o serie de particularităţi care o deosebesc de nevralgia trigeminală esenţială sau primitivă. Astfel, durerea este oarecum permanentă, iar în intervalul dintre crize persistă parestezиile. Nu există decît rareori zone declanşatoare; există însă tulburări obiective de sensibilitate, o anestezie dureroasă în teritoriul de distribuţie cutanată şi mucoasă a nervului trigemen precum şi semne de suferinţă (pareze ale unor nervi cranieni) şi modificări ale unor structuri endocraniene descoperite la radiografie.

Prezenţa acestor semne obiective clinice şi rdiologice diferenţiază nevralgia esenţială de cea simptomatică.

Ţinînd seama de sediul leziunii, nevralgia trigeminală simptomatică poate avea sediul în fosa cerebrală mijlocie şi poate fi:

— nevralgie dentară pe teritoriul nervului maxilar sau mandibular;

— nevralgie maxilară prin tumoare benignă (osteom) sau malignă (intrasinomaxilară);

— nevralgie gasseriană prin meningiom durmerian;

— prin meningită bazală, prin osteita virfului stîncii (sindromul de apex pietros = nevralgia ramurii oftalmice a trigemenului, pareză a nervului oculomotor extern, otită cronică).

Nevralgiile prin leziuni existente în fosa cerebrală posterioară, cum sînt tumorile sau arahnoiditele unghiului pontocerebelos, sînt pe al doilea plan al tabloului clinic, cele principale fiind surditatea, paralizia facială cu hipoestezie trigeminală omolaterală (neurinom al trigemenului sau acusticului).

Mai pot fi observate nevralgii trigeminale simptomatice în angioamele şi anevrismele arterei bazilare, în sindromul Wallenberg provocat de tromboza arterei cerebeloase posteroinferioare, în scleroza în plăci, în tabes, în anemii grave, în constipaţia cronică, diabet, gută, reumatism, malarie, febră tifoidă, saturnism, în intoxicaţia cu digitală, în diferite boli metabolice.

Tratamentul este simptomatic şi cauzal. Pentru cel simptomatic, se vor utiliza analgezice, sedative, Clordelazin, aşa cum au fost descrise la nevralgia trigeminală esenţială. Tratamentul cauzal va fi chirurgical şi se va adresa cauzei respective (dinte bolnav, sinuzită, tumori etc.).

ALTE NEVRALGII

Nevralgia glosofaringiană esenţială. Se caracterizează prin crize de durere acută, localizate în regiunea posterioară a limbii, în regiunea amigdaliană, pe peretele posterior al faringelui şi în ureche.

Scanned with OKEN Scanner

Simptomatologie. Durerea are caracter fulgurant, ca un junghi, lovitură de cuţit sau curent electric şi nu depăşeşte 1 — 2 minute. Zonele declanşatoare sînt arătate de bolnav ca fiind situate la nivelul amigdalelor, limbă, pe peretele posterior al faringelui, conductul auditiv extern şi puse pe seama unui corp străin.

În tabloul clinic pot exista şi semne obiective, modificarea senzaţiei gustative pentru amar, hipo- sau anestezie velofaringoamigdaliană, bradicardie şi mai rar sincopă, explicate prin conexiunile anatomofiziologice cu nervul pneumogastric.

Nevralgiile orofaringiene sînt mai des întîlnite decît cele auriculare, durerea fiind localizată pe ramurile lingvală, faringiană şi amigdaliană ale glosofaringianului.

Tratament. Tratamentul medicamentos general, este identic cu cel al nevralgiei trigeminale (Clordelazin, Vitamine B_1, B_6, B_{12}, la care se poate asocia Fenitoin în doze de 300—400 mg/zi peroral în 3—4 prize, dar nu la cardiohepatici).

Tratamentul local va consta din badijonarea limbii (cele 2/3 posterioare), a vălului palatin şi amigdalelor cu soluţie de cocaină 2% sau din injecţii cu novocaină (xilină) în zonele recunoscute declanşatoare.

În caz de eşec, bolnavul va fi trimis la un serviciu de neurochirurgie, unde se va aprecia fie aplicarea unui blocaj al nervului în foramenul jugular, fie secţionarea lui în fosa posterioară.

Diagnosticul pozitiv va fi făcut pe baza caracteristicilor şi localizării durerii. Particular pentru nevralgia glosofaringianului este localizarea durerii la începutul crizei.

Diagnosticul diferenţial va fi făcut cu nevralgia trigemenului, cu sindromul Sluder sau al ganglionului sfenopalatin, cu nevralgia nervului vidian, cu nevralgia Ramsay-Hunt şi cu crizele dureroase faringiene din tabes (semnul Argyll-Robertson prezent, areflexie osteotendinoasă, tulburări ale sensibilităţii profunde cu ataxie) şi asocierea cu dureri gastrice.

Etiopatogenie. Vîrsta medie a apariţiei nevralgiei glosofaringiene este în jur de 50—60 de ani şi poate dura mai mulţi ani. Patogenia se pare că este aceeaşi, prin circuit transaxonal.

Nevralgia glosofaringiană simptomatică sau secundară. Poate fi provocată de o tumoare a spaţiului pontocerebelos, o tumoare amigdaliană şi faringolaringiană, o apofiză stiloidă lungă, de angine acute, traumatisme, anevrisme ale carotidei primitive, ale arterei maxilare interne, de tromboze sinojugulare, de arahnoidita bazală.

Sindromul algic stiloidian este un sindrom dureros unilateral, întovărăşit de otalgie.

Simptomatologie. Subiectiv, bolnavul se plînge de o durere persistentă, unilaterală, cu sediu în loja amigdaliană, la polul inferior al amigdalei şi în limbă (nervul lingual), durere cu paroxisme şi oboseală vocală. La examenul obiectiv, dacă se palpează cu degetul stîlpul anterior al lojii amigdaliene, se provoacă o durere vie şi se simte un contact osos dur, cel al megastiloidei. Acest tuşeu digital care ne face proba existenţei unei elon-

Scanned with OKEN Scanner

gaţii stiloidiene, trebuie în mod obligatoriu să fie urmat de o confirmare radiografică (sindromul dureros megastiloidopatic).

Tratament. Tratamentul medicamentos general va fi simptomatic, identic cu cel menţionat la nevralgia esenţială.

Tratamentul local simptomatic va consta din infiltraţia hilului amigdalian cu novocainâ (xilină) 2% fără adrenalină, 1—2 ml asociată cu alcool 90° în proporţie de o treime. Tratamentul cauzal va urmări să înlăture cauza şi ori de cîte ori se constată o stiloidă lungă bolnavul va fi trimis la serviciul O.R.L., unde se va efectua rezecţia acesteia.

Diagnosticul pozitiv va fi precizat cu ajutorul simptomatologiei subiective şi obicctive. Diagnosticul diferenţial va fi făcut cu o ulceraţie banală sau neoplazică situată în şanţul glosoepiglotic, la baza limbii sau în sinusul piriform. Pentru aceasta este necesar un examen minuţios şi foarte atent care nu poate fi efectuat decît de către medicul specialist faringolog.

Nevralgia geniculată esenţială. Este nevralgia intermediarului Wrisberg, care se recunoaşte după paroxismele dureroase cu sediul în profunzimea urechii şi cu iradieri în conductul auditiv extern şi mastoidă.

Date fiind conexiunile nervoase ale ganglionului geniculat cu trigemenul, glosofaringianul şi vagul, poate fi observat un teritoriu de distribuţie mai întins al durerilor.

Tratament. Tratamentul medicamentos este asemănător cu cel descris la nevralgia trigemenului. Cel chirurgical constă în secţiunea endocraniană a nervului, pe care o execută neurochirurgii.

Diagnosticul pozitiv se precizează prin sediu şi distribuţia durerii şi pe absenţa oricărei afecţiuni auriculare. Diagnosticul diferenţial va fi făcut cu nevralgia glosofaringiană, cu cea a nervului laringeu superior şi cu cea geniculată, secundară unui herpes zoster.

Etiologia este încă necunoscută.

Nevralgia laringeului superior. Este o afecţiune mai rară şi mai des întîlnită la femeile de vîrstă mijlocie.

Simptomatologie. Durere sub formă de crize cu caracter fulgurant la baza limbii, care iradiază spre ureche şi care poate dura zile şi săptămîni.

Durerea este declanşată sau agravată prin orice iritaţie mecanică în gît (tuse, vorbire, înghiţire sau căscat). Punctul de plecare al durerii este situat în sinusul piriform.

Tratament. Se va administra medicaţia arătată la celelalte nevralgii şi local se va practica blocajul nervului cu novocainâ + alcool. Se va trata cauza, dacă este cunoscută.

Diagnosticul pozitiv se bazează pe efectul obţinut prin blocarea nervului, pe sediul şi caracterul durerii.

Etiologie. Nevralgia poate să apară în cursul unei laringite acute, ca o complicaţie a unor viroze gripale şi paragripale, în lupusul tuberculos al epiglotei şi tuberculoza laringelui.

Nevralgia occipitală. Nevralgia nervului II occipital Arnold, a nervului occipital mic şi auricular mare, este cauzată de factori numeroşi şi diferiţi.

Scanned with OKEN Scanner

Frigul, apa rece pot să provoace o neurofibrozită a mușchilor occipitali. Spondilartroza cervicală, morbul Pott suboccipital, siringomielia, radiculita luetică, tabesul etc. pot fi la originea acestei nevralgii.

Simptomatologie. Bolnavul se plînge de o durere localizată la ceafă, bilateral, cu iradiere în coloana cervicală, în vertex, în regiunea frontală, retroauriculară și mastoidiană. Durerea este continuă, surdă, profundă, exacerbată de mișcările capului, în special de flectarea lui.

Obiectiv, la palpare, se pot constata hiperestezie cutanată în zona occipitocervicală, precum și noduli dureroși în musculatura subiacentă.

Tratament. Tratamentul va fi complex, medicamentos, fizical și chirurgical. Ca medicație, se va prescrie Antimigrin 2—3 tablete pe zi, Algocalmin 3—4 comprimate/zi, Alindor 4—6 drajeuri/zi cu respectarea contraindicațiilor.

Infiltrațiile cu novocaină în punctele de emergență ale nervilor Arnold pot duce rapid la dispariția durerii. În caz de eșec, bolnavul va fi trimis neurochirurgului pentru rezecția nervului, operație mai rar practicată.

Diagnosticul pozitiv se va baza pe localizarea durerii la ceafă, pe caracterul continuu, pe coexistența tulburărilor vasomotorii și trofice.

Diagnosticul diferențial va fi făcut cu sondromul Barré-Liéou, în care sînt prezente tulburări cohleovestibulare, vizuale și fenomene nevrotice; cu migrena cervicală, în care sint prezente simptome vegetative — anorexie, greață, vărsături.

Etiologie. Unii autori consideră nevralgia occipitală ca o poliradiculită cervicală; cazuri de nevralgie occipitală au mai fost semnalate în diabet și alte boli metabolice, în disendocrinii, în infecțiile acute respiratorii virale, în gripă și malarie, considerate ca cele mai frecvente cauze.

Nevralgiile faciale postzosteriene. Sindromul algic Ramsay-Hunt sau herpesul zoster auricular se caracterizează prin dureri intra- și periauriculare, paralizie facială periferică și erupție veziculoasă în conductul auditiv extern. Durerea este de obicei continuă și uneori sub forma de crize paroxistice.

Herpesul zoster oftalmic se localizează pe ramura oftalmică a trigemenului. Durerea are caracter permanent, este localizată supraorbitar și iradiază în hemicraniul respectiv. Se însoțește de o senzație de arsură, de erupție în regiunea frontonazală, de edem palpebral, coriză și hipersecreție lacrimală. La bătrîni, se poate complica cu ulcerații corneene.

Tratament. Tratamentul acestor algii este dificil și uneori sînt necesare mai multe luni.

În perioada acută, se va prescrie tetraciclină 2 grame/zi, complex B, antalgice, Vitamină B_1 fortissimum 300 mg/zi, pe cale intravenoasă sau intramusculară. În cazuri rezistente și de lungă durată, se poate recomanda radioterapie antiinflamatoare pe ganglionul Gasser sau se va trimite bolnavul neurochirurgului, care va aprecia oportunitatea unei neurotomii retrograsseriene sau a unei tractotomii.

Nevralgia Sluder sau a ganglionului sfenopalatin. *Simptomatologie.* Sindrom algic caracterizat prin crize dureroase localizate în jumătatea inferioară a hemifeței și hemicraniului. Există de obicei trei puncte dureroase: unghiul extern al orbitei, baza nasului și retroauricular în regiunea

Scanned with OKEN Scanner

mastoidiană. Cel mai adesea durerea are sediul nazoorbitar; este strict unilaterală, apare în crize de cîteva minute pînă la 1—3 ore, iradiază în orbită şi spre arcadele dentare. Se însoţeşte de congestia mucoaselor nazală şi oculară, de rinoree şi obstrucţie nazală, simptome caracteristice.

Tratament. Tratamentul medicamentos constă în antalgice obişnuite asociate cu Clordelazin şi vitaminoterapie (vezi tratamentul nevralgiei trigeminale). În plus, se pot adăuga substanţe vasodilatatoare (acid nicotinic) şi vasospastice (papaverină). În caz de eşec, bolnavul va fi trimis la serviciul O.R.L., unde terapia poate fi completată cu aplicări de cocaină sol. 10% sau lichid Bonain pe coada cornetului mijlociu, în vecinătatea ganglionului sfenopalatin, sau prin infiltraţii cu novocaină.

Diagnosticul pozitiv va fi făcut pe baza localizării durerilor în jumătatea inferioară a feţei şi iradierile menţionate. Diagnosticul diferenţial se face în primul rînd cu nevralgia trigeminală.

Etiopatogenie. Sluder atribuia nevralgia unei iritaţii a ganglionului sfenopalatin, cauzată de o spină nazală (deviaţia septului). Se pare mai degrabă că ca face parte din algiile cu origine vasculară.

Nevralgia vidiană. Nevralgia vidiană sau a marelui nerv pietros superficial constă în dureri cu caracter paroxistic, unilaterale, localizate în nas, orbită, în ureche şi în jumătatea inferioară a feţei.

Crizele dureroase apar de obicei în cursul nopţii şi mai frecvent la femei. Ca şi în nevralgia Sluder, nu există zone declanşatoare.

Tratamentul medicamentos este acelaşi ca şi cel al nevralgiei ganglionului sfenopalatin. În caz de eşec, medicul generalist va solicita neurochirurgului secţionarea marelui nerv pietros superficial.

Etiopatogenie. Unii autori sînt de părere că atît nevralgia Sluder, cît şi cea vidiană sînt cauzate de tulburări vasospastice ale celui de al treilea segment al arterei maxilare interne.

Nevralgia nazociliară. Este cunoscută şi sub numele de sindromul algic Charlin.

Simptomatologie. Această nevralgie interesează cu precădere nervul supraorbitar şi constă în dureri hemifaciale sub formă de paroxisme cu durată de 10—15 minute. Durerile sînt mai pronunţate în ochi şi orbită, se însoţesc de hiperemie conjunctivală şi rinoree, iradiază în jumătatea inferioară a feţei şi pot să se complice cu o iridociclită sau keratită.

Tratament. Va consta din infiltraţii sau blocaj cu novocaină + alcool ale nervului supraorbitar în scobitura sprincenoasă. În caz de eşec, se poate solicita neurochirurgului infiltraţia cu alcool a ganglionului Gasser.

Diagnostic. Se bazează pe localizarea orbitară a durerii, cu paroxisme şi durată de 15 minute.

Etiopatogenie. Majoritatea autorilor admit că această nevralgie face parte tot din categoria celor datorate tulburărilor vasculare.

În contextul acestor sindroame senzitive, medicul generalist poate discerne şi unele tulburări exclusiv simptomatice, adică o algie sau durere-simptom.

Astfel, în inflamaţiile acute nazosinuzitice durerea este un simptom major şi caracterele ei sînt variabile şi în raport cu sinusul bolnav.

Scanned with OKEN Scanner

Cea mai dureroasă este sinuzita frontală; durerea are sediul în regiunea supraorbitară şi se însoţeşte de o cefalee frontală, uneori deosebit de violentă, cu orar fix, aproximativ după două ore de la deşteptare în cursul dimineţii, o adevărată colică frontală. Sinuzita maxilară este mai puţin dureroasă, algia este localizată la nivelul fosei canine, cu iradieri spre dinţi. Etmoidita anterioară provoacă o durere asemănătoare cu aceea din etmoidita frontală şi cu iradieri intra- şi periorbitare. Etmoidosfenoidita şi sinuzita craniobazală se însoţesc de o durere mai surdă şi profundă, cu maximum de intensitate în profunzimea orbitei, în vertex şi cu iradieri spre occiput.

Hiperestezia mucoasei faringelui. O întîlnim în multe din formele de inflamaţii şi iritaţii cronice consecutive unei alimentaţii bogate în condimente. Tabagismul, alcoolismul, inflamaţiile acute, iritaţiile continui la care este supusă mucoasa din cauza mediului poluat la cei care lucrează în industria extractivă minieră, morărit şi panificaţie, textilă, pulberi şi vapori chimici, gaze toxice etc. sînt tot atîţia factori favorizanţi ai acestei tulburări de sensibilitate.

Hipoestezia faringelui mai poate fi observată la cei cu tipul de sistem nervos hiperexcitabil, la isterici şi în unele forme de tabes.

Hipoestezia şi anestezie mucoasei faringiene, cu dispariţia reflexului faringian, pot fi întîlnite după difterie, în lepră şi în siringobulbie, în care semnul principal este tocmai existenţa unor zone mucoase şi cutanate lipsite de sensibilitate.

De asemenea, în leziunile sus-situate ale vagului, care se însoţesc de anestezia mucoasei vălului palatin şi a stîlpilor amigdalieni, în cele ale nervului glosofaringian precum şi la epilepticii sub tratament cu luminal.

Parestezиile faringiene alcătuiesc un sindrom al tulburării sensibilităţii la nivelul mucoasei faringiene, constînd dintr-un ansamblu de senzaţii penibile a căror cauză obiectivă nu poate fi explicată prin constatările examenului obiectiv (senzaţie de corp străin, fir de păr, os de peşte, grăunţe de nisip etc.).

Bolnavii aceştia fac eforturi de a scuipa şi înghit mereu în gol, mărindu-şi suferinţa. Un semn de mare valoare diagnostică este afirmaţia că atunci cînd înghit alimente, senzaţiile supărătoare nu mai au loc. Avem de-a face în cele mai multe cazuri cu bolnavi hipocondri, cancerofobi.

Parestezиile pot urma unei angine; alteori pot fi cauzate de varicozităţi ale bazei limbii, de hipertrofia amigdalelor linguale, de o tulburare de nutriţie (uricemie), de sinechii velofaringoamigdaliene, de o disfuncţie glandulară (menopauză), de o alienaţie mintală, de un tabes incipient.

Întotdeauna medicul generalist va găsi o disproporţie între intensitatea suferinţelor acuzate de bolnav şi constatările pe care le face prin orofaringoscopie.

Tratamentul parestezиilor faringiene va fi în primul rînd cel cauzal general şi local, ori de cîte ori poate fi depistată cauza. În toate celelalte

Scanned with OKEN Scanner

situaţii, este util să se recomande gargarisme astringente cu tanin, alaun etc., cu infuzii emoliente şi analgezice (infuzie de flori de nalbă cu un cap de mac), precum şi multă psihoterapie.

Hiperestezia mucoasei laringiene poate fi observată în multe din formele de inflamaţii şi iritaţii cronice la cei care lucrează în atmosferă poluată cu scamă, praf, vapori toxici, la mineri, fumători, alcoolici şi la cei obligaţi prin profesiunea lor să respire o atmosferă umedă şi rece. Hipersensibilitatea mucoasei laringiene se manifestă prin accese de tuse uscată, accese scurte şi convulsive. Poate fi declanşată şi de o tuberculoză pulmonară incipientă, de o stare de neurastenie, isterie nervoasă vegetativă etc.

Hipoestezia şi anestezia mucoasei laringiene pot fi observate după unele boli infecţioase, mai ales după difterie, cînd coexistă cu aceea a faringelui şi vălului palatin. Ea poate fi unilaterală sau bilaterală şi însoţită sau nu de paralizia muşchiului cricotiroidian şi de aceea a epiglotei (expresia unei nevrite toxice a nervului laringeu superior) — cînd se complică cu tulburări de deglutiţie, respectiv pătrunderea particulelor alimentare în căile aeriene şi pericol de infecţie bronhopulmonară (bronhopneumonie de aspiraţie). Unele stări nevrotice, isteria etc. pot prezenta în tabloul lor clinic şi astfel de manifestări.

Parestezііle laringiene sînt tulburări ale sensibilităţii mucoasei manifestate prin senzaţii false de corp străin (păr, firimitură de pîine, os de peşte etc.) şi însoţite de tuse şi înghiţituri repetate care provoacă aerofagie. Constatarea unui teren nevrotic uşurează diagnosticul. Este recomandabil ca medicul generalist să ceară în aceste cazuri şi avizul medicului laringolog, care va proceda la explorări minuţioase şi repetate pentru a depista o leziune inflamatorie sau neoplazică, o paralizie faringolaringiană sau, dimpotrivă, absenţa oricărei modificări fizice sau funcţionale a laringelui.

Tratamentul hiperesteziei este cel al iritaţiei cauzale, în recomandarea unui micro- şi macroclimat sănătos, instilaţii sau aerosoli cu substanţe analgeziante la serviciul O.R.L.

Anestezia laringiană postdifterică va fi tratată prin seroterapie şi penicilinoterapie, prin prescrierea de tinctură nuca vomica, stricnină, faradizări. Hipoestezia, anestezia şi parestezііle recunoscute a fi de cauză pur nevrotică vor fi tratate conform indicaţiilor respective ale patologiei sistemului nervos.

Medicul generalist mai poate fi confruntat cu tulburări ale inervaţiei simpatice, cu aşa-numitele simpatalgii, tulburări de origine vasomotorie, a căror expresie clinică este tusea şi dispneea, consecinţe ale unei congestii difuze vasospastice. Patogenia acestor dereglări se crede că ar fi o discrinie sau o anafilaxie.

Otalgia. Bolnavul se poate prezenta la medicul generalist acuzînd durere auriculară. Anamneza va trebui să precizeze dacă durerea este *intraauriculară*, *periauriculară* respectiv localizată, sau dimpotrivă difuză, temporoparietală.

În cazul existenţei unei dureri pur auriculare, medicul generalist va putea stabili dacă este vorba de un corp străin, de o leziune trauma-

Scanned with OKEN Scanner

tică sau infecţioasă a pavilionului sau a conductului auditiv extern (othematom, pericondrită, furuncul, zona zoster auriculară etc.). Dacă explorarea este negativă, el va trimite bolnavul la serviciul O.R.L., unde, cu ajutorul otoscopici indirecte se va preciza dacă sediul durerii este în urechea medie.

Tot aci se va putea clarifica dacă otalgia este de origine extraauriculară şi ţine de o leziune a nazofaringelui (cancer peritubar) sau de o inflamaţie sau tumoare a epiglotei, a coroanei laringiene, a sinusului piriform, a endolaringelui (cancer), cînd otalgia se poate însoţi şi de disfagie şi dispnee. Examinînd cavitatea bucală şi orofaringele, medicul generalist va putea preciza originea otalgiei extraauriculare ca fiind de cauză dentară (carie a molarilor mandibulari, erupţie dificilă a molarului de minte) sau datorită unei amigdalite lacunare cazeoase, anghină flegmonoasă, cancer al amigdalei. Ulceraţiile banale sau cele neoplazice ale limbii pot cauza de asemenea otalgie.

Alături de aceste otalgii secundare, se situează cele primitive sau esenţiale (nevralgia glosofaringiană, cea trigeminală sau simpatalgiile).

În cazurile în care durerea este recunoscută ca avînd sediul periauricular, medicul generalist poate preciza, examinînd regiunea pretragiană, dacă este vorba de o adenită sau de o artrită sau subluxaţie temporomandibulară. Va trimite bolnavul Serviciului stomatologic, care prin investigaţii suplimentare va clarifica diagnosticul.

Dacă durerea îşi are sediul retroauricular şi medicul nu descoperă o adenită, va trimite bolnavul la serviciul O.R.L., unde se va preciza, eventual, existenţa unei otomastoidite.

Cînd durerea îşi are sediul sub- ureche, medicul generalist poate diagnostica fie o adenită sub şi retroangulomandibulară, fie o parotidită (litiază, oreion, tumoare).

Algia temporoparietală poate fi de origine auriculară (otita cu complicaţiile ei) sau de origine neurologică. În primul caz, se va cere examen la serviciul O.R.L., iar în al doilea la cel neurologic (arahnoidită pontocerebeloasă, durmerită, tumoare a fosei posterioare etc.).

SINDROAME MOTORII

TULBURĂRILE MOTORII ALE NERVILOR CRANIENI

Nervii cranieni care asigură inervaţia motorie a structurilor musculare ale organelor de nas, gît şi urechi pot fi lezaţi în nucleii lor de origine sau pe traiectul lor intra- şi extracranian.

În primul caz, avem de-a face cu *paralizii nucleare*, care apar consecutiv unor leziuni cordonale care interesează şi căile motorii. Ele fac parte din patologia istmului encefalic şi se întîlnesc în sindroamele alterne.

În encefalita virală, letargică sau epidemică, sînt frecvent întîlnite paralizii disociate ale perechii a III-a (motor ocular comun), în mod ex-

Scanned with OKEN Scanner

ceptional a celei de a IV-a (patetic), a perechii a VI-a (motor ocular extern) şi, mai frecvent, a perechilor a VII-a, a V-a, a II-a şi a XII-a.

Boala Heine-Medin şi siringobulbia afectează perechile III, IV, VI, VII, IX, X, XI şi XII.

Paraliziile trunchiulare intracraniene pot fi provocate de: fracturi ale bazei craniului, otite şi otomastoidite, meningite, tumori ale bazei craniului sau ale creierului.

Traumatismele craniene cu fracturi ale bazei pot să lezeze nervii III (în fanta sfenoidală), IX, X şi XI (în gaura ruptă posterioară), XII (în gaura condiliană anterioară), VII şi VIII (la baza stîncii temporalului), V, VI şi uneori III (la vîrful stîncii).

Inflamaţiile otomastoidiene pot afecta următorii nervi: VII şi VIII şi uneori V (rădăcina senzitivă), III şi VI.

Meningitele traumatice şi infecţioase (cerebrospinală, bacilară, luetică, virală şi cele septice banale otomastoidopatice) pot să intereseze nervii II, III, IV, V, VI, VII şi VIII.

În traiectul lor intracranian, de la encefal la găurile de ieşire ale bazei craniului, nervii cranieni pot fi comprimaţi de tumori bazicraniene sau bazicerebrale. Alături de acţiunea directă a compresiunii, paralizia nervilor II, VI şi VII poate să fie şi consecinţa hipertensiunii cefalorahidiene.

Paraliziile trunchiulare extracraniene pot avea drept cauză traumatisme sau tumori ale regiunii cervicale: nervul VII (tumori ale parotidei), nervii X, XI şi XII (tromboflebita golfului jugular, adenite neoplazice, tumori glomice etc.).

Aceste paralizii mai pot fi de origine toxică şi infecţioasă. Astfel, pot fi observate polinevrite toxice alcoolice (nevrita optică retrobulbară, nevrita facială bilaterală, nevrite oculare, nevrite vagale şi spinale); polinevrite toxice saturnine (paralizii oculare, faciale, optice, recurenţiale, nevrite ale hipoglosului); nevrite toxice arsenicale (III, IV, VI, VII, VIII şi mai rar II); nevrite toxice prin sulfură de carbon (II, III, IV, VI).

Autointoxicaţiile prin boli de nutriţie (diabet etc.) pot provoca nevrite toxice (III, V, VI, VII) sau avitaminozice (beri-beri etc. — X).

Polinevrite infecţioase pot fi observate în difterie (III, VI, VII uni- sau bilateral şi V disociate, cu tulburări senzitive sau motorii ale nervilor IX, X, XI şi XII), în variolă (VII, IX, X, XI şi XII); în scarlatină (VII, IX, X, XI, XII în complicaţiile otomastoiditelor necrozante); în erizipel (II, III, V); în oreion (III, VII, VIII, XII); în tusea convulsivă (II, V, VII, VIII); în tetanos (III, IV, VI, VII, XII); în febra de Malta (V rădăcina senzitivă, VIII); în gripă şi alte viroze (II, III, IV, VI, VII şi V rădăcina senzitivă); în paludism (VII dar numai spastică); în botulism (I, II, III, IV, V, VI, VIII); în encefalite cu hiperalbuminoză, în lichidul cefalorahidian (polinevrite); în lepră (V, VII); în atrofia nevritică progresivă familială Charcot-Marie (II, V, VII); în nevrita hipertrofică progresivă a copilăriei Dèjerine şi Sottas (III, IV, VI şi VII ramura inferioară).

Scanned with OKEN Scanner

Paraliziile trunchiulare extracraniene mai pot fi cauzate de tumori ale nervilor cranieni (II, V, VIII, neurinoame, glioame).

Topografic, sindroamele neuroparalitice ale nervilor cranieni pot avea sediul în *fosa cerebrală mijlocie* sau în *cea posterioară.*

Cele din fosa cerebrală mijloacie pot să intereseze simultan şi exclusiv nervii II, III, IV, V şi VI.

Astfel: *sindromul fantei sfenoide* exprimă interesarea simultană a nervilor III şi VI la marginea internă, precum şi a IV şi V (oftalmicul) la marginea externă a fantei sfenoidale. Acest sindrom se manifestă clinic prin oftalmoplegie fără cecitate şi poate fi cauzat de o osteoperiostită luetică, de o meningită bazală, de o tumoare orbitară sau endocraniană. În cazurile în care este interesat şi vîrful orbitei este prezentă şi cecitatea prin lezarea nervului optic.

Sindromul neuroparalitic al peretelui extrem al sinusului cavernos se exprimă clinic prin paralizia nervului VI (oculomotor extern) şi nevralgie oftalmică (prima ramură a trigemenului). Acest sindrom poate fi cauzat de tromboflebita sinusului cavernos, de ţumori ale lobului posterior al hipofizei, de tumori ale lobului temporal, de osteoperiostite sfenoidale.

Sindromul răspîntiei petrosfenoidale se manifestă prin leziunea simultană a nervilor II, III, IV, V şi VI şi ca factori etiologici pot fi depistate tumorile nazofaringotubare care invadează fosa cerebrală mijlocie prin gaura ruptă anterioară şi se dezvoltă în regiunea bazei craniului mărginită anterior de aripa sfenoidului şi posterior de faţa anterioară a stîncii temporalului. Acest sindrom mai poate fi provocat şi de alte tumori endo- şi subcraniene.

În sfîrşit, un alt sindrom neuroparalitic cu sediul în fosa cerebrală mijlocie este sindromul *vîrfului stîncii temporalului* (apexul pietros), exprimat clinic prin dureri violente frontoparietale şi orbitare profunde asociate cu diplopie omonimă (tulburări ale nervilor V şi VI).

El poate fi datorat unui abces extradural sau unei meningite localizată la vîrful stîncii, ambele putînd fi consecinţa unei otomastoidite supurate cronice.

Sindroamele neuroparalitice care îşi au sediul în etajul posterior al bazei craniului sînt următoarele:

— *sindromul conductului auditiv intern* (paralizia nervilor VII şi VIII);

— *sindromul găurii rupte posterioare* (paralizia nervilor IX, X şi XI);

— *sindromul condilorupt posterior* (paralizia nervilor IX, X, XI şi XII);

— *sindromul neuroparalitic unilateral parţial sau global* (paralizia primelor şase perechi sau în totalitate a celor douăsprezece);

— *sindromul unghiului pontocerebelos* (paralizia nervilor II şi V, nevralgii VI, VII, VIII, IX, X, XI şi XII asociate cu semne cerebeloase şi de hipertensiune intracraniană);

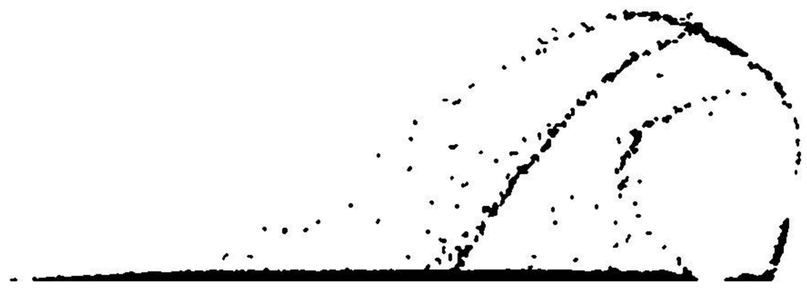

Scanned with OKEN Scanner

— *sindromul spaţiului retroparotidian posterior*, care se manifestă prin triada Claude Bernard-Horner (miază, enoftalmie şi micşorarea fantei palpebrale) asociată cu paralizia nervilor IX, X, XI şi XII;

— *sindromul neuroparalitic spinal*;

— *sindromul neuroparalitic spinal + hipoglos.*

Paralizia nervului trigemen. Trigemenul, a V-a pereche de nervi cranieni, este un nerv mixt, senzitiv şi motor alcătuit din trei ramuri: oftalmic, maxilar şi mandibular. Primele două ramuri sînt pur senzitive, cel de al treilea este mixt, senzitiv şi motor.

Trigemenul senzitiv inervează fruntea pînă la vertex, pleoapa superioară, pielea nasului, faţa (afară de regiunea gonionului care este inervată de rădăcina a 2-a a plexului cervical), globul ocular, corneea, mucoasele conjunctivală, nazală, bucală şi a sinusurilor, precum şi cele două treimi anterioare ale limbii.

Trigemenul motor inervează muşchii temporal, maseter, pterigoidienii (extern şi intern), milohioidian, segmentul anterior al digastricului, peristafilinul extern şi muşchiul ciocanului.

Simptomatologie. Paralizia nervului trigemen produce tulburări senzitive, motorii, trofice şi ale reflexelor corneean şi maseterin.

Din punct de vedere *senzitiv*, bolnavul prezintă o hipoestezie sau o anestezie pe tot teritoriul inervat de nervul trigemen în caz de paralizie totală, sau pe teritoriul corespunzător uneia dintre ramuri în leziunile parţiale;

— *tulburările de motilitate* constau, în paralizia unilaterală, din o diminuare a mişcărilor de masticaţie, de lateralitate şi proiecţie anterioară a mandibulei. În cursul mişcării de deschidere a gurii, mandibula deviază de partea bolnavă prin acţiunea muşchiului pterigoidian extern de partea opusă. Cerînd bolnavului să închidă gura şi să strîngă dinţii, contracţia maseterului şi a temporalului de partea bolnavă nu se simte la palpare;

— *tulburările trofice* constau în atrofia muşchilor maseteri şi temporal, care prezintă deseori fibrilaţii. Relieful arcadei zigomatice este foarte pronunţat. În leziunile grave ale trigemenului, apare keratita neuroparalitică (ulceraţia corneei cu opacifierea ei);

— *reflexul corneean* este diminuat sau abolit de partea paraliziei (reflexul normal constă în închiderea pleoapelor la atingerea corneei);

— *reflexul maseterin* este abolit de partea trigemenului paralizat (percuţia mandibulei la nivelul bărbiei nu are ca răspuns contracţia muşchiului maseter decît de partea sănătoasă).

Paralizia bilaterală a nervului trigemen se caracterizează prin căderea mandibulei şi compromiterea masticaţiei.

Tratamentul va fi în primul rînd cauzal şi în asociaţie cu cel medicamentos antinevritic.

Etiologic. Cauzele paraliziei nervului trigemen sînt multiple:

— la nivelul trunchiului cerebral, paralizia poate fi provocată de un proces vascular trombotic, de tumori şi de procese encefalitice;

— la nivelul juxtaprotuberanţial şi la nivelul ganglionului Gasser, cauza poate fi o tumoare a bazei craniului (cancer nazofaringian); o formaţie tumorală a spaţiului bulbopontin (neurinom), gomă sifilitică, tu-

Scanned with OKEN Scanner

berculom, meningiom, meningită bazală sino- şi otopatică, fractură de bază, poliradiculonevrită primitivă cu disociaţie albuminocitologică.

Paralizia bilaterală a trigemenului poate fi observată în siringomielobulbie, în scleroza laterală amiotrofică, în miastenie.

Paralizia nervului facial. Împreună cu intermediarul Wrisberg şi cu nervul acusticovestibular, facialul se angajează în conductul auditiv intern, trece apoi prin apeductul Fallope, unde se deosebesc două segmente, una orizontală şi alta verticală descendentă. La unirea acestor două segmente se află ganglionul geniculat din care pornesc fibre care vor constitui nervul coarda timpanului. În stînca temporalului (traiect intrapietros) se desprinde nervul muşchiului scăriţei. La ieşirea din apeductul Fallope, la gaura stilomastoidiană, se desprind: ramura senzitivă a conductului auditiv extern, ramura senzitivă auriculară posterioară, o ramură motorie pentru muşchiul digastric (pîntecele posterior) şi o ramură motorie pentru muşchiul stilohioidian. Facialul pătrunde apoi în glanda parotidă unde se divide în cele două ramuri terminale:

— un ram superior, temporofacial, care se distribuie la muşchii frontali, orbicularul pleoapelor, sprîncenosul, muşchii obrazului, muşchii buzei superioare şi ai aripei nasului;

— un ram inferior, cervicofacial care se distribuie la muşchii buzei inferioare, ai bărbiei şi la pielosul gîtului.

Facialul motor inervează toţi muşchii feţei; este nervul mimicii expresive, iar prin nervul muşchiului scăriţei are rol în fenomenul de acomodare auditivă (muşchiul care ascultă).

Facialul senzitiv asigură, prin intermediarul Wrisberg, sensibilitatea unei porţiuni din conductul auditiv extern, conca urechii şi regiunii retroauriculară.

Facialul senzorial asigură funcţia gustativă în cele două treimi anterioare ale limbii (prin nervul coarda timpanului, care se alătură nervului lingual, ram din trigemen).

Facialul secretor şi trofic (prin fibrele vegetative parasimpatice) inervează glandele salivare submaxilară, sublinguală şi glanda lacrimală.

Simptomatologie. Paralizia nervului facial se instalează de obicei brusc prin uşoare dureri în ureche şi asimetrie a feţei. Pliurile şi şanţurile feţei şi frunţii de partea bolnavă sînt şterse datorită hipotoniei musculare; gura este deviată de partea sănătoasă şi comisura bucală de partea paralizată este coborîtă. Vîrful nasului este uşor deviat, nara respectivă, de partea leziunii, este turtită şi nu face mişcări în timpul respiraţiei. Deschiderea palpebrală (fanta) este lărgită (lagoftalmie) din cauza paraliziei orbicularului pleoapelor. Pleoapa inferioară este căzută şi uşor răsfrîntă în afară (ectropion), fapt care permite scurgerea lacrimilor pe obraz (epifora). Clipitul lipseşte de partea bolnavă.

Aceste semne statice se accentuează cu ocazia mişcărilor automate (rîs şi plîns) şi a mişcărilor voluntare active. Devierea gurii se accentuează cînd bolnavul vrea să facă mişcarea de arătare a dinţilor sau să deschidă gura. Cînd bolnavul scoate limba, se observă o deviere a acesteia de partea paralizată prin acţiunea muşchiului genioglos sănătos. Paralizia muşchiului orbicular al buzelor duce la tulburări în pronunţarea labialelor

Scanned with OKEN Scanner

(m, b, p); bolnavul nu poate sufla şi nici fluiera. Masticaţia este jenată prin acumularea alimentelor între arcada dentară şi obraz de partea leziunii. Dacă se cere bolnavului să deschidă puternic gura şi să întoarcă buza inferioară, observăm contracţia pielosului gîtului (platisma) numai de partea sănătoasă. Bolnavul nu poate încreţi fruntea, nu se poate încrunta de partea paralizată. Cînd vrea să închidă pleoapele, ochiul de partea bolnavă rămîne deschis, globul ocular fuge în sus şi în afară (semnul Charles-Bell); este o mişcare fiziologică sinergică a globilor oculari în actul de închidere a pleoapelor pe care însă nu o putem vedea la omul normal din cauza închiderii pleoapelor.

Bolnavul prezintă în plus tulburări ale următoarelor reflexe:

— reflexul nazopalpebral, care constă în închiderea bilaterală a pleoapelor la percuţia rădăcinii nasului, se face numai de partea sănătoasă;

— reflexul ortopalpebral, adică închiderea pleoapelor la excitaţia luminoasă, lipseşte de partea paralizată;

— reflexul cohleopalpebral, adică închiderea pleoapelor la excitaţia sonoră, nu se produce de partea bolnavă;

— reflexul corneean este diminuat sau abolit (atingerea corneei cu un fragment subţire de vată nu închide pleoapele, ca de partea sănătoasă).

De asemenea, pot fi observate tulburări senzitivosenzoriale, secretoare şi trofice (dureri uşoare în ureche şi în regiunea mastoidiană, alterarea gustului, hipoghezie cînd este interesată şi coarda timpanului, hiperacuzie dureroasă prin hipotonia muşchiului scăriţei, diminuarea secreţiei salivare etc.).

Prezenţa unora dintre aceste modificări, ajută diagnosticul topografic al leziunii.

Tratament. În paraliziile faciale cauzate de inflamaţiile acute şi cronice otomastoidiene, bolnavul va fi trimis la serviciul O.R.L.

În cazul paraliziilor faciale traumatice, sifilitice, neoplazice, medicul generalist va îndruma bolnavul la serviciile de neurochirurgie, venerologie şi oncologie.

În paralizia facială ischemică, se va prescrie salicilatul de sodiu 6—8 g/zi, piramidon 1—2 g/zi, vitamină B_1 200—300 mg/zi. Stricnina sulfurică se dă în cantităţi mici 1 mg/zi şi va fi întreruptă la cele mai mici semne de contractură.

Se vor recomanda, de asemenea, hormoni corticosteroizi în doze mari, acid folic şi vitamină A. Sînt indicate şi perfuzii cu medicamente simpatolitice. Astfel se poate administra zilnic o perfuzie lentă, în aproximativ 3 ore cu 250 mg soluţie glucozată conţinînd 0,006 g hidergină şi 0,10 g petidină timp de 3—4 zile consecutiv. Pot fi asociate şi injecţiile intravenoase cu sulfat de magneziu 15% cite 10 ml zilnic, precum şi diuretice de tipul acetazolamidei (Ederen).

Existenţa unei rinofaringite concomitente, a unei febricule, a unei limfocitoze sanguine şi a unei cefalee posterioare semnifică originea virală a paraliziei faciale. În aceaste cazuri, terapia are succese mai slabe. Va trebui totuşi să fie administrată o asociaţie antibiotico-antivirală, complexul

Scanned with OKEN Scanner

vitaminic B, vitamina A şi acidul folic. Administrarea corticoizilor poate fi dăunătoare.

Pe lîngă tratamentul medicamentos este necesar şi unul fizic. Razele ultrascurte vor fi administrate în primele zece zile apoi se începe un tratament prin ionizări transtimpanice cu iodură de potasiu soluţie 2% în serii a cîte 15 şedinţe. Galvanizările vor fi aplicate cu prudenţă şi vor fi suprimate la apariţia sinchineziilor.

Pentru a evita accidentele datorate lagoftalmiei, bolnavul va fi trimis serviciului oftalmologic unde se va practica tarsorafia.

În caz de eşec al tratamentului medical şi fizic aplicat timp de 3—4 săptămîni, bolnavul va fi trimis fără întîrziere la un staţionar clinic O.R.L. unde se va practica decomprimarea nervului. De asemenea, în cazul secţiunii posttraumatice a nervului facial, în staţionar se va putea efectua operaţia denudării nervului, şi fibrinsutura lui sau anastomoze nervoase.

În cazul paraliziei faciale definitive mai vechi de 1—2 ani, aceeaşi unitate va putea executa o operaţie plastică de corectare cel puţin parţială a esteticii feţei.

Diplegia facială este rar întîlnită.

Paralizia nervului glosofaringian. Nervul glosofaringian, a IX-a pereche de nervi cranieni, este un nerv mixt de origine bulbară care conţine fibre somatomotorii, visceromotorii şi senzitive.

Simptomatologie. Paralizia unilaterală a glosofaringianului se însoţeşte de următoarele tulburări :

— jenă în deglutiţia alimentelor solide datorită paraliziei muşchiului constrictor superior al faringelui, bolnavul fiind nevoit să se alimenteze cu lichide ;

— deplasarea peretelui posterior al faringelui către partea sănătoasă (prin acţiunea muşchiului sănătos) atunci cînd bolnavul pronunţă vocalele „a" sau „o" (semnul perdelei sau al cortinei) ;

— diminuarea sau abolirea reflexului faringian de partea bolnavă ;

— hipoestezie sau anestezie a hemifaringelui ;

— hipoghezie sau aghezie pentru amar în jumătatea posterioară a limbii.

Paralizia bilaterală a nervului glosofaringian provoacă tulburări grave de deglutiţie cu refluarea lichidelor pe nas din cauza paraliziei vălului şi a stîlpilor posteriori amigdalieni şi a porţiunii superioare a muşchiului constrictor superior al faringelui.

Paralizia nervului pneumogastric (vag). Nervul pneumogastric este un nerv mixt, somatomotor, visceromotor şi senzitiv.

Simptomatologie. Paralizia unilaterală a nervului vag se manifestă clinic prin următoarele tulburări :

— *motorii*, hemiparalizie velopalatină (vălul palatului este căzut, hipoton, lueta este trasă de partea sănătoasă, vocea este parţial nazonantă şi lichidele refluează parţial pe nas) ; hemiplegie laringiană (pneumospinal) constînd în disfonie (voce bitonală).

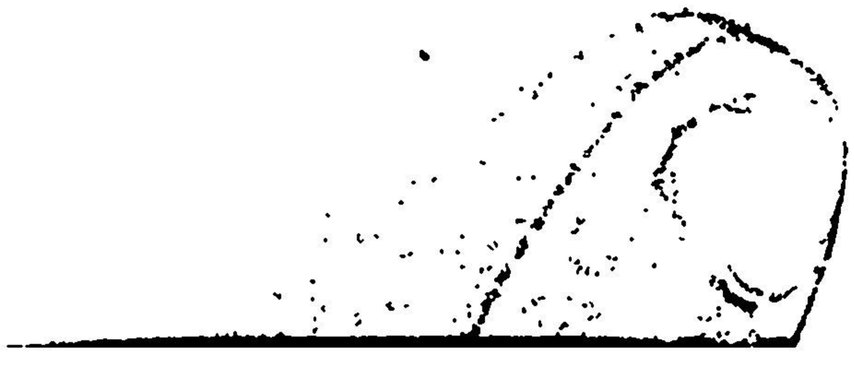

— senzitive, hemianestezie a vălului palatului și a treimii superioare a stîlpilor amigdalieni anterior și posterior precum și a jumătății corespunzătoare a faringelui.

Paralizia bilaterală a vagului se însoțește de tulburări grave de deglutiție pentru lichide, de afonie și de tulburări neurovegetative (tahicardie, bronhoplegie cu anoxemie etc.).

Tulburările circulatorii și respiratorii, semnifică un prognostic grav și exprimă existența unor sindroame bulbare din cadrul sclerozei laterale amiotrofice, siringobulbie, poliomielită, poliradiculonevrite, poliencefalita inferioară, tumori și hemoragii bulbare.

Tratamentul este cauzal și medical antinevritic.

Paralizia nervului spinal. Nervul spinal a XI-a pereche de nervi cranieni este un nerv motor care după ieșirea din craniu prin gaura ruptă posterioară se divide în două ramuri : una internă care fuzionează cu vagul (pneumospinalul) și cealaltă externă care se distribuie mușchilor sternocleidomastoidian și trapez.

Simptomatologie. Paralizia unilaterală a ramurii interne se traduce clinic prin :

— paralizia nervului recurent respectiv (disfonie);

— paralizia hemivălului de partea bolnavă (vălul este atrofiat și deviat de partea sănătoasă).

Paralizia unilaterală a ramurii externe a nervului spinal se manifestă prin paralizia mușchilor sternocleidomastoidian și trapez.

Paralizia sternocleidomastoidianului nu duce la o jenă accentuată în mișcarea sau statica capului, dar cînd bolnavul rotează capul de partea opusă, se constată că mușchiul este atrofiat, hipoton, ars relieful dispărut, nu face coardă.

În paralizia trapezului, umărul este căzut, concavitatea superioară a mușchiului este ștearsă, trapezul este hipoton, atrofiat și lățit.

Omoplatul este îndepărtat de linia mediană și bolnavul nu poate ridica umărul de partea leziunii.

Paralizia bilaterală a nervului spinal se manifestă prin rinolalie deschisă, prin refluxul lichidelor pe nas, prin dispnee la eforturile vocale și respiratorii, prin tulburări accentuate în mișcarea de flexiune a capului, prin atrofii musculare ale ambilor sternocleidomastoidieni și trapezi cu fibrilații musculare.

Tratamentul este cauzal și antinevritic.

Paralizia nervului hipoglos. Nervul hipoglos, a XII-a pereche de nervi cranieni este un nerv motor care își are originea în bulb.

Simptomatologie. Paralizia unilaterală a nervului hipoglos se exprimă clinic printr-o hemiatrofie a limbii (limba este încrețită, atrofiată și prezintă fibrilații musculare). Cînd bolnavul scoate limba, vîrful limbii este deviat de partea bolnavă (vîrful limbii arată de care parte este leziunea) prin acțiunea mușchiului genioglos de partea sănătoasă.

Scanned with OKEN Scanner

Paralizia bilaterală a hipoglosului se manifestă prin atrofia globală a limbii cu tulburări grave de motilitate, jenă în masticaţie şi deglutiţie, precum şi dizartrie (tulburări în pronunţarea lingualelor).

Vecinătatea nervilor cranieni IX, X, XI şi XII, face ca adesea ei să fie lezaţi simultan şi să determine o serie de sindroame neuroparalitice de asociaţie. Acestea au diverse etiologii în raport cu sediul leziunii.

Astfel:

— *la nivelul bulbului*, leziunile pot fi provocate de scleroza laterală amiotrofică, de poliomielită, polioencefalită inferioară, siringomielie, scleroza în plăci, tumorile bulbare. Leziunile vasculare cum sînt hemoragiile şi trombozele duc la sindroame bulbare, în care pe lîngă paraliziile nervilor cranieni, se asociază fenomene piramidale, senzitive, cerebeloase etc.

Sindromul hemiplegiei velopalatolaringiene (Awelis) este un sindrom de asociaţie, nervul X şi XI ramura internă, explicat prin originea comună a fibrelor motrice în nucleul ambiguu şi prezenţa lor în ganglionul plexiform al pneumogastricului.

Sindromul hemiplegiei velopalatolaringoscapulare (Schmidt) este acelaşi sindrom de asociaţie la care se adaugă şi leziunea ramurii externe a spinalului.

Sindromul hemiplegiei glosopalatolaringiene (Jackson) este realizat prin leziunea ganglionului plexiform şi a hipoglosului.

Sindromul retroolivar (Wallenberg) se manifestă prin paralizia nervilor V (senzitiv), IX şi X, semne cerebeloase şi vestibulare şi prezenţa sindromului Claude Bernard-Horner de partea leziunii, iar de partea opusă, există o hemianestezie (cu disociaţie de tip siringomielic) şi o hemipareză trecătoare.

— *la nivelul bazei craniului*, fracturile, tumorile, diversele procese supurative pot determina următoarele sindroame de asociaţie:

a) paralizia nervilor IX, X şi XI (sindrom Vernet) la gaura ruptă posterioară;

b) paralizia nervilor IX, X, XI şi XII (Collet-Sicard) la gaura ruptă posterioară şi condiliană anterioară;

c) paralizia parţială a şase sau globală a celor doisprezece nervi cranieni (Garcin) provocate de o tumoare de bază;

d) paralizia nervilor IX, X, XI şi XII şi a simpaticului cervical (sindromul Billaret).

În regiunea laterocervicală superioară, nervii cranieni pot fi lezaţi izolat sau simultan prin traumatisme, adenopatii, abcese, tumori etc.

Paralizia ultimilor patru nervi cranieni poate fi de asemenea întîlnită în tabloul clinic al unei polinevrite sau poliradiculonevrite.

Leziunile centrale ale nervilor cranieni (fasciculul corticonuclear) nu duc la tulburări funcţionale importante dacă sînt unilaterale. Leziunile bilaterale însă provoacă tulburări de masticaţie şi de deglutiţie, dizartrie sau anartrie şi tulburări psihice, rîs şi plîns spasmodic.

Scanned with OKEN Scanner

Paralizia faringelui este de obicei expresia unei polinevrite toxice. Se caracterizează prin dificultatea deglutiției alimentelor solide. Rareori o găsim izolată, de cele mai multe ori este asociată cu paralizia vălului palatin. Tulburarea funcției de deglutiție se explică prin paralizia mușchilor constrictori și ridicători ai faringelui, asociată uneori cu o paralizie a esofagului și necesitînd alimentația prin sondă. Paralizia faringelui poate fi observată în difterie și în unele forme grave de febră tifoidă. Ea poate fi unilaterală, cînd semnifică o leziune a glosofaringianului și a vagului de o singură parte, ambii fiind nervi motori ai musculaturii faringelui. Este cazul paraliziilor apărute în congestiile cerebrale, în virozele gripale și paragripale, în zona zoster și în cele prin compresiune.

Paralizia vălului palatin poate fi bilaterală sau unilaterală; în cea bilaterală medicul generalist poate constata următoarea simptomatologie:

— rinolalie deschisă;
— imposibilitatea de a fluiera;
— imposibilitatea de a suge (denutriția sugarului);
— refluxul nazal al lichidelor;
— hipoacuzie prin carența ventilației cutiei timpanice.

Obiectiv, la orofaringoscopie, se poate observa că vălul este inert, că nu se ridică nici în senzația de greață, nici în emisiunea vocală, că sensibilitatea și mișcările sale voluntare sau reflexe sînt în întregime pierdute.

În paralizia unilaterală, semnele funcționale sînt mult mai discrete: refluxul nazat este absent, iar sensibilitatea vălului este prezentă.

Obiectiv, se observă, în special în fonație, că arcul palatin de partea paralizată coboară mai jos și este mai îndepărtat de peretele posterior al faringelui, iar lucta este deviată de partea sănătoasă. Hemiplegia vălului palatin este întîlnită rareori izolată, fiind adesea asociată cu hemiplegia laringiană.

Cauzele care pot provoca o paralizie velopalatină bilaterală sînt numeroase; printre acestea, difteria este cea mai importantă.

În această boală, putem observa adesea o asociație a paraliziei vălului cu o paralizie a acomodației vizuale — fapt care permite un diagnostic retrospectiv ori de cîte ori angina difterică a fost frustă și a trecut neobservată. Paralizia difterică a vălului palatin este expresia unei nevrite a firișoarelor nervoase palatine consecutiv acțiunii toxinei neurotrope difterice, care are o afinitate specială pentru lipoizii țesutului nervos și îndeosebi pentru nervii ciliari și pentru terminațiile nervoase ale vălului.

Prin cercetări histologice recente, au fost demonstrate leziunile degenerative ale acestor nervi periferici și integritatea absolută a centri-

Scanned with OKEN Scanner

lor nervoşi. În etiologia paraliziei bilaterale a vălului palatin, mai pot fi recunoscute:

— scleroza laterală amiotrofică în care există leziuni ale centrilor nervoşi;

— tabesul şi siringomielia;

— leziunea bilaterală a circumvoluţiei frontale ascendente sau a corpilor striaţi;

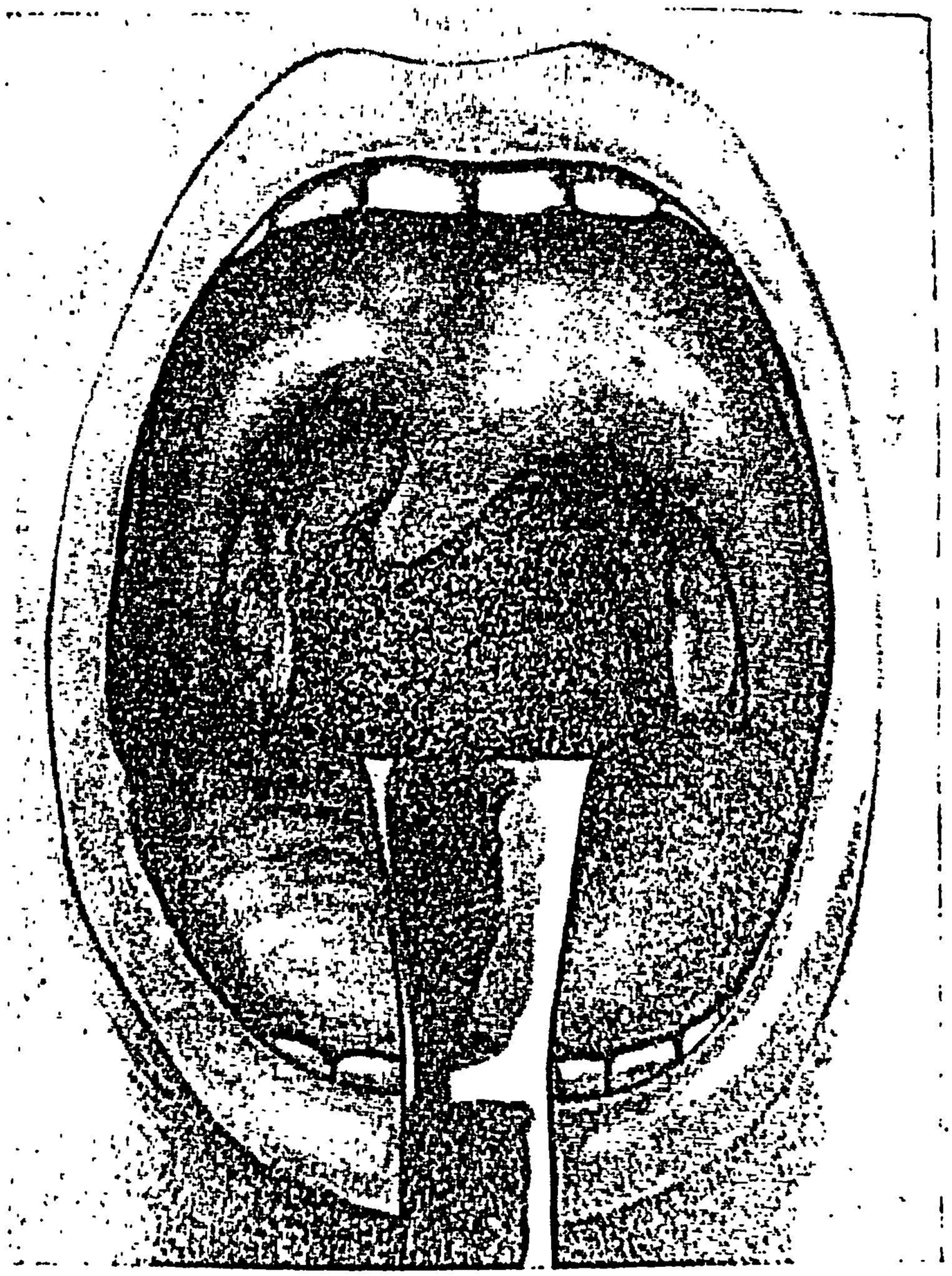

Fig. 70. — Hemiplegie velopalatofaringiană.

— nevrozele, şi în special isteria, care se diferenţiază prin constatarea disociaţiei simptomelor funcţionale (rinolalie fără reflux de lichide).

Etiologia paraliziei unilaterale a vălului palatin recunoaşte aceleaşi cauze ca şi hemiplegia velopalatolaringiană şi faringolaringiană (leziuni bulbare sau ale trunchiurilor nervoase în traiectul endo- sau exocranian).

Scanned with OKEN Scanner

În zona zoster, în hemoragii cerebrale şi ramolisment există şi hemiplegii izolate ale vălului palatin.

Diagnosticul originii bulbare a paraliziei va fi făcut prin prezenţa paraliziilor concomitente ale limbii, buzelor şi laringelui. Anamneza şi examenul neurologic vor permite recunoaşterea cauzei: tabes, siringomielie, neuroinfecţii. *Paralizia pseudobulbară* este o boală a bătrînilor; prin anamneză se vor descoperi ictusuri succesive, hemipareze, mers cu paşi mici, rîs şi plîns spasmodic.

Diagnosticul diferenţial al unei paralizii de inervaţie va fi făcut cu:

— insuficienţa funcţională velopalatină (văl scurt);

— cicatrice retractile ale vălului, posttraumatice sau infecţioase (angine banale, lues etc.).

Prognosticul şi tratamentul paraliziei vălului palatin depind de cauza care a provocat-o.

Difteria va fi tratată corespunzător.

Paraliziile de origină bulbară şi pseudobulbară sînt grave şi adesea bolnavii sucombă printr-un nou ictus sau prin bronhopneumonie de deglutiţie.

TULBURĂRILE INERVAŢIEI MOTORII A LARINGELUI

Diagnosticul unei paralizii laringiene, hemiplegie sau diplegie este de resortul exclusiv al medicului laringolog.

Medicul de medicină generală este bine să cunoască faptul că o hemiplegie laringiană poate avea o origină periferică şi una centrală.

Hemiplegia periferică a laringelui este de obicei consecutivă unei leziuni a nervului recurent şi mult mai rar unei leziuni a vagului, cînd poate fi recunoscută prin prezenţa tulburărilor cardiace şi respiratorii şi prin asocierea tulburărilor de sensibilitate şi a hemiplegiei velopalatofaringiene.

Cauzele care pot provoca o hemiplegie laringiană periferică sînt următoarele:

— *traumatismele*, răniri ale nervului recurent prin instrumente tăioase sau proiectile, prin cădere sau lovire, cazuri în care are loc o hemoragie interfasciculară sau o compresiune prin hematom cervical; secţiunea accidentală a nervului în operaţia de tiroidectomie, nervul recurent fiind vecin cu artera tiroidiană inferioară care trebuie ligaturată şi de asemenea în operaţia practicată pe simpaticul cervical (ganglionii stelat şi cervical mijlociu) pentru corectarea paraliziei faciale ischemice sau în cursul unui blocaj anestezic făcut în acelaşi scop;

— *compresiunea nervului* recurent prin guşe, adenopatii cervicale tuberculoase sau canceroase, prin branhiom, lipom, prin extensia unei tumori parotidiene. O tumoare canceroasă situată în treimea superioară

a esofagului poate comprima recurentul stîng fie direct, fie prin intermediul metastazelor ganglionare neoplazice cervicale, supraclaviculare sau mediastinale. Anevrismul cîrjei aortei poate comprima recurentul stîng pe bronhia stîngă pe care o încalecă (semnul Traube descris în 1860). De asemenea în pericardite (raportul recurentului stîng cu pericardul), în stenoza mitrală (paralizia este rezultanta compresiunii sau alungirii nervului recurent stîng din cauza hipertrofiei atriului stîng sau hipertrofiei şi deplasării în totalitate a inimii).

Nervul recurent drept poate fi comprimat de un anevrism al arterei subclaviculare, de o pahipleurită, pleurezie sau baciloză a domului pleuropulmonar, în pneumotorax. Ambii recurenţi pot fi comprimaţi de un cancer bronhopulmonar, de adenopatiile mediastinale masive neoplazice sau infecţioase (rujeolă, tuse convulsivă), de hipertrofia timusului.

— *nevritele toxice* provocate de plumb, cupru, antimoniu, arsenic, alcool, morfină etc.;

— *nevritele toxemice* difterice, tifice, virale, gripale şi paragripale, azi tot mai frecvente, variolice, zosteriene, paludice, reumatismale, avitaminozice etc.

Hemiplegia laringiană de origină centrală respectiv bulbară (leziunile cerebrale se însoţesc de diplegie) este rară în forma ei izolată (siringobulbie), cel mai adesea fiind asociată unei hemiplegii velopalatofaringiene.

Tratamentul unei hemiplegii laringiene se adresează în primul rînd cauzei care a provocat-o, în cazul că a putut fi depistată, ceea ce în practică este îndeajuns de greu. Medicul generalist va prescrie un tratament antinevritic şi electroterapie (ionizări, galvanizări, faradizări).

În caz de eşec, bolnavul va fi trimis la serviciul O.R.L., unde se va aprecia oportunitatea unui tratament chirurgical adecvat.

Diplegiile larginiene sînt reprezentate de:

— paralizia recurenţială bilaterală completă;

— paralizia recurenţială bilaterală parţială numai a filetelor dilatatoare;

— paralizia simetrică centrală (bulbară).

În paralizia recurenţială dublă, simptomul principal este afonia. Cauzele sînt: cancerul esofagian avansat, guşa tiroidiană, tumorile şi adenopatiile mediastinale, anevrismul aortic, pericardita exsudativă, saturnismul, difteria, febra tifoidă, infecţia puerperală, holera, icterul, beri-beri, traumatismul chirurgical (secţiunea ambilor recurenţi în cursul tiroidectomiei). Este caracterizată prin pierderea fonaţiei (afonia) cu păstrarea intactă a funcţiei respiratorii.

Paralizia respiraţiei sau sindromul Gerhardt este consecutivă unei paralizii parţiale, aceea a firişoarelor nervoase care inervează muşchii dilatatori sau deschizători ai glotei. Este caracterizată din punct de vedere funcţional prin dispnee continuă şi conservare integrală a fonaţiei. Sindromul Gerhard este, aşadar, o diplegie în adducţie, în opoziţie cu paralizia recurenţială dublă (sindromul Ziemssen), care este o diplegie în abducţie.

Scanned with OKEN Scanner

Etiologia paraliziei respiraţiei este în primul rînd cea sifilitică. Mai rar este vorba de siringomielie, febră tifoidă şi tifos exantematic.

Tratamentul acestei paralizii, ori de cîte ori este recunoscut sifilisul, constă în administrarea penicilinei. Crizele de sufocaţie iminentă, cînd se adaugă o inflamaţie acută, pot obliga pe medicul generalist să efectueze o traheostomie de urgenţă. Cordoaritenopexia este un tratament chirurgical de resortul chirurgului laringolog.

Paralizia simetrică de origină bulbară poate fi provocată de scleroza laterală amiotrofică, de tabes, de hemoragii şi focarul de ramolisment respectiv.

Sindroamele neuroparalitice de asociaţie faringolaringiene sînt posibile, dat fiind că intervaţia motorie a acestor două organe este comună, dacă nu în întregime în tot cazul parţial.

Scanned with OKEN Scanner

PATOLOGIA RETICULOZELOR ÎN OTORINOLARINGOLOGIE

Apreciem că nu va fi lipsit de interes pentru medicul generalist să găsească în această carte şi patologia mai recent individualizată a reticulopatiilor, care reţine tot mai mult de la o vreme atenţia clinicienilor.

În 1913, Aschoff a propus să se dea ansamblului celulelor care prezintă activităţi comune de fixare — în special pe aceea de a fixa coloranţii vitali — denumirea de sistem reticulohistiocitar. Cercetările ulterioare au confirmat această unitate a sistemului ale căror elemente sînt dotate cu proprietăţi esenţiale pentru viaţa organismului şi intervin în metabolismul intermediar, în procesele de imunitate şi de apărare.

Observaţiile clinice au permis ulterior individualizarea unei patologii comune a acestui sistem: patologia reticulozelor, bazată pe unitatea fiziologică a sistemului reticulohistiocitar.

PROPRIETĂŢI BIOLOGICE COMUNE

1. *Coloidopexia* este proprietatea celulelor reticulohistiocitare de a acumula în citoplasma lor coloizii electronegativi (metale coloidale şi coloranţi acizi). Această activitate pexică se exercită şi pentru germenii microbieni, pentru corpii străini, pentru produsele de metabolism (fier, pigment sanguin şi melanic).

2. *Plasticitatea* acestor celule este proprietatea unei morfologii variabile cu condiţiile de mediu şi astfel pot lua naştere celule epitelioide şi gigante. Aceste fenomene de metamorfoză merg mînă în mînă cu proprietatea unei mobilizări şi a unei multiplicări rapide.

3. *Rezistenţa* celulelor sistemului reticulohistiocitar este o altă proprietate care le permite de a vieţui în medii sărace în oxigen şi substanţe nutritive.

4. *Elaborarea de fermenţi* cum sînt anticorpii — elementele imunităţii dobîndite — este o proprietate secretoare.

Scanned with OKEN Scanner

5. *Rolul în metabolismul intermediar* care devine manifest în unele circumstanţe patologice dismetabolice — cu deosebire în dislipoidoze.

6. *Funcţia hemolitică* este o altă proprietate a sistemului reticulohistiocitar, îndeplinită printr-un proces de eritrofagie şi de biligenie. Ia parte la macrofagia hematiilor şi secretă substanţe hemolizante; aceste proprietăţi se îndeplinesc electiv în teritoriul splenic şi hepatic al sistemului.

7. *Funcţia hematopoietică* se manifestă în timpul vieţii fetale prin diferenţierea celulelor libere din toate seriile sanguine şi limfatice — cu plecare din reticulul organelor limfohematopoietice. Persistenţa acestei funcţii după naştere este discutată. De reţinut unitatea acestui sistem ale cărui elemente funcţionează sinergic.

Repartiţia anatomică a sistemului reticulohistiocitar. Se consideră azi că aparţin sistemului reticulohistiocitar:

— celulele reticulului splenic, ganglionar etc. şi ale sinusurilor limfatice;

— celulele endoteliale ale capilarelor sinusoidale din organele limfohematopoietice — splină, ficat (celulele endoteliale şi celulele Kupffer), măduva osoasă şi din unele glande endocrine — suprarenalele, hipofiza;

— monocitele sîngelui şi splinei;

— histiocitele ţesutului conjunctiv.

Există tendinţa de a adăuga celulele alveolare ale plămînului; microglia sistemului nervos, celulele de înveliş ale sinovialelor.

Se observă astfel că celulele sistemului reticulohistiocitar controlează diferitele teritorii ale circulaţiei:

— sîngele din intestin prin celulele Kupffer;

— sîngele pulmonar prin celulele alveolare ale plămînilor;

— sîngele din circulaţia generală prin ţesutul reticulat al endoteliilor sinusoide;

— limfa periferică şi intestinală prin ganglionii şi formaţiile limfatice.

Deducţii clinice. Sistemul reticulohistiocitar este larg reprezentat în organele O.R.L., unde găsim din abundenţă ţesut adenoid, oase bogate în măduvă (stînca temporalelor, şaua turcească, maxilarele), precum şi mucoase foarte vascularizate permiţînd un aflux rapid şi masiv de histiocite.

Localizarea în organele O.R.L. a unei reticuloze poate fi în unele cazuri primitivă şi predominantă. Orice reticuloză aparent localizată în sfera cefalică urmează a fi privită ca o boală generală potenţială şi necesită un examen complet al bolnavului, orientat către principalele teritorii ale sistemului reticulohistiocitar:

— explorarea tegumentelor, a ariilor ganglionare, a ficatului şi a splinei;

— radiografia sistematică a scheletului şi plămînilor;

— examenul biologic al sîngelui şi măduvei osoase;

— studiul metabolismului lipidic.

De asemenea, orice reticuloză generalizată va necesita un examen O.R.L. aprofundat al mucoasei pituitare şi sinuzale, velopalatine, amigdale, cavum, laringe, piramida pietroasă şi ureche.

Scanned with OKEN Scanner

Scanned with OKEN Scanner

CLASIFICAREA RETICULOZELOR

Mobilizarea celulelor sistemului reticulohistiocitar se observă într-un mare număr de afecţiuni : endocardita lentă malignă, tuberculoză, lepră, leishmanioze, pneumoconioze, intoxicaţii prin metale grele. Mononucleoza infecţioasă este o afecţiune acută în care predomină sau în care atingerea sistemului este fundamentală. Existenţa unei reacţii serologice speciale (Hăngănuţiu, Paul şi Bunell) îi conferă o specificitate incontestabilă. Dar reticulozele în general nu au o etiologie precizată pentru a putea permite o reacţie specifică. Este vorba deci de o încadrare nosologică provizorie. Pot fi deosebite 3 mari categorii :

1. *Reticuloze iritative sau hiperplazice benigne* caracterizate prin proprietăţile pexice şi hiperplazice ale sistemului reticulohistiocitar din care face parte boala B.B.S. (Besnier-Boeck-Schaumann).

2. *Reticuloze acumulative sau metabolice* relevate prin funcţiunile pexică şi cea a metabolismului intermediar, în care se încadrează boala Hand-Schüller-Christian sau granulomatoza lipoidică a scheletului şi granulomul eozinofil.

3. *Reticuloze proliferative* caracterizate prin malignitatea leziunilor histologice şi cea de evoluţie. Unele din acestea sînt reticuloze tumorale : sarcom, sarcomatoze, boala Hodgkin, micozisul fungoid. Ele aparţin patologiei tumorale.

Un alt grup este cel al reticulozelor hiperplazice maligne difuze în care au fost încadrate : boala Abt-Letterer-Siwe, reticuloza sinciţială Cathala-Boulanger, reticuloza subacută malignă Julien Marie. Aceste tipuri clinice sînt înrudite cu leucoblastozele şi au fost descrise ca leucoze ale sistemului reticulohistiocitar de către Bernheim şi ca reticuloze histiomonocitare de către Cazal..

SARCOIDOZA BESNIER-BOECK-SCHAUMANN

Istoric. În 1889, Besnier a descris boala *lupus pernio al feţei* însoţită de deformări fuziforme ale degetelor şi de prezenţa unui ganglion epitrohlean. Tenneson în 1892, pe un caz asemănător, descrie prezenţa la examenul microscopic a celulelor epitelioide. Boeck în 1910 descrie leziuni dermice, sarcoide, sub forma unor noduli cu infiltrat celular epitelioid. Atrage atenţia asupra caracterului general al bolii, a prezenţei adenopatiei în special epitrohleană, a leziunilor conjunctivale — cele ale mucoasei nazale şi velopalatine.

Sinteza asupra bolii a fost făcută de către Schaumann în 1916. El identifică o boală din ceea ce nu era decît o dermatoză, din lupusul pernio Besnier şi din sarcoidele Boeck. Arată frecvenţa leziunilor ganglionare, osoase, pulmonare, sanguine şi viscerale, în principal pe cele amigdaliene, precum şi negativitatea reacţiilor tuberculinice. În 1934, Pautrier o descrie ca boală de sistem şi arată manifestări ale tuturor organelor în care

există elemente reticulohistiocitare. Identifică forme gangliopulmonare pure şi precizează frecvenţa la sexul feminin şi la vîrsta tînără, chiar la copilul mic şi sugar.

Principalele manifestări O.R.L. 1. *Sarcoidoza endonazală.* Este cea mai frecventă localizare mucoasă diagnosticată de rinolog. Poate apărea independent de leziuni cutanate. Se observă un aspect infiltrativ al mucoasei cornetelor septului, ca o rinită hipertrofică mucopurulentă. O examinare atentă şi minuţioasă arată că mucoasa este neregulat presărată cu nodozităţi miliare, gălbui, dure, înconjurate de un halo hiperemic. Nodulii tind să se ulcereze, mucoasa hipersecretantă, sîngerîndă, se erodează, exulceraţiile se acoperă de cruste. Alteori infiltraţia este mai difuză, cu caracter stenozant şi uneori îmbracă aspectul înşelător al polipozei nazale.

2. *Sarcoidoza bucovelofaringolaringiană.* Se prezintă ca granulaţii miliare, galbene, indolore. Alteori apar forme infiltrante pseudotumorale. Huet şi Rossert au descris o localizare laringiană unică ca o masă ovoidă în regiunea ventriculului stîng — fără imobilizarea hemilaringelui. Rareori întîlnim infiltrări laringiene cu tulburări funcţionale — dispnee şi disfagie. Lerson comunică zece cazuri cu localizare în cavum. G. Portman observă leziuni de fibroză retractilă a vălului.

3. *Sarcoidoza amigdaliană* ar trebui să fie predominantă, dacă considerăm bogăţia ei în elemente reticulare. Această localizare ar merita să fie mai sistematic cercetată, deoarece este adesea mută, sub forma unei hipertrofii difuze moderate. Cel mai adesea, manifestările endonazale apar de la debut şi conduc la descoperirea bolii generale prin examenul atent al pielii, al ariilor ganglionare (epitrohleană), prin radiografia toracelui şi a extremităţilor osoase.

Sindromul umoral al bolii B.B.S. se manifestă prin anergia cutanată la tuberculină — argument important pentru diagnostic. Se observă o tendinţă la monocitoză — V.S.H. este moderat crescută, proteinograma electroforetică arată o creştere a gammaglobulinelor.

Reacţia Kweim constă în injecţia intradermică a unui macerat de ganglioni sarcoidozici. Răspunsul este tardiv, cîteva săptămîni sau luni, prin apariţia unei papule indurate cu toate caracterele nodulului sarcoidozic. Specificitatea ei este discutată, deoarece o astfel de reacţie poate fi provocată şi prin antigene preparate din ganglioni leucemici, din splină umană sănătoasă, prin injecţii de B.C.G.

Pot fi observate şi *localizări nervoase* — paralizie facială, a motorocularului extern, hemipareza vălului, paralizie recurenţială, hemipareza laringelui.

Evoluţie, prognostic, complicaţii. Cele două mari caractere ale bolii sînt varietatea şi torpiditatea. Rareori se poate vedea o reticuloendotelioză de astfel de proporţii, atît de săracă în manifestări generale. Prognostic în general benign. Complicaţia de temut este apariţia unei tuberculoze pulmonare — febrilă, caşectizantă, în care dispar leziunile B.B.S. Decesele se produc prin generalizare pulmonară, deficienţă cardiacă şi extensie cerebrală a sindromului Heerfordt.

Scanned with OKEN Scanner

Diagnostic. Cel pozitiv se bazează pe prezenţa nodulului epitelioid şi pe elementele de difuziune. Adesea mucoasă nazală suprainfectată cu reacţie inflamatorie importantă, nu permite constatarea infiltratului nodular.

Cel diferenţial va fi făcut cu :

— *lupusul tuberculos* care are un aspect histologic asemănător, dar în care găsim focar de cazeificare în centrul nodulilor, prezenţa bacilului Koch şi tuberculizarea cobaiului inoculat ;

— *goma luetică terţiară* — evoluţie rapidă, confirmare prin reacţie serologică şi tratament de probă ;

— *lepra*, forma tuberculoidă, se însoţeşte şi de alte manifestări.

În unele forme pot fi luate în discuţie cancerul, micozele, hematodermiile, mezenchimatozele.

Granulomul de corp străin, în special cel silicotic, poate înşela. Este necesară cercetarea sub lumină polarizată a grăunţelor de silice şi talc.

Tratament. Local — abstenţie sau exereză prin agenţi fizici : radioterapie, electrocoagulare, zăpadă carbonică.

General. Corticoterapie cu toate precauţiile administrării ei. Trebuie avută grija de a elimina o tuberculoză pulmonară şi de a supraveghea permanent plămînul. Tratamentul de atac timp de o săptămînă sau o lună în raport cu intensitatea manifestărilor funcţionale şi generale, urmat de un tratament de întreţinere de cîteva luni cu doze eficiente. Nu toate formele de B.B.S. vor fi tratate cu corticoizi de sinteză, ci numai cele febrile şi caşectizante, cum sînt cele respiratorii, cardiace, cerebrale, oculare.

BOALA HAND-SCHÜLLER-CHRISTIAN
(granulomatoza lipoidică a scheletului)

Istoric. Descripţia clinică a acestei boli constituită din lacune osoase craniene, exoftalmie şi diabet insipid s-a făcut în etapele dintre 1893 şi 1921 (1893 = Hand, 1915 = Schüller, 1919 = Christian). Fraser în 1935 descrie sindromul Hand-Schüller-Christian ca boală a sistemului reticulohistiocitar în care se dezvoltă granulomul lipoidic, denumind-o granulomatoza lipoidică a scheletului. Este o boală a vîrstei copilăriei, care apare înaintea pubertăţii şi loveşte mai mult sexul masculin.

Anatomie patologică. Leziunile predomină în sistemul osos al scheletului craniofacial, electiv în bolta craniană şi şaua turcească.

Macroscopic, se caracterizează prin prezenţa geodelor cu osteoliză, contururi regulate, fără reacţie condensantă.

Microscopic, reacţie inflamatoare cu prezenţa unui ţesut granulomatos constituit din elemente limfoplasmocitare, polinucleare, leucocite eozinofile — în ansamblu o reacţie reticulohistiocitară intensă cu mononucleare mari care conţin esteri de colesterol.

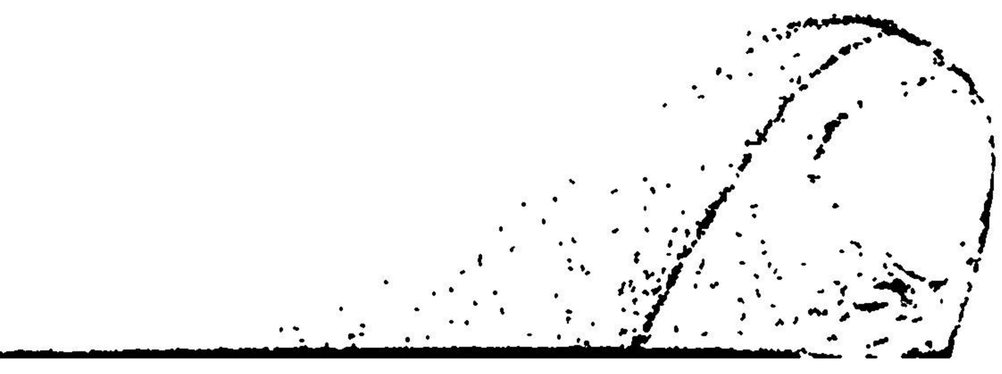

Scanned with OKEN Scanner

Simptomatologie. Triada simptomatică *exoftalmic, diabet insipid, geode osoase craniene*, este prezentă:

— *exoftalmia*, unilaterală la început, apoi bilaterală, dînd feţei aspectul de faţă de broască. Este o exoftalmie reductibilă, fără tulburări de motilitate ale globului ocular sau tulburări de vedere. Se datorează penetraţiei ţesutului de granulaţie în grăsimea periorbitară;

— *diabetul insipid*, manifestat prin polidipsie şi poliurie şi provocat de alterarea funcţională a regiunii hipofizotuberiene, prin proliferarea granulomului lipoidic al şeii turceşti şi al bazei craniului şi care se ameliorează prin administrarea de extracte de hipofiză posterioară;

— *alterări osoase ale bolţii craniene* pe care se descoperă zone moi, depresibile, care la radiografie arată geode osoase, fără densificări perilezionale, cu sediu de predilecţie în regiunea frontoparietală, marea aripă a sfenoidului şi stînca temporalului. Este necesară radiografia întregului schelet, care evidenţiază leziuni ale osului iliac, ale oaselor lungi etc.

Examenul general poate arăta o hepatosplenomegalie, leziuni dermice şi pulmonare.

Localizările în sfera organelor O.R.L. pot fi clinic dominante şi să precedă alte manifestări — cum este, spre exemplu, localizarea temporală caracterizată prin surditate progresivă şi datorită unei suprainfecţii prin otoree purulentă persistentă, fongozităţi ale conductului auditiv extern, etichetate polipi. Coexistenţa unei tumefacţii moi retroauriculare pune problema unei otomastoidite exteriorizate, care la operaţie arată o geodă plină cu granulaţii sîngerinde.

Localizarea la oasele feţei determină o osteoliză a etmoidului şi maxilarelor cu infecţie supraadăugată şi tablou de rinosinuzită purulentă. Ţesutul granulomatos invadant impune diagnosticul de proces tumoral.

Evoluţie şi prognostic. Răsunetul hipofizar determină încetarea creşterii copilului, nanismul sau infantilismul. Moartea poate surveni prin leziune viscerală sau cerebrală, prin infecţie intercurentă sau prin malignizarea secundară.

Forme clinice. Cea fără localizare craniohipofizară cu leziune izolată — granulomul lipoidic — sau cu leziuni multiple — granulomatoza lipoidică — în care lipsesc semnele cardinale ale bolii Hand-Schüller-Christian, respectiv exoftalmia şi diabetul insipid şi care pot fi considerate ca varietăţi clinice incomplete ale bolii.

Diagnostic. Cel pozitiv este uşor în prezenţa triadei caracteristice. În formele incomplete diagnosticul se sprijină pe aspectul radiologic caracteristic al lacunelor osoase, cu predilecţie în bolta craniană, osul coxal, oasele lungi — pe elementul de generalizare şi pe puncţia biopsică. Sindromul umoral este tardiv şi inconstant, colesterolemia şi îndeosebi creşterea esterilor de colesterol ar fi mai caracteristică.

Cel diferenţial pune aceleaşi probleme ca şi granulomul eozinofilic, cu care este de altfel strîns înrudit.

Tratament. Se adresează unei boli de sistem cu tendinţă de recidivă şi însămînţare a tuturor oaselor membranoase.

Scanned with OKEN Scanner

Diabetul insipid va fi corectat şi controlat prin extracte de lob. posterior de hipofiză, orice infecţie suprapusă va beneficia de antibioterapie. Chiuretajul focarelor de osteită—evidarea petromastoidiană sînt urmate de o bună cicatrizare şi la exereza osoasă este bine să se asocieze radioterapia.

GRANULOMUL EOZINOFIL

Este o reticuloză rară cu etiologie de asemenea necunoscută. A fost descrisă pentru prima oară de Fraser în 1935. Se manifestă ca o leziune unică, cu debut în cavitatea medulară — bine localizată — şi cu tendinţa de a eroda şi perfora corticala. Este o afecţiune a copilului mare şi a adultului.

Simptomatologie. Constă în durere osoasă, tumefacţia părţilor moi care este elastică, renitentă şi fracturi patologice ca primă manifestare clinică.

Radiologic se constată: resorbţie osoasă rotundă sau ovalară, fără reacţie osoasă condensantă. Examenul general poate arăta localizări cutanate periorificiale, leziuni în ficat, splină şi ganglioni. În plămîni un infiltrat reticulonodular de tip miliar obiectivat radiografic.

Localizări O.R.L. Cea temporală este cea mai frecventă. Leziunea mai întotdeauna infectată se manifestă ca o otomastoidită acută cu tumefacţie retroauriculară şi fongozităţi în conduct. Sediul atipic al tumefacţiei retromastoidiene şi radiografia temporală obiectivează geoda clară a lacunei osoase fără reacţie periferică. Examenul histologic al ţesutului recoltat permite precizarea diagnosticului. Localizarea maxilară începe prin manifestări dentare cu leziuni burjonante neregulate ale rebordului alveolar. Absenţa adenopatiei satelite, ineficienţa antibioterapiei reţin atenţia clinicianului, care practică biopsia şi examenul anatomopatologic. Localizarea frontală se prezintă ca o tumefacţie supraorbitară; radiografia arată o geodă cu margini rotunde, iar exereza chirurgicală precizează diagnosticul cu ajutorul examenului histologic.

Evoluţia. Este benignă spre vindecare spontană după cîteva săptămîni.

Trecerea spre o xantomatoză de tip Hand-Schüller-Christian pune probleme nosologice. Transformarea malignă este rară şi adesea este consecinţa unei iradieri intempestive.

Diagnostic. Va fi bazat pe existenţa lacunei osoase, pe vîrsta tînără, pe coexistenţa unei leziuni a sistemului reticulohistiocitar, pe absenţa sindromului umoral. Precizarea este dată de examenul anatomopatologic. În caz de localizare unică, diagnosticul diferenţial va fi făcut cu osteomielita craniului, cu mielomul solitar, kistul dermoid, meningiomul eroziv, hematomul subperiostal. Localizările multiple pun problema altor boli de sistem ca:

— boala Kahler sau mielomul multiplu la care se asociază semnelor de osteoliză difuză albuminuria, hiperprotidemia şi mielomatoza medulară cu pseudoplasmocite;

Scanned with OKEN Scanner

— boala Recklinghausen sau osteoza paratiroidiană, de care se diferenţiază prin prezenţa sindromului umoral de hipercalcemie, de creştere a fosfatazelor şi de scăderea fosforemiei.

Tratament. Este comandat de:

— benignitatea evoluţiei spre vindecare spontană;

— extrema radiosensibilitate a leziunilor;

— multiplicitatea posibilă a focarelor.

Abstenţia terapeutică este cea mai recomandabilă atitudine.

Tratamentul chirurgical este indicat ori de cîte ori există o leziune izolată jenantă prin volumul ei sau prin durerile pe care le provoacă şi, mai ales cînd se adaugă un proces infecţios.

Radioterapia se poate impune în prezenţa unei leziuni întinse; ea va fi precedată de antibioterapie cînd s-a suprapus o infecţie. Are o mare valoare antalgică, iar granulomul este radiosensibil. Uneori poate provoca malignizare.

RETICULOZE MALIGNE DIFUZE

Autonomia acestui grup de reticuloze datează de aproximativ 50 de ani.

Letterer, în 1924, a separat boala de leucemii, denumind-o reticuloză aleucemică. Siwe în 1933 raportează un caz analog şi foloseşte termenul de reticuloendoteliază difuză. Abt şi Denen-Holz propun denumirea de boala Letterer-Siwe pentru forma acută a copilului mic, iar Glanzmann în 1940 îi dă numele de boala Abt-Letterer-Siwe. Este o entitate morbidă care loveşte copilul sub 3 ani, caracterizată prin: *febră, exantem, anemie progresivă rapidă şi purpură*, iar histologic printr-o proliferare a celulelor reticuloendoteliale în numeroase regiuni ale economiei şi în mod special în piele, ganglioni şi splină, avînd evoluţie inexorabilă.

Principalele localizări O.R.L. ale reticulozelor maligne difuze: 1. *localizări osoase temporale* sub forma de tumefacţie retroauriculară, cu frecventă infecţie asociată şi cu un tablou clinic de otomastoidită rezistentă la antibiotice, însoţită de paralizie facială şi surditate prin compresiune secundară a labirintului;

2. *localizări faringiene* — cu aspect pseudotumoral amigdalian de angină a bolilor de sînge;

3. *localizări laringiene* sub forma unei infiltraţii cenuşii, omogene, provocînd dispnee şi conducînd la traheotomie.

4. *localizări maxilare* sub forma de tumori simetrice şi tulburări nervoase secundare prin compresiune;

5. *localizări la vestibulul bucal* şi vălul palatin;

6. *localizări ganglionare* jugulocarotidiene.

Evoluţie. Caracter inexorabil fatal.

Diagnostic. Cel pozitiv se va baza pe noţiunea clinică esenţială a răspîndirii leziunilor în mai multe teritorii ale sistemului reticulohistiocitar, pe puncţia biopsie care va arăta o infiltrare difuză omogenă cu celule reticulohistiocitare atipice.

Scanned with OKEN Scanner

Diagnosticul diferenţial se va face cu leucozele, boala Hodgkin şi reticulosarcomul.

Leucozele acute se deosebesc prin rezultatele medulogramei care arată prezenţa leucoblastelor.

Este mai grea diferenţierea de leucozele acute monocitare.

Boala Hodgkin în formele ei acute realizează un tablou clinic asemănător reticulozelor maligne. Celula Sternberg caracteristică este greu de deosebit de elementele reticulare maligne. Totuşi polimorfismul leziunii hodgkiniene este în contrast cu monotonia reticulozelor. Asocierea unei reacţii inflamatorii granulomatoase în cursul hodgkinului constituie cel mai însemnat caracter de diferenţiere între cele două procese.

Reticulosarcomul este localizat într-un anumit organ, după care invadează capsula şi organele vecine şi metastaziază, fapt care îngreunează în această fază deosebirea de o reticuloză difuză malignă.

Mezenchimatozele, în particular sindromul Wegener în care se găsesc asociate leziuni de panangeită cu un granulom malign mediofacial fagedenic. Prezintă în biopsiile cutanate şi musculare leziuni vasculare caracteristice. Cresc gamaglobulinele. Coexistă leziuni pulmonare şi renale alături de cele clinice ale feţei.

Tratamentul reticulozelor difuze maligne este paleativ. Chimioterapia citotoxică este fără rezultat. Radioterapia este indicată numai în caz de leziuni localizate amigdaliene şi ganglionare şi trebuie protejată prin corticoterapie. Prognosticul rămîne însă grav.

PROBLEME NOSOLOGICE RIDICATE DE RETICULOZE

Boala Besnier-Boeck-Schaumann. Este boala care ne apare ca cea mai bine individualizată, ca cea mai autonomă dintre reticuloze. Problema principală este cea a raportului ei cu tuberculoza.

În sprijinul naturii tuberculoase au fost invocate:

— structura analogă a leziunii histologice;

— frecvenţa reacţiilor tuberculinice negative, care exprimă o stare de imunizare a organismului;

— apariţia relativ frecventă a unei tuberculoze pulmonare cînd I.D.R. devine pozitivă şi dispar progresiv leziunile de B.B.S.

Împotriva naturii tuberculoase se înscriu:

— existenţa formelor la copilul mic şi sugar;

— imposibilitatea de a depista din leziuni bacilul patogen, prin inoculare la cobai.

Raportul cu lepra este bazat pe analogia clinică şi histologică. I se opune un argument convingător: acela al existenţei a numeroase cazuri de B.B.S. în ţări în care lepra este necunoscută.

În stadiul cunoaşterii actuale nu dispunem de o ipoteză convingătoare. Se consideră, fie că boala B.B.S. este o formă atenuată de tuberculoză, fie că este provocată de un virus autonom, fie că este un mod de reacţie

Scanned with OKEN Scanner

particulară a organismului cu mobilizare puternică a elementelor reticulo-histiocitare faţă de etiologii diverse ca tuberculoza, lepra sau unele viroze.

Granulomatoza lipoidică, granulomul eozinofil, reticulozele maligne de tip Abt-Letterer-Siwe. Toate pun probleme delicate în privinţa raportului reciproc al înrudirii lor şi a diferenţierii. Există desigur forme de tranziţie, dar evoluţia se face întotdeauna de la o leziune benignă spre una malignă şi niciodată în sens invers.

Teoria unicistă a lui Wallgren consideră că boala Abt-Letterer-Siwe, boala Hand-Schüller-Christian şi granulomul eozinofil nu sînt decît trei aspecte ale aceleiaşi boli de sistem, respectiv forma acută, subacută şi cronică.

Încadrarea nosologică rămîne desigur provizorie pînă la descoperirea etiologici.

În concluzie : medicul generalist este util să reţină că orice reticuloză, localizată în aparenţă, necesită investigaţii şi depistarea altor localizări în întregul sistem reticulohistiocitar. Benignitatea unei reticuloze nu trebuie afirmată decît cu multă prudenţă. Prognosticul şi modul de tratament solicită să nu fie ignorate noţiunile de mai sus.

Scanned with OKEN Scanner

Bibliografie selecţionată

AUBRY M. şi colab. — Les consultations journalières, Ed. Masson Cie, 1969.
AUBRY M. şi colab. — Progrès en oto-rhino-laryngologie, Ed. Flammarion, 1968.
AUBRY M. şi colab. — Précis d'O.R.L., Ed. Masson Cie, 1949.
AUBRY M. şi colab. — Oto-neurologie, Ed. Masson Cie, 1944.
AUBRY M. şi colab. — Chirurgie de la face et de la region maxillo-faciale, Ed. Masson Cie, 1952.
AUBRY M. şi colab. — Chirurgie cervico-faciale et oto-rhinolaryngologie, Ed. Masson, Cie, 1966.
ARSENI C. şi colab. — Durerea, Ed. Academiei, 1967.
BOTEZ M.I. şi colab. — Algiile craniene şi cranio-faciale, Ed. medicală, Bucureşti, 1965.
BEST C.H. şi colab. — Bazele fiziologice ale practicii medicale, Ed. medicală, Bucureşti, 1958.
BALŞ M.G. — Antibioticele, Ed. medicală, Bucureşti, 1964.
BĂLTĂCEANU GH. — Clinică terapeutică şi farmacodinamie, 1952.
BOUCHET şi colab. — Enciclopedie medico-chirurgicale. Fasc. 20950 A[10].
COLECTIV — Oto-rino-laringologia, Ed. de stat, 1951.
COLECTIV — Oto-rino-laringologia vol. I şi II, Ed. medicală, 1964.
COLECTIV — Progrese recente în medicină, Ed. medicală, 1968.
COLECTIV — Probleme de oncologie, Ed. de Stat 1953.
COLECTIV — Probleme de radiologie, Ed. de Stat 1954.
COLECTIV — Tulburări în metabolismul apei şi electroliţilor. Sesiunea ştiinţifică I.M.F., volum 1956.
COLECTIV — Tehnici chirurgicale curente în oto-rino-laringologie, Centrul de documentare medicală, volum 1953.
Colecţia Revistei Medicina Internă 1962—1972.
Colecţia Revistei Chirurgia 1962—1972.
Colecţia Buletinului O.R.L. — Centrul de documentare medicală, 1953—1956.
Colecţia Revistei Oto-rino-laringologia, 1962—1972.
Colecţia Annales d'oto-rhino-laryngologie, 1962 — 1972.
Colecţia Revue de laryngologie, otologie, rhinologie, 1962—1972.
Colecţia Acta O.R.L. Belgica, 1962—1972.
Colecţia Acta oto-laryngologica, 1962—1972.
Colecţia Archives of oto-laryngology, 1962—1972.
Colecţia Muncitorul Sanitar, 1968—1972.
CADARIU E. şi colab. — Urgenţele O.R.L., Ed. medicală, 1966.
CANAYT G. şi colab. — Le traitement des hemoragies, Ed. Masson Cie.
CHEVALIER JACKSON şi colab. — Le larynx et ses maladies, Ed. Doin.
DOBRESCU D. şi colab. — Asocierea medicamentelor şi incompatibilităţii farmacodinamice, Ed. medicală, 1971.
DIMITRIU C. GH. — Reumatologie clinică, Ed. medicală, 1960.
FILIPESCU Z. şi colab. — Reechilibrarea funcţională a bolnavului în urgenţe. Ed. medicală, 1963.
GOETZE E. — Fiziopatologie, Ed. medicală, 1963.
GOODMAN L. S. şi colab. — Bazele farmacologice ale terapeuticii, Ed. medicală, 1960.
GLAY E. — Fiziologie, Ed. Baillière, 1947.
HORTOLOMEI N. şi colab. — Anestezia, Ed. Academiei, 1957.
ILIESCU C.C. — Bolile aparatului cardiovascular, Ed. de Stat, 1950.

Scanned with OKEN Scanner

KREINDLER A. şi colab. — Neurologia vol. I şi II, Ed. medicală, 1957.
LAZEANU M.—Studii şi cercetări, lecţii clinice, conferinţe, articole, monografii şi capitole în tratate.
LEMOYNE J. — Les examens O.R.L. en neurologie, Ed. Masson Cie, 1956.
MADURO R. şi colab. — Problèmes actuels d'oto-rhino-laryngologie, 1961—1972.
MADURO R. şi colab. — Les suppurations chroniques de l'oreille moyenne, Ed. Expansion Scientifique Française, 1965.
MADURO R. şi colab. — Les maladies du pharynx. Ed. Masson Cie, 1961.
MILCU ŞT. şi colab. — Endocrinologie clinică, Ed. medicală, 1959.
MONTANDON A. — Cum interpretăm probele funcţionale ale urechii interne, Ed. medicală, 1965.
MARINESCU V. şi colab. — Resuscitarea respiratorie şi cardiacă, Ed. medicală, 1963.
MARINESCU V. şi colab. — Biologia transplantării ţesuturilor şi organelor, Ed. medicală, 1967.
MANDACHE FL. — Fiziopatologia circulaţiei şi imunitatea în şoc. Ed. Academiei, 1966.
NICOLAU C.T. şi colab. — Hematologie, Ed. medicală, 1959.
NICOLAU E. şi colab. — Cibernetica, Ed. ştiinţifică 1961.
OPRESCU I. şi colab. — Urgenţele în neurochirurgie şi neurologie, Ed. medicală, 1963.
PORTMAN G. — Oto-rhino-laryngologie, vol. I şi II, Ed. Doin, 1960.
PASTEUR V.R. şi colab. — Pathologie medicale.
POPPER M. şi colab. — Cancerul bronhopulmonar, Ed. medicală, 1965.
PĂUNESCU-PODEANU A. — Elemente de alergie clinică, Ed. medicală, 1959.
PANAITESCU GH. şi colab. — Accidente medicamentoase, Ed. medicală, 1969.
PANAITESCU GH. şi colab. — Efecte secundare ale medicamentelor, Ed. medicală, 1970.
PANAITESCU GH. şi colab. — Acţiuni adverse medicamentoase, Ed. medicală, 1972.
PĂUNESCU CORNELIU — Otorinolaringologie pediatrică, Ed. medicală, 1972.
RADOVICI A. şi colab.—Accidentele cerebrale ale hipertensiunii arteriale, Ed. medicală, 1958.
RAMADIER J.A. şi colab. — Traumatismes de l'oreille, Ed. Masson Cie.
RUCH T. şi colab. — Fiziologie medicală şi biofizică, Ed. medicală, 1963.
STURZA M. şi colab. — Fizioterapie, Ed. medicală, 1957.
SOFLETEA A. şi colab. — Neurologie, Ed. medicală, 1962.
SÉNÉCHAL G. şi colab. — Elements d'oto-rhino-laryngologie, Ed. Flammarion, 1964.
SÉBILAU şi colab. — Les phibromes naso-pharingiens.
TERRACOL J. — Les maladies des fosses nasales, Ed. Masson Cie.
TERRACOL J. — Les maladies de l'oesphage, Ed. Masson.
TRUFFERT P. şi colab. — Oto-rhino-laryngologie, Ed. Flammarion, 1948.
TAPTAS J.N. — Maux de tête et nevralgies, Ed. Masson Cie.
ŢURAI I. — Urgenţele medico-chirurgicale, Ed. de Stat, 1950.
ŢURAI I. — Mică chirurgie fiziopatologică, Editura medicală.
Teze de doctorat, 1967—1973.
VOICULESCU M. şi colab. — Virozele respiratorii, Ed. medicală, 1963.

Scanned with OKEN Scanner

Scanned with OKEN Scanner

Redactor de carte: dr. Alex. Mincu
Tehnoredactor: Elena Afilipoaie

Bun de tipar: 5.IX.1975. Formatul 16/61×86.
Hîrtie Scris: I A 61×86/41,97. Coli de tipar: 17.
Tiraj: 6 470 ex.

c. 2297 I.P. „Informația",
str. Brezoianu nr. 23—25
București